CSED优秀美学病例展评全国十强

酸蚀症患者前牙美学及功能修复一例

陈志红　蒋文翔　傅柏平

摘　要

牙齿酸蚀症是一种慢性非龋性牙齿硬组织疾病，由于起病隐匿和缺乏早期干预意识，酸蚀症患者就诊时往往牙齿缺损严重或伴有咬合功能紊乱。酸蚀症的治疗包括病因治疗、牙髓治疗和牙体修复等内容。本病例治疗了一例酸性饮料引起的酸蚀症患者，使用全瓷修复体恢复了其前牙的美学、咀嚼及发音功能。经一年观察，临床效果稳定。

牙齿酸蚀症是一种因长期接触酸性物质导致的牙齿硬组织渐进性损坏的疾病。与龋齿不同的是，牙齿酸蚀症形成过程中一般无细菌直接参与。近年来牙齿酸蚀症的发病率增加，可能与碳酸饮料、运动功能饮料及酸性食品的摄入增加有关。Lussi A et al[1] 研究了市面常见的 75 种各类饮料，发现绝大多数为酸性，且大部分在体外试验中能导致牙齿硬度显著降低。酸蚀症患者早期可能没有自觉症状，仅表现牙齿硬组织的光泽度改变。长期而持续的酸暴露则可能会导致牙齿硬组织缺损、牙齿敏感，甚至牙髓炎。Bartlett et al[2] 提出的 BEWE 方法（Basic Erosive Wear Examination，BEWE）可以对牙酸蚀磨损情况进行评分，并提供相应的治疗意见，是研究和防治酸蚀症的一种方法。对酸蚀症患者的治疗需要从病因出发，综合防治。治疗手段根据牙齿硬组织的损失程度，可选择药物预防、牙齿脱敏、直接树脂充填、间接树脂咬合重建、瓷咬合重建、冠桥修复、活动义齿修复等不同手段。

作者单位　浙江大学医学院附属口腔医院
浙江省杭州市下城区延安路 395 号　310006

1 材料与方法

1.1 病例简介

患者女，29 岁，2016 年 4 月因“上前牙变短两年余”于浙江大学医学院附属口腔医院修复科就诊。2014 年 8 月患者曾因上前牙自发痛一天于社区医院行牙髓治疗，完成治疗后疼痛症状消失，但上前牙逐渐变短，影响美观。患者自诉喜食醋、碳酸饮料和各种甜食，喜欢缓慢饮用，且有横刷牙习

惯。患者否认家族疾病史，否认夜磨牙与紧咬牙，否认胃食管反流病、慢性呼吸系统疾病等其他器官及系统性疾病，无长期摄入的药物。口外检查见颜面部基本对称，颜色健康。双侧颞下颌关节区无压痛、无弹响，开口度、开口型无殊，面部咀嚼肌无明显压痛。口内检查见①牙列：18、28、48 缺失，12、22 近远中分别有 0.5 ～ 1mm 间隙，34、35、44、45 轻度拥挤。磨牙中性关系。②牙周及黏膜：11、21 唇侧牙龈瘘管，余牙牙龈色形质正常，未探及深牙周袋。③牙体：11、21 切端缺损，牙体变色，舌面充填体部分脱落，继发龋；13、12、22、23 唇面切 1/2 釉质磨损区，光滑，周围见釉质白斑；13–33 舌面牙釉质磨损，靠近龈缘处牙釉质正常；15 舌尖部分缺损；16、46 殆面凹坑状缺损，探敏感；14、13、23、24 牙尖磨损，牙本质轻度暴露，探不敏；36 远中邻殆面浅龋，37 近中邻面浅龋。36 颊沟树脂充填体，17、47 烤瓷冠修复，边缘良好。2016–04–21 全口曲面断层片示 11、17、21 根充欠密，根尖透射影。17 髓腔及根管内金属影像。

1.2 诊断

（1）牙酸蚀症伴 16–23、46 牙体缺损（BEWE 评分 9 分）；

（2）11、17、21 慢性根尖周炎；

（3）44–46 楔状缺损；

（4）16、44–46 牙本质过敏症；（5）安氏 I 类错颌畸形（下颌牙列轻度拥挤，个别牙反殆）。

1.3 治疗计划

（1）口腔健康教育，减少摄入酸性食物及饮料，避免长时间含服或频繁摄入，指导正确刷牙方法；

（2）11、21 根管再治疗；

（3）13–23 全瓷修复体修复；

（4）15、14、44、45、46 树脂充填术；

（5）16、46 脱敏治疗；

（6）口腔局部用氟；

（7）口腔卫生习惯保持，定期回访，至少 3–6 月复查一次。

1.4 治疗过程

对患者进行疾病教育和口腔健康教育，嘱减少酸性食物摄入。完善 11、21 根管再治疗和进行全口龈上洁治后，制取研究模型，面弓转移，上殆架，利用数码相机（450D，佳能）和口内扫描仪（TRIOS，3shape）采集口内及颌面部数码影像及上下牙列数字模型。利用这些资料进行美学修复分析。①面部分析：瞳孔连线与水平面平行；口角连线与水平面不平行，左低右高；面中线与瞳孔连线垂直；面型正常，NAB 角为 172°，上下唇距 E 线分别为 −1mm 和 0mm，鼻唇角为 88°。②唇齿关系分析：息止颌位上切牙不显露，切缘曲线为反曲度；中位笑线。③发音分析：发“M”音上前牙不显露，发“E”音上下唇距离由下颌牙齿占据，发“S”音上下牙弓间隙较小，发“F”音不清晰。④牙齿和咬合分析：上前牙长宽比失调、无牙间接触。双侧第一磨牙中性关系。35、45 正锁殆。前牙对刃殆，前导丧失；侧方组牙功能殆，左侧 24–27、34–37 引导，右侧 15–17、45–47 引导。⑤牙龈美学分析：上中切牙龈缘位置较低，牙龈粉色美学效果欠佳。

利用数码影像进行数字微笑设计（Digital smile design，DSD），参考瞳孔连线确定上前牙切缘平面，根据微笑时上中切牙显露量为 10.5±2.1mm[3] 和发“E”音时上切牙所占上下唇间隙比例大概为 80%[4]，确定上中切牙切缘位置。根据是否进行冠延长术设计了两种修复方案（如图）。方案一不行冠延长术，优点是微创、经济、短时，但是相对来说牙龈粉色美学和牙齿比例美观性不如方案二。由于这位患者是中位笑线，牙龈显露量较小，结合患者意见后选择了方案一。为进一步确定前牙覆殆覆盖量和侧面轮廓，进行三维数学微笑设计。按照设计在研究模型上制作诊断蜡型，在殆架上（前伸髁导斜度取平均值 30°）调整咬合至前伸侧方无干扰。制作硅橡胶导板，在患者口内制作诊断罩面，确认覆殆覆盖及咬合关系。患者对形态外观和咬合满意，同意按照此设计进行修复。

常规术前比色，设计 13、11、21、23 为部分冠，12、22 为全冠，在诊断罩面和硅橡胶导板辅助下牙备，牙备后再次比色，拍摄数码影像。采用硅橡胶（3M ESPE Imprint™ Ⅱ，3M）二次法取模，然后利用硅橡胶导板制作树脂临时修复体，35% 磷酸点酸蚀 + 流动树脂粘固，调殆，抛光。一月后复诊，检查临 时牙磨损情况，进行调殆。两月后再次复诊，患者表示对咬合适应，双侧颞下颌关节无不适感。翻制口内临时修复体模型，连同牙备模型和硅橡胶导板送至义齿加工厂，制作修复体（IPS E.max Press，Ivoclar Vivadent）。修复体制作完成后在口内试戴，检查咬合，使用透明色试色糊剂（NX3，Kerr）检查修复体颜色，患者对修复体颜

色外观满意。安装橡皮障，13、11、21、23 修复体进行粘接前处理（9.5% 氢氟酸酸蚀 20s+ 超声荡洗 4~5min，吹干，涂布硅烷偶联剂、粘结剂），13、11、21、23 基牙处理（表面清洁、抛光，吹干隔湿后用 35% 磷酸酸蚀 30s，冲洗、吹干、涂布粘结剂），透明色树脂粘结剂（NX3，Kerr）放置在修复体上就位，初步光照 5s，去除多余粘结剂，涂布阻氧剂（凡士林），彻底光固化。12、22 近远中面邻牙上放置塑料膜隔离，粘固修复体，处理方法同上。13−23 清洁、调殆、抛光。修复后借助咬合力分析仪（TeeTester，I Motion）调整咬合，正中殆无早接触，前伸侧方殆无干扰。发音正常，美学效果良好。

术后一年复查，修复体完整，边缘良好，牙面少量软垢色素沉着。根尖片示修复体边缘密合，无粘接剂残留，11、21 根尖透射影范围减小。颞下颌关节开闭口片无异常表现。患者主诉咬合稳定，发音正常，双侧耳前区及咀嚼肌无不适感。

2　结果

本病例根据 BEWE 酸蚀症治疗指南，进行了口腔健康及饮食指导、局部用氟等预防治疗。并根据不同牙齿的酸蚀程度，使用了脱敏治疗、树脂充填及全瓷修复的不同手段，取得了良好的美学效果，恢复了上颌前牙咀嚼和发音的功能。经过一年以上时间的随访，修复效果良好，患者无不良反应。目前患者已改善饮食习惯及口腔卫生习惯，牙酸蚀症得到控制。

图 1　术前正面咬合照片

图 2　术前上颌全牙弓照片

图 3　术前下颌全牙弓照片

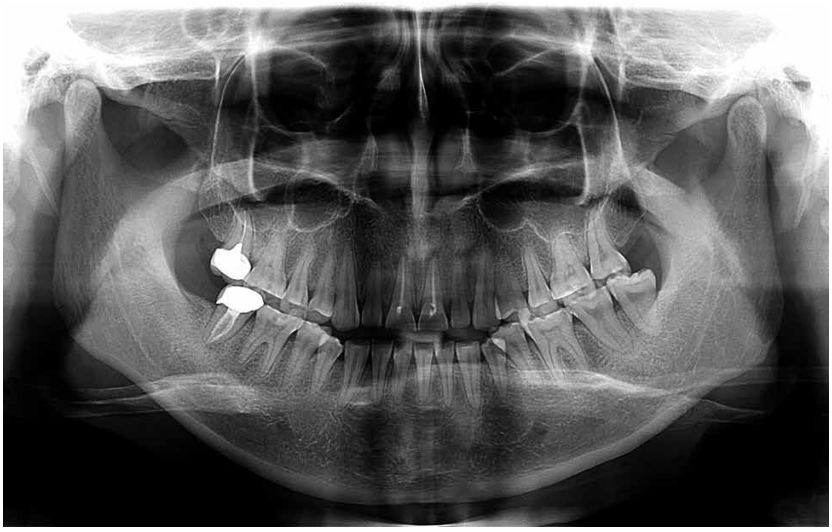

图 4　术前全景片

图 5　面部美学分析（口角连线与水平线不平行，中线稍倾斜）

图 6　唇齿关系分析（上颌切缘曲线呈反曲度）

图 7　发音分析（发“S”音后牙分离不足）

图 8　发音分析（发“F”音不清晰）

图 9　咬合分析（前导丧失）

图 10　咬合分析（侧方殆尖牙引导不足）

图 11　确定上切牙位置

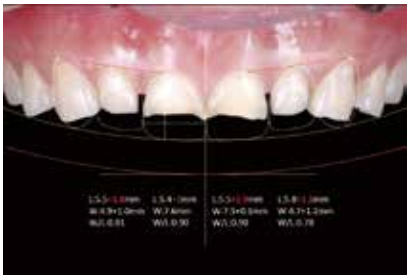

图 12　DSD 方案一，不行冠延长术

图 13　DSD 方案二，行 11、21 冠延长术

图 14　三维 DSD 设计（3shape）

图 15　制作诊断蜡型，在殆架上调整咬合

图 16　口内制作诊断饰面，验证设计

图 17　牙备后正面观

图 18　牙备后殆面观

图 19　戴用临时牙

图 20　临时牙面弓转移

图 21　临时牙上殆架，制作个性化切导盘

图 22　修复完成

图 23　修复后恢复前牙导

图 24　修复后恢复双侧尖牙引导

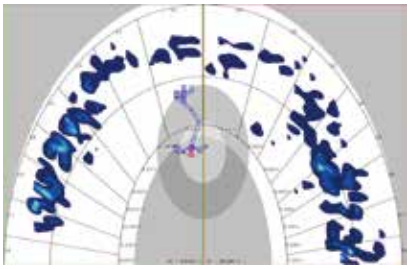

图 25　Teetester 分析咬合（正中咬合接触点均匀）

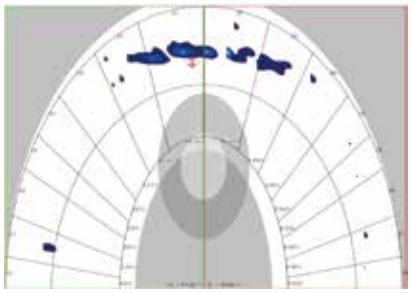

图 26　Teetester 分析咬合（前伸咬合多颗牙接触）

图 27　修复后发音检查（发"F"音清晰）

图 28　修复后发音检查（发"S"音后牙分离）

图 29　修复后口内美学效果

图 30　修复后面部美学效果

图 31　修复后一年颞下颌关节影像

3　讨论

本例患者为典型的频繁摄入酸性饮料导致的牙酸蚀症，BEWE 检查的评分为 9 分，为中等风险酸蚀症患者。酸蚀症通常需要和牙列磨耗／磨损相鉴别，位置、表面特征、磨耗量和接触特征是鉴别的主要特征。酸蚀症的病因分为外源性和内源性。外源性病因主要是由于长期摄入各种碳酸饮料、运动功能饮料和酸性食物，研究表明，酸蚀症的严重程度和酸性食物的 pH 值、摄入量、摄入频率和进食方式有关，在口内停留的时间越长，酸蚀程度越重[5]。此外，一些药物如维生素咀嚼片也与酸蚀症相关。口干症患者以及大量运动后唾液流量降低而喜欢引用运动功能饮料的人群，受酸蚀症侵袭的风险更高。内源性酸蚀症主要发生于患有胃食管返流症（gastroesophageal reflux disease，GERD）的患者[6]或者由于厌食症、贪食症、胃肠道功能紊乱引起的慢性呕吐患者[7]。内源性酸蚀症的酸蚀特征是上下牙齿的舌腭面受累严重。

此患者两颗上中切牙均有根尖炎症，在进行美学修复之前必须进行完善的根管再治疗，炎症控制后再进行修复。患者右上第二磨牙根尖也有透射影，需临床密切观察。患者有轻度的错殆畸形，是进行系统正畸治疗的适应症，然而患者不愿接受长期的正畸治疗。在修复时尽量避免连冠的设计，有利于后期可能进行的正畸治疗。患者希望达到卓越且稳定的美学效果，全瓷修复体是最佳的选择。上前牙对称缺损的病例，由于其切缘曲线、前牙切缘位置和前牙宽高比都需要进行重建，其修复难度相对较大，应在术前进行系统的美学分析和设计。经过美学的分析，患者存在牙体硬组织缺损、牙齿形态不良、牙齿排列不良、牙龈美学不良等多种的美学缺陷[8]。除了美观的因素外，在设计时还要考虑修复体的覆殆覆盖大小、舌面切道斜度及边缘位置，才能不影响患者的正常咀嚼和发音。确定上中切牙切缘位置的方法有很多，比如息止颌位上中切牙显露量（21−30 岁为 2.75±1.65mm）[3]，微笑时上中切牙显露量（10.5±2.1mm）[4]，发 E 音时上切牙所占上下唇间隙比例（80%）[9]，正常覆殆覆盖，正确的切牙导、尖牙导，发音分析（s 音，f/v 音），牙齿的大小和比例，牙根形态和长度，牙周支持情况等等。但是由于人们对前牙显露量的喜好度没有一个统一的标准[10]，而且每个人对的适应能力不同，所以无论何种设计，尤其是对于要重建咬合的病人，一定要进行验证，确保患者满意和舒适后再进行永久修复。通常可以采用戴用诊断罩面的方法确认修复体的外观，然后通过牙备以后戴用较长时间临时冠，多次复诊调改的方法确认修复体的功能和适应性。

参考文献

[1] Lussi Adrian, Jaeggi Thomas. Dental erosion: diagnosis, risk assessment, prevention, treatment. Quintessence Publishing, 2011:43-45.

[2] Bartlett D, Ganss C, Lussi A. Basic Erosive Wear Examination (BEWE): a new scoring system for scientific and clinical needs.[J]. Clinical Oral Investigations, 2008, 12(1):65-68.

[3] Peck S, Peck L, Kataja M. The gingival smile line[J]. The Angle orthodontist, 1992, 62(2): 91-100.

[4] Spear FM. Achieving the harmony between esthetics

and function. Presented at the XIV Italian Academy of Prosthetic Dentistry International Congress, Bologna, Italy, 9 Nov 1995.

[5] Johansson AK， Lingstrom P， Imfeld T， et al. Influence of drinking method on tooth-surface pH in relation to dental erosion. Eur J Oral Sci, 2004, 112(6) : 484-489.

[6] Gandara BK, Truelove EL. Diagnosis and management of dental erosion[J]. J Contemp Dent Pract, 1999, 1(1): 16-23.

[7] Hermont AP, Oliveira PA, Martins CC, et al. Tooth erosion and eating disorders: a systematic review and meta-analysis[J]. PLoS One, 2014, 9(11): e111123.

[8] 谭建国 . 牙齿美学修复的美学分析与设计 [J]. 中国实用口腔科杂志 , 2011,4(08):449-450.

[9] Nidal Al Habahbeh BDS. Tooth and Gingival Display in the Anterior Region at Rest and during Smiling of different Age Groups: A Comparative Study[J]. JRMS, 2013, 20(2): 32-39.

[10] 王晓侃 , 傅柏平 . 上下颌前牙静态及动态显露量 [J]. 口腔医学 ,2017,37(05):466-469..