译文

采用“冰淇淋锥形”无翻瓣移植术的拔牙窝颊舌径变化分析

Analysis of Buccolingual Dimensional Changes of the Extraction Socket Using the "Ice Cream Cone" Flapless Grafting Technique

Jocelyn H. P. Tan-Chu, Frank J. Tuminelli, Kenneth S. Kurtz, Dennis P. Tarnow

原载　Int J Periodontics&Restorative Dent, 2014; 34: 399-403.（英文）

李　梦　译　　刘　琦　审

摘　要

在本回顾性分析中，称为“冰淇淋锥形”技术的拔牙窝或牙槽嵴保存方法被用于 11 个 2 型拔牙窝拔牙位点。2 型拔牙窝的定义为唇 / 颊侧软组织存在伴有颊侧骨板部分或完全缺失。所有牙齿在拔除时为防止损伤未使用翻瓣术。将一个可吸收胶原膜做成冰淇淋锥形的置于拔牙窝，并植入人冻干同种异体移植骨。用精确度为 0.01mm 的电子卡尺测量处理前后的拔牙窝模型，并用丙烯酸模板、三维数字扫描仪以及 CBCT 扫描处理前后的拔牙窝以计算颊舌径变化。拔牙窝保存术后 6 个月安放种植体，均达到初始稳定性，其最小转矩为 35Ncm，平均颊舌径减少 1.32mm。拔牙前后牙槽嵴相对愈合的骨移植点，其颊舌径变化的范围为减少 0.46 ～ 2.25mm，平均 1.28mm（CBCT）；0.31 ～ 2.71mm，平均 1.36mm（电子卡尺）；0.21 ～ 2.80mm，平均 1.32mm（三维数字扫描仪）。所有 11 个种植体稳定且达到了临床骨结合。这种“冰淇淋锥形”技术可以重建缺失的颊侧骨板，使其能够安放种植体；然而，与拔牙前牙槽窝的宽度相比，拔牙后牙槽嵴尺寸减少达 1.32mm。

1　引言

拔牙后牙槽嵴会发生形态上和尺寸上的改变。Van Der Weijden 等指出，如果不采取保存技术，人类拔牙窝的颊舌径平均变化约为 4mm。另一些研究显示，拔牙后 12 个月高达 50% 的水平骨吸收。牙槽嵴形态最显著的改变发生在拔牙后的第 1 个月，统计学和临床表现都十分明显。拔牙 6 个月后牙槽嵴宽度平均减少 3 ～ 5mm。拔牙后牙周组织的萎缩会导致颊侧骨板的吸收，进而影响种植支持式修复体的美学效果。由于颊侧骨板缺损造成的塌陷使得变化不仅限于软硬组织的外形，还包括组织颜色改变。因此维持剩余牙槽嵴的天然形态和最大限度减少颊侧骨板的吸收非常重要，尤其是在使用种植支持式修复体的美学区域。

普遍认为，拔牙窝的保存技术有利于在拔牙后

译者单位　南方医科大学口腔医学院
广东省广州市广州大道北 1838 号　510515

最大限度减少牙槽嵴的吸收。为种植体提供和保持骨量的骨增量和保存技术常涉及含或不含隔膜的骨移植材料。在多项研究中提出了多种技术，然而，理想的移植材料及是否应使用含或不含隔膜的技术的金标准尚未建立。在使用的各种技术中，“冰淇淋锥形”技术由于简单易行被主张用于 2 型拔牙窝。2 型拔牙窝的定义是拔牙前后软组织存在，但颊侧骨板部分或完全缺失的拔牙窝。然而，没有相关临床数据发表关于这项无翻瓣移植术使用时颊舌径改变的定量评估。

这项回顾性研究的目的在于测量由 Elian 等人描述的对 2 型拔牙窝使用“冰淇淋锥形”无翻瓣移植术时颊舌径的变化。

2　材料和方法

这项回顾性研究是由医院口腔修复学研究生项目的两名住院医师（纽约皇后区医院，法拉盛，纽约）执行，对 11 个病例进行“冰淇淋锥形”无翻瓣技术治疗。按照 1975 年发布、2000 年修订的赫尔辛基宣言获得患者同意。患者为健康的非吸烟者，年龄范围 24 ～ 78 岁，平均年龄 53.8 岁。参照纽约皇后区医院研究生口腔修复和种植项目的标准诊疗计划，术前、术后都要进行根尖放射线片、锥束计算机扫描断层（CBCT）扫描（伽利略 3D CT 扫描仪，西诺德）及制作拔牙位点的诊断模型。藻酸盐印模材料（Jeltrate，Dentsply）制取印模后立即使用Ⅲ型牙科石膏制作模型。用有 LED 显示、SAE/ 公制标准、精确度为 0.01mm 的电子卡尺（Avenger MC0006）进行模型测量，用预制的丙烯酸模板作为固定参照点。同一操作者使用 2.5 倍光学放大镜记录这 11 个拔牙位点的测量数据。电子卡尺在每次测量之前进行校准。所有患者在拔除术和引导性骨再生术（GBR）前 1h 给予 2g 阿莫西林。这些被测量的牙齿在实施局部麻醉后，无翻瓣无损伤拔除，包括 5 颗前磨牙，1 颗尖牙，3 颗侧切牙和 2 颗中切牙（9 颗为上颌牙，2 颗为下颌牙）。牙齿拔除后（图 1），放置隔膜和骨移植材料前，彻底搔刮拔牙窝以清除所有残余的软组织。用牙周探针测量唇 / 颊侧骨板缺损的垂直向范围。拔牙后软组织存在但颊侧骨板部分或完全缺失（距离游离龈边缘 > 50% 或 > 5mm）的拔牙窝植入同种异体移植骨（RegenerOss，Biomet 3i）和可吸收胶原膜（OsseoGuard，Biomet 3i）。任何含有距离游离龈边缘超过 5mm 缺损的拔牙窝均被归为 2 型。胶原膜（图 2a ～ 2c）被切成冰淇淋锥形形状插入到拔牙窝内，然后植入同种异体移植骨。用两根 4.0 可吸收铬缝线（Ethicon，Johnson & Johnson）缝合保护位点上的膜以防止颗粒状骨移植材料及愈合初期血凝块的移动或损失。

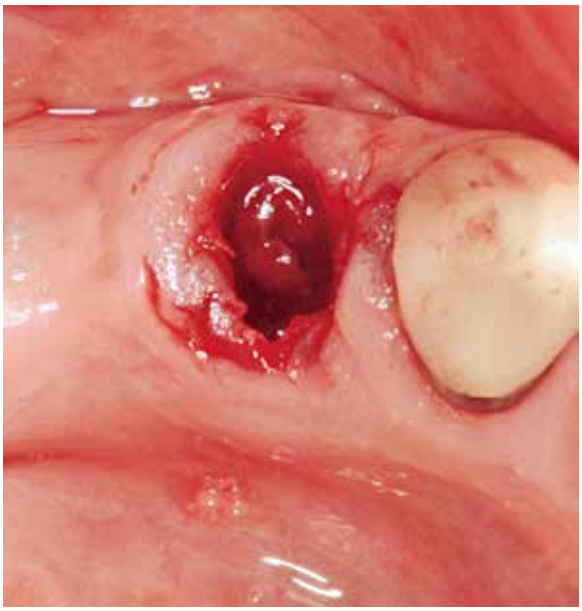

图 1　牙齿即刻拔除

所有患者使用抗生素治疗（阿莫西林 500g，3/d 或克林霉素 150mg，4/d）1 周。指导患者 7d 内每天用 0.12% 氯己定（洗必泰，Peridex）漱口 2 次，并在术后 1 周随访观察。

在愈合 6 个月后进行 CBCT 扫描以评估种植治疗可行性。此次评估是为了通过影像学判断是否有足够的骨成熟度及骨量，并协助选择合适的种植体大小。测量术前、术后 CBCT 扫描的放大图像的截面，电脑屏幕分辨率为 0.3mm。术前牙槽嵴测量从腭侧到唇 / 颊侧牙槽嵴顶的最宽颊舌径。术后牙槽嵴测量从腭侧牙槽嵴顶到唇 / 颊侧出现新生骨板的位点（可观测到的清晰的硬组织不透射边界）。CBCT 测量愈合的移植部位的截面图像，并以邻牙的中点作为参照点（图 3a 和 3b）。

在愈合 6 个月后使用藻酸盐材料制取印模并立即用Ⅲ型牙科石膏灌注模型。以 Triad 材料（Dentsply）预制的丙烯酸模板为标准，用电子卡尺在拔牙术前、术后模型上测量尽可能宽的颊舌径（图 4a 和 4b）。扫描术前、术后的模型（Cerec，Sirona）以核实测量结果。对所有测量结果进行分析和比较（图 5 和表 1）。

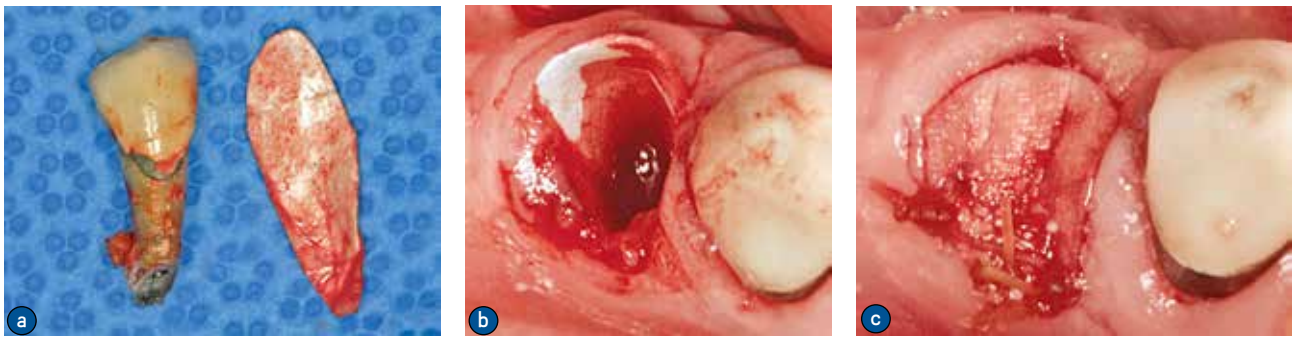

图 2　a. 将胶原膜塑形为冰淇淋蛋卷形状；b. 在拔牙窝中插入胶原膜；c. 可吸收铬缝线缝合 3 针以保护胶原膜

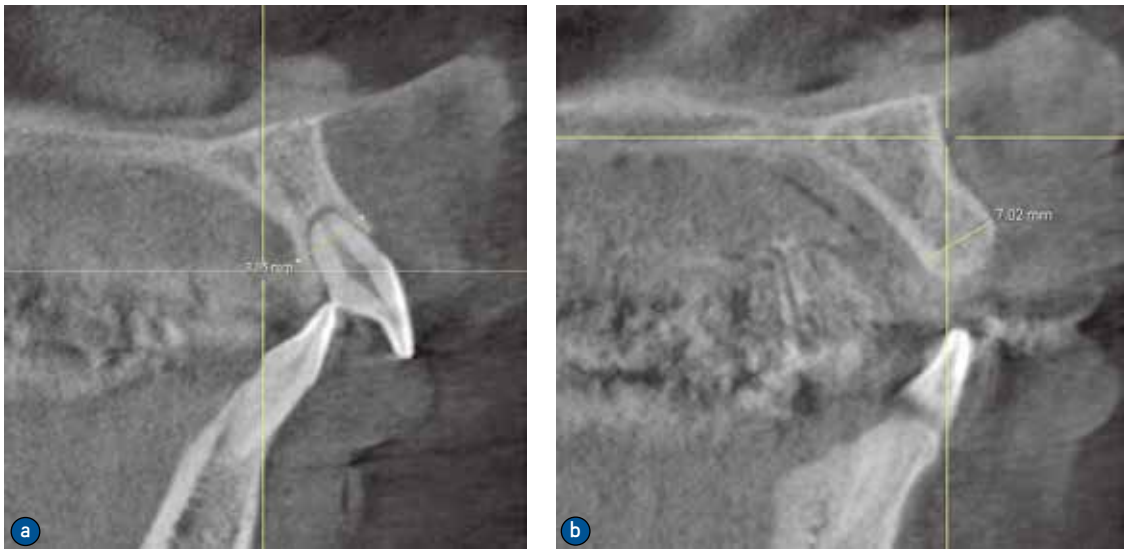

图 3　a. 拔牙术前 CBCT 测量；b. 拔牙术后 CBCT 测量

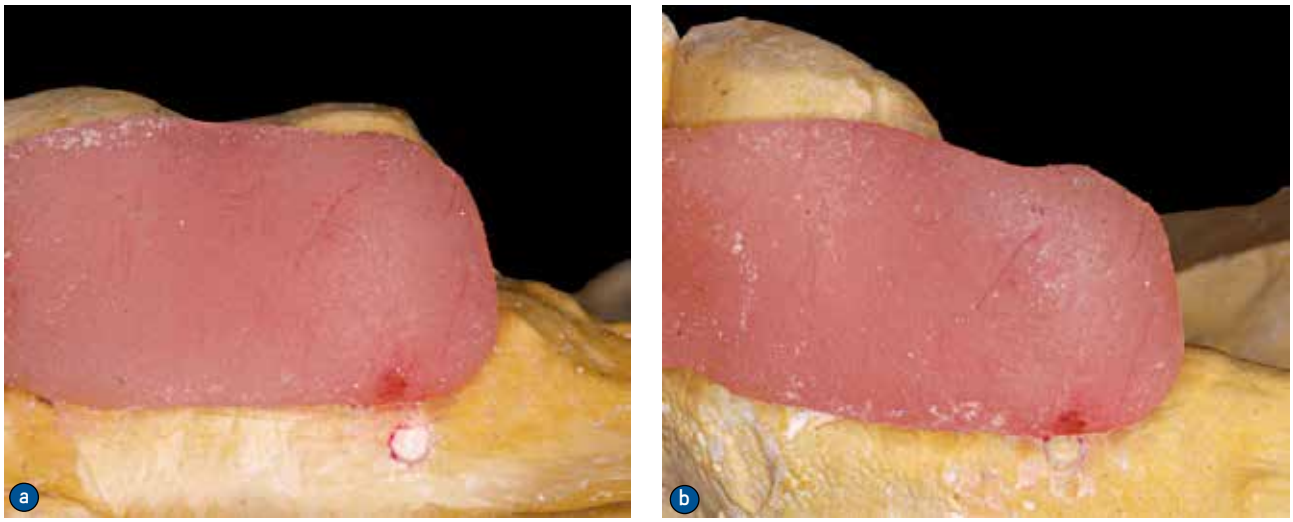

图 4　a. 拔牙术前模型：使用丙烯酸模板作为固定参照点；b. 拔牙术后模型：使用丙烯酸模板作为固定参照点

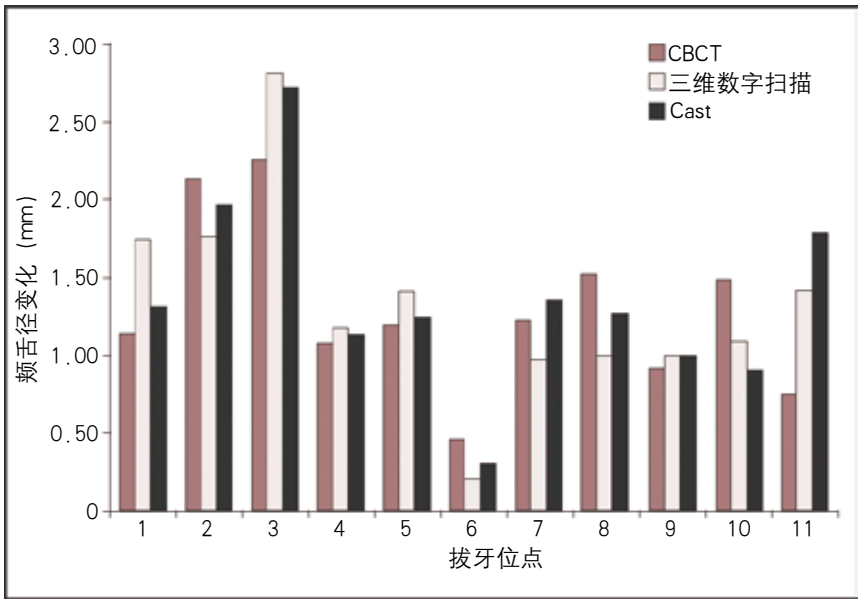

图 5　术前、术后三种设备测量所得 11 个拔牙位点颊舌径的变化

表 1　牙槽嵴颊舌径变化

牙齿序号 *	CBCT 扫描（mm）	三维数字扫描（mm）	卡尺（mm）
4	1.14	1.74	1.30
21	2.13	1.76	1.96
28	2.25	2.80	2.71
8	1.08	1.17	1.13
9	1.19	1.41	1.24
10	0.46	0.21	0.31
7	1.22	0.97	1.35
10	1.52	1.00	1.26
11	0.91	1.00	1.00
4	1.48	1.09	0.90
5	0.75	1.41	1.78

*. 通用系统

3　结果

拔牙窝周围的上皮组织在 3 ～ 4 周内覆盖了血凝块及形成的肉芽组织，所有拔牙位点愈合良好。6 个月后所有拔牙位点都有种植体植入所需的足够骨量。拔牙前后牙槽嵴相对愈合的骨移植点，颊舌径减少范围为：0.46 ～ 2.24mm，平均 1.28mm（CBCT 扫描）；0.31 ～ 2.71mm，平均 1.36mm（电子卡尺）；0.21 ～ 2.80mm，平均 1.32mm（数字扫描仪）（表 1 和图 5）。

所有移植位点在种植体植入手术前有 6 个月的愈合期。再生的骨量稳定。尽管平均颊舌径减少 1.32mm，所有种植体都获得了初始稳定性（最小扭矩 35Ncm）。所有 11 颗种植体在植入 6 个月后稳定并形成了骨结合。在二期手术时，没有发现骨边缘缺损。根尖周 X 线片无透射影，骨愈合良好。种植体采用螺钉固定上部金属烤瓷修复体。

4　讨论

通过 GBR 实现了骨量的增加。GBR 的原理是隔膜用于维持缺损处空间，促进成骨细胞的增长，防止一些不必要的细胞从覆盖的软组织迁移到创面。保护缺损处的血凝块、隔离牙龈结缔组织、为骨组织上的成骨细胞迁移提供一个独立的空间是取得成功结果的基本要素。

这项研究评估了由 Elian 等人描述的采用“冰淇淋锥形”技术、可吸收生物膜和同种异体骨移植后牙槽嵴颊舌径的变化。这项研究结果表明，相对于未处理拔牙位点的 1 型拔牙窝和翻瓣技术，

本研究测试的保存技术产生的外形改变更小。Van Der Weijden 等人和其他的一些研究表明，平均而言，拔牙后牙槽嵴宽度的减少在 4.0mm 及以上，可达 50%。这些研究指出前 6 个月减少迅速，此后缓慢减少。此外，这些研究观察到，未使用骨保存技术的拔牙术后 12 个月内，人体硬组织水平向减少大于垂直向减少。因此，“冰淇淋锥形”技术提供了简单且软组织处理较少的修复技术，可允许二次创伤愈合。同时它将平均宽度减少降低到只有 1.32mm。

5 结论

这项试验性研究指出，“冰淇淋锥形”技术是一项可以使颊侧骨板水平再生的简单方法。颊舌径变化：1.28mm（CBCT 扫描，0.46 ~ 2.25mm），1.36mm（电子卡尺，0.31 ~ 2.71mm）和 1.32mm（三维数字扫描仪，0.21 ~ 2.80mm），平均牙槽嵴宽度减少为 1.32mm，而少量的骨移植就可以使缺损的颊板再生，为骨内种植体提供足够的空间。

6 致谢

作者们对以下人员致以最诚挚的感谢：Ira M. Struman（牙科博士），外科专业指导；Stephen J. Chu（牙科博士，口腔科学硕士，牙科技师），辅助文章撰写；Renan Buitrago（牙科博士），Helios Zeno（牙科博士），Sidney S. Sternberger（牙科博士），辅助拍照及研究。作者们无与本研究相关的利益冲突。