BITC 病例
大奖赛优胜奖

种植与咬合重建

曾杰生

摘　要

目的：本文介绍上下颌多颗牙缺损，余留殆面重度磨耗，探讨重度磨耗牙的治疗修复方法，并观察其临床疗。**材料与方法**：62 岁男性患者，重度磨耗牙，上下牙缺失及前牙严重磨耗，不能咀嚼及影响美观，要求种植固定修复，经临时升高垂直距离，创造了修复空间，同期行缺失牙种植术，5 个月后全口修复重建。**结果**：修复后咀嚼有力，无颞下颌关节紊乱症状，面型较前美观，牙列缺损牙形态恢复良好，患者咀嚼效率提高。种植体稳定，且无骨吸收发生，修复体无脱落，折断、劈裂等不良现象。**结论**：牙列重度磨耗伴牙列缺损，导致患者垂直距离降低，对其进行种植和冠桥咬合重建后，获得较好的疗效。

专家点评

姚江武教授点评：咬合重建是一种咬合改良方法，通过全牙列或多数牙齿的修复，重建颌位关系和咬合接触，达到颞下颌关节功能协调的目的。本病例咬合重建过程复杂，临床上确定的最终垂直距离的观察时间较长，导板引导的后牙区牙体缺失的种植部位精确，修复体设计合理，前牙区的全瓷修复美观，最终达到了恢复了患者的咬合关系，获得良好的临床美观效果。本病例中如果能增加术前和术后关节片的对比，则会使病例更加出彩，另外本病例观察时间较短，有待更长时间的跟踪随访。

作者单位　福建厦门卓亚口腔门诊部

牙列缺损是老年患者的常见病，由于龋病及牙周病等原因使老年人出现牙列缺损和殆面磨耗，给患者带来功能和美观问题。因此多数患者由改善牙齿的功能和美观有迫切的需求，种植及冠桥固定咬合重建修复可以满足患者对咀嚼功能及美学的要求，成为牙列缺损的重要选择手段，大大提高了患者的生活品质。

一、材料与方法

1．病例简介

62 岁男性患者，于 2015 年就诊，患者曾行上下牙列烤瓷冠桥修复 8 年，今前牙不美观，咀嚼不适，影响口腔功能，要求固定修复。拒绝可摘义齿活动修复，选择种植及冠桥固定修复。排除系统性疾病，无吸烟史。检查：面下 3/1 短，鼻唇沟加深，面部肌肉紧张，脸部左右不对称。双侧关节运动基本一致，无弹响，咀嚼肌扪诊无疼痛，张口无偏斜，低笑线。前庭沟正常，上下前牙及前磨牙切端磨耗至牙本质深层，临床牙冠短，上颌右侧尖牙至右侧第二磨牙烤瓷冠桥固定修复，边缘密合。上颌左侧尖牙至左侧第一磨牙烤瓷冠桥修复、崩瓷、边缘不密合，上颌左侧第二磨牙伸长咬在下颌黏膜。下颌 Spee 曲线异常，下颌右侧第二前磨牙、第一磨牙残根，第二磨牙缺失。下颌左侧第一磨牙、第二磨牙缺失。前牙关系为轻度反殆，全口牙周情况一般，牙龈轻度红肿，未见结石，未探及牙周袋。拍摄曲面体层片结果显示：下颌右侧第二前磨牙、第一磨牙残根，牙根短，根尖暗影；上颌右侧尖牙至右侧第二磨牙、上颌左侧尖牙至左侧第一磨牙为金属烤瓷连冠，上颌右侧第二前磨牙、上颌左侧第一磨牙髓腔内见桩核影像，上颌左侧第二磨牙近中龋损，根尖暗影。颌曲线下垂，双侧颞下颌关节基本对称，未见关节骨质破坏。CBCT 显示：下颌左侧第一磨牙牙槽骨可用骨高度为 12.50mm，牙槽骨可用骨宽度为 7.80mm。下颌左侧第二磨牙牙槽骨可用骨高度为 12.16mm，牙槽骨可用骨宽度为 9.78mm。下颌右侧第二前磨牙牙槽骨可用骨高度为 12.8mm，牙槽骨可用骨宽度为 6.63mm。下颌右侧第一磨牙牙槽骨可用骨高度为 13.20mm 牙槽骨，可用骨宽度为 7.65mm。下颌右侧第二磨牙牙槽骨可用骨高度为 12.88mm，牙槽骨可用骨宽度为 8.67mm 骨密度正常。

2．诊断

上、下颌牙列缺损。

3．治疗计划

（1）口腔卫生指导和牙周基础治疗。（2）根管治疗上下颌前牙及下颌前磨牙，并行纤维桩树脂核修复；同期拔除没有保留价值下颌右侧第一磨牙及第二磨牙，清除炎性肉芽组织，同期植入上下颌 6 颗种植体。（3）确定合适的颌间关系，升高咬合垂直距离，上半可调殆架，暂时性修复上前牙，调殆观察 3 ～ 5 个月。（4）分段冠桥修复；前牙区全瓷修复，后牙种植区树脂冠桥临时修复，再最终永久修复。调殆，磨牙垫佩戴保护，定期随访。

4．治疗过程

（1）术前准备：术前系统检查口内情况，术前评估，拍摄曲面体层片结果显示：下颌右侧第二前磨牙、第一磨牙残根，牙根短，根尖暗影；上颌右侧尖牙至右侧第二磨牙、上颌左侧尖牙至左侧第一磨牙为金属烤瓷连冠，上颌右侧第二前磨牙、上颌左侧第一磨牙髓腔内见桩核影像，上颌左侧第二磨牙近中龋损，根尖暗影。颌曲线下垂，双侧颞下颌关节基本对称，未见关节骨质破坏。CBCT 显示：种植位点均有足够的可用骨高度、骨宽度。利用软件种植体植入位点模拟。

（2）口腔卫生宣教：指导患者改良巴刷牙法以及使用牙线、牙间刷和冲牙器。全口龈上洁治。

（3）与患者沟通治疗计划，治疗费用、时间及可能并发症，签知情同意书。

（4）拆除上颌左侧尖牙至左侧第二前磨牙不良修复体，拔除上颌左侧第一磨牙、下颌右侧第二前磨牙、下颌右侧第一磨牙并同期植入上颌左侧第一磨牙、下颌左侧第一磨牙、下颌左侧第二磨牙、下颌右侧第二前磨牙至右侧第二磨牙种植体 6 颗。

（5）上下前牙及下颌前磨牙根管治疗后纤维桩核修复。

（6）息止颌位法确定新的咬合垂直距离，创造后牙咬合空间。前牙抬高 4 ～ 5mm，转移颌位记录，上半可调殆架。在半可调殆架上制作诊断蜡型，通过新的咬合垂直距离恢复上下颌前牙及下颌前磨牙外形，切导 15°，纠正轻度的反殆，前牙咬合关系为浅覆殆、浅覆盖。

（7）MOCK-UP 复制的临时塑料牙在内试戴，形态外观满意，前牙咬合关系浅覆殆、浅覆盖。

（8）指导患者在戴临时塑料牙的过程中须密切注意双侧颞下颌关节是否有酸痛、弹响和杂音，若有不适需及时就诊。

（9）咬合提升，测试 5 个月，复诊精细调改 3 次，患者自述咬合无不适，双侧颞下颌关节无弹响杂音，临时牙完整，牙周健康，无松动。

（10）2 周后取模，记录颌间关系，试基台，上下颌前牙单冠修复，后牙冠桥修复。试戴，调殆，粘接。前牙试戴，调整，粘接。种植取膜。安装个性化基台。

（11）种植修复体口外试粘接，去除多余的粘接材料，再口内粘接，避免多余的材料溢入龈沟内，引起种植体周围炎。调殆，磨牙垫保护。

（12）材料：种植系统（Osstem.TSIII SA Fixture，Korea），树脂临时牙，个性化钛基台，聚合瓷冠和氧化锆全瓷冠。

二、结果

患者修复 6 个月后检查，咀嚼有力，无颞下颌关节紊乱症状，面型较前美观自然，缺损牙形态恢复良好，患者咀嚼功能提高。种植体稳定，且无骨吸收发生，修复体无脱落、折断、劈裂等不良现象。

图 1a、b　面部分析：水平参考线：眉间连线，瞳孔连线，口角连线平行，面下 1/3 短，鼻唇沟加深，面部肌肉紧张，脸部左右不对称

图 2a、b　口内检查：口腔前庭深度正常；上下前牙及下颌前磨牙切端磨耗至牙本质深层，临床牙冠短，金属上颌右侧尖牙至右侧第二磨牙烤瓷牙联冠，边缘密合。上颌左侧尖牙至左侧第一磨牙烤瓷桥，绷瓷，边缘不密合

图 3a ～ c　Spee 曲线异常；下颌右侧第二前磨牙、第一磨牙残根；下颌左侧第一磨牙、双侧第二磨牙缺失；咬合垂直距离低，左上颌后牙咬在下颌后牙区黏膜。前牙关系为轻度反𬌗。全口牙周情况一般，牙龈轻度红肿，未见牙石，未探及牙周袋

图 4　全口曲面断层

图 5　CBCT 显示左右下颌骨在三维方向有足够的种植骨量，测量分析模拟以修复为导向的种植体位置

图 6　拆除上颌左侧尖牙至左侧第二前磨牙不良修复体，拔除上颌左侧第一磨牙、下颌右侧第二前磨牙、下颌右侧第一磨牙并同期植入上颌左侧第一磨牙、下颌双侧第一磨牙、下颌双侧第二磨牙、下颌右侧第二前磨牙位点种植体 6 颗

图 7　下颌种植体 CBCT 位点影像

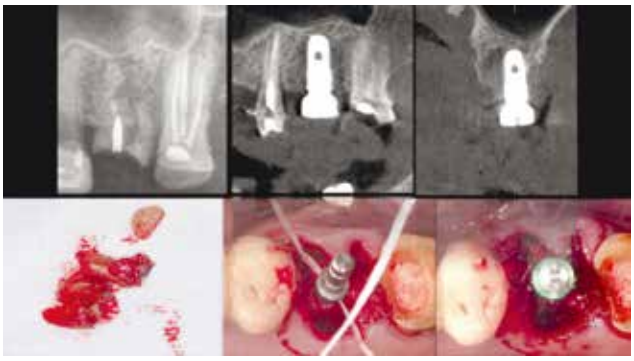

图 8　上颌种植体 CBCT 位点影像

图 9　种植后全景片

图 10a ～ c　上下前牙及下颌前磨牙根管治疗后纤维桩核修复

图 11　息止颌位法确定新的咬合垂直距离，创造后牙咬合空间。前牙抬高 4 ～ 5mm，转移颌位记录，上半可调殆架

图 12　在半可调殆架上制作诊断蜡型，通过新的咬合垂直距离恢复上、下颌前牙及下颌前磨牙外形，切导 75°，纠正轻度的反殆，前牙咬合关系为浅覆殆、浅覆盖

图 13a、b　MOCK–UP 复制的临时塑料牙在口内试戴，形态外观满意，前牙咬合关系覆殆浅覆盖

图 14a ～ c　指导患者在戴临时塑料牙的过程中需密切注意双侧颞下颌关节是否有酸痛、弹响和杂音，若有不适需及时就诊

图 15a、b　MOCK–UP 殆面像

图 16a、b　咬合提高测试 5 个月，复诊精细调改 3 次，患者自述咬合无不适，双侧颞下颌关节无弹响杂音，临时牙完整，牙周健康，无松动

图 17a、b　前牙试戴，调整，粘接过程

图 18a、b　种植取膜

图 19　安装个性化基台

图 20、图 21　种植修复体口外试粘接，去除多余的粘接材料，再口内粘接，避免多余的材料溢入龈沟内，引起种植体周围炎

图 22a、b　粘接后及曲面断层

图 23　调殆，磨牙垫保护

图 24a ～ d　术前及术后对比像

图 25　修复 6 个月后复查结果：患者咀嚼有力，无颞下颌关节紊乱症状，面型较前美观自然，缺损牙形恢复良好，患者咀嚼功能提高。种植体稳定，且无骨吸收发生，修复体无脱落，折断、劈裂等不良现象

三、讨论

1. 咬合重建的适应证

咬合重建又称殆重建，是一种咬合改良方法，通常通过全牙列或多数牙齿的修复或重建颌位关系和咬合接触，使颞下颌关节功能取得协调，对牙列缺损或牙体缺损状态的修复及用修复方法矫正不良下颌位的过程。需要咬合重建的病例在临床上通常存在的问题：多颗牙的残根残冠或牙列缺损需要全面修复，有时伴有颞下颌关节和（或）咀嚼肌系统症状；缺牙需要修复缺牙区殆龈向距离不能满足义齿修复的要求，有必要抬高垂直距离；牙列中多数牙重度磨耗，垂直距离下降、咬合平面不齐、咬合不协调、咀嚼无力；牙齿排列及形态不美观；前牙深覆殆，下牙长期刺激造成上腭黏膜溃疡；下颌颌位异常，咀嚼无力易疲劳，有慢性口颌面肌症状。

2. 咬合重建修复需要考虑的重要因素

（1）垂直距离的确定：牙齿的重度磨耗等原因造成的垂直距离的下降多具有漫长的过程。在这个过程中，关节结构通过改建，肌纤维的张力通过调整逐渐适应。当下降程度严重到影响下颌生理功能后出现关节或肌肉的症状。垂直距离的恢复也应该遵循一个过程，为机体的适应留出时间和空间。垂直距离的改变必须在可适应范围内，超出适应能力或对于某些适应能力下降的患者则可能带来不良的结果。越是老年人及身体虚弱者适应能力越低。不能只依照通常的抬高标准而无视患者身体状况和年龄来恢复理想的垂直距离。在为垂直距离降低的总义齿患者抬高咬合时，需要注意总义齿患者伴有牙槽嵴的中重度吸收时，抬高咬合后增加了对支持组织的侧向和垂直向压力。超出适应范围的垂直距离抬高容易引起义齿的不稳定和促进骨吸收。所以，对于这样一些患者在抬高咬合时应该稍低于理想高度。垂直距离的确定方式主要有：利用姿势位时上下牙之前息止殆间隙；利用面部解剖标志测量法；利用发音正确法；利用旧义齿寻找抬高咬合的高度；利用肌电监控寻找理想的垂直距离。本病例利用姿势位时上下牙之间息止殆间隙确定法：在姿势位时通常上下牙之间有约 4mm 的间隙。通过 DSD 美学分析，上颌抬高 3mm，下颌抬高 1mm。

（2）殆平面的确定：通常可以根据以下标准判断殆平面是否符合生理要求：殆平面平分上下颌间距；殆平面在额状面与瞳孔连线平行；殆平面在矢状面和鼻翼耳屏面平行；殆曲线圆滑规则，纵殆曲线和横殆曲线符合正常的解剖生理规律；上颌前牙的切缘在放松状态下和上唇下缘平齐，接触下唇干湿线，微笑时暴露中切牙冠长的 1/3 或 2 ～ 4mm，大笑时暴露中切牙冠长的 2/3 并没有牙龈乳头之外的牙龈暴露，殆平面如果符合以上要求则多可直接修复。如果单颌（多为上颌）的殆平面需要轻度调整，可以采用对余留牙进行调磨或局部固定义齿修复的方式使之恢复正常，再对对颌牙列进行重建修复。如果殆平面明显不能满足以上要求，则根据患者的修复需求进行调整或再建。再通过面弓转移、研究模型的蜡型雕刻等方式确定正确的殆平面，通过戴用殆垫、暂时修复体等方式观察患者反应并在口内精细调改。

（3）颞下颌关节的评估：永久修复之前先行可逆性咬合治疗，有意识地延长咬合治疗时间，延迟最终修复体的制作时期。尤其是有疼痛或慢性炎症时，在治疗期内等待关节的适应，等待关节能够在无痛状态下承担咀嚼或咬合力负担后开始修复。也可先使用暂时修复体，有利于根据病情变化调整下颌治疗位及咬合关系。建立修复体时的髁突位置不一定追求理想的正中位或后退位，而是建立在关节负重时不出现疼痛的最舒适位。髁突多数情况下位于关节窝内的中央或稍前上位，也即在盘突关系协调的状态下位于关节结节的后斜面后。在稳定殆垫上前后调整下颌位。在稳定殆垫上让患者前后滑动下颌寻找最适位，如果关节不痛，即可定为修复体可以建立的咬合位；如果出现疼痛，让患者小张口，前伸下颌到盘突关系恢复（出现弹响）后再后退下颌，确认关节在加压试验时不出现疼痛后记录颌位关系，转移颌位关系并将模型上到殆架上，在所记录的颌间关系上制作暂时修复体。整个过程中要密切关注颞下颌关节以及咀嚼肌肉的情况。

3. 螺丝固位修复体的优势

种植体上部结构可分为患者可卸式和术者可卸式。其中，术者可卸式上部结构可用于从单个牙到跨牙弓的固定桥等各种情况，是临床使用频率最高的修复形式。术者可卸式上部结构又可以分为用螺丝来固定上部结构的螺丝固位型以及用粘固剂粘接上部结构的粘接固位型。选择螺丝固位型还是粘接固位型种植体上部结构，需考虑的事项有单颗种植修复的精度、种植修复的维护、种植体植入角度的限制、对上部结构材料强度的影响、对颌牙及其咬

合情况、美观性等。本病例中后牙种植上部修复采用螺丝固位的方式，主要考虑螺丝固位避免粘接剂进入牙周组织，造成清洁困难，另外由于患者殆力较大，螺丝固位的修复体可以方便后期的维护与再修复，另外种植位点的准确性也为做螺丝固位修复体提供了保障。

牙列重度磨耗伴牙列缺损导致患者垂直距离降低，对其进行咬合重建后，再行修复治疗，可获得好的疗效。咬合重建在重度磨耗牙患者中具有良好的临床效果。

参考文献

[1] Keough B. Occlusion-based treatment planning for complex dental restorations: Part 2. Int J Periodontics Restorative Dent, 2003, 23 (4): 325-335.

[2] Ivanhoe JR, Plummer KD. Removable partial denture occlusion. Dent Clin North Am, 2004, 48 (3): 667-683.

[3] 姜婷 . 义齿修复的颌位关系记录 . 精粹中国口腔医学继续教育杂志 , 2010, 1: 57-64.

[4] Makzoume JE. Variations in rest vertical dimension: effects of headrest in edentulous patients. Gen Dent, 2007, 55(4): 316-319.

[5] 刘森庆 , 邓飞龙 , 张辉 , 等 . 后牙区螺丝固位与粘接固位种植义齿修复效果的比较研究 . 中华口腔医学研究杂志 : 电子版 , 2008, 2(5): 47-50.