BITC 病例
大奖赛优胜奖

上前牙即刻种植延期修复 1 例

赵　磊　吴寅生　朱云峰

摘　要

目的：探讨应用即刻种植技术美学修复上颌前牙缺损的种植修复效果。**材料与方法**：对 1 例上颌左侧中切牙缺损的患者进行临床检查，残根内有金属钉，唇侧断缘位于龈下，无法保留，牙槽嵴丰满度良好，无邻面附着丧失，CBCT 显示残根根尖区无炎症，剩余牙槽骨量充足，拟行即刻种植。局麻起效后，不翻瓣，先用侧向切割钻按理想的三维方向在残根上定位并用平行杆检测方向，然后用扩孔钻逐级预备种植窝，直至倒数第 2 颗扩孔钻，微创拔除残根并彻底清创拔牙窝，最终扩孔钻和颈部成型钻成型种植窝，植入种植体并调整至理想的三维方向。植体初始稳定性大于 35Ncm，与唇侧骨板间有 2mm 的间隙，该间隙内植入骨替代材料后非埋置式缝合创口。种植手术 4 个月后复查骨结合良好，制作临时冠进行软组织塑形，待软组织成熟后个性化取模，制作最终修复体，修复后患者满意，定期复查。**结果**：应用即刻种植技术美学修复前牙缺损，获得了理想的美学效果，修复后 6 个月复查，种植体唇侧牙槽骨厚度充足，美学效果稳定。**结论**：即刻种植美学修复前牙缺损成功的关键在于局部牙槽骨的完整性、种植体理想的三维方向和良好的初始稳定性以及规范化的操作流程。

专家点评

顾亚军教授点评：上前牙美学区的即刻种植在给患者带来诸多便利的同时也带来了较高的风险性；对拟种植区域的软硬组织条件、医生手术及修复的操作、患者的配合意识都提出了很高的要求。该病例作者利用残根作为导向来引导种植外科手术的操作，最终获得了理想的三维位置。植体初始稳定性超过 35Ncm，但作者并没有选择即刻修复，值得讨论。临时修复体软组织诱导成形时间偏短，最终修复效果令人基本满意，红色美学方面还存在改善空间。

作者单位　义乌市口腔医院种植科
浙江省义乌市康园路 28 号　322099

1 引言

即刻种植技术最早是由德国Tuebingen大学的Schulte等在1976年提出，从20世纪90年代逐渐被广泛应用，发展成为口腔种植中的常用技术手段，尤其在前牙美学区域单根牙的应用十分普遍。按照ITI第三届共识研讨会的分类，即刻种植为I型，是指在拔牙当天植入种植体，并且在同一次外科程序中完成，与其他类型种植时机相比较，即刻种植具有无可取代的优势，如缩短疗程、减少手术次数，从而减少患者痛苦程度。拔牙后的3个月或更久之后植入种植体，会造成种植位点的骨吸收，尤其是在上前牙区，即刻种植组织愈合时的优点在于降低了由于吸收造成的骨丧失，采用不翻瓣技术，同时在种植体的唇侧间隙内植入骨替代材料，可以最大程度地维持种植位点的骨量。大量文献证实即刻种植可获得同样高的成功率，通过对该技术的不断改进，在美学区的修复效果更为理想。

2 材料与方法

2.1 病例简介

25岁男性患者，5年前行上颌左侧中切牙烤瓷冠修复，2周前咬硬物时折断脱落。口内检查见上颌左侧中切牙冠部缺失，断根唇侧位于龈下约1mm，腭侧齐龈，根管口见一金属钉状物，无松动，无叩痛，牙槽嵴丰满度良好，高度无丧失，缺牙区黏膜未见明显异常。厚龈生物型，中位笑线。无全身及局部禁忌证。CBCT示残根长约13mm，牙槽骨内部分长约10mm，根管中上段见一高密度阻射影，根尖区无阴影，残根唇侧骨板厚度大于1mm，骨板完整，唇舌向骨宽度约8.5mm，邻牙无倾斜。患者口腔卫生与牙周健康状况良好。

2.2 诊断

上颌左侧中切牙缺损。

2.3 治疗计划

①种植外科：不翻瓣微创拔除残根，即刻植入种植体，植体唇侧间隙内植入骨替代材料，非埋置式缝合；②上部结构修复：种植手术4个月后用临时冠进行软组织塑形，软组织成形2个月后行最终上部结构修复。

2.4 治疗过程

（1）用持针器小心取出根管内的金属钉状物并冲洗根管，用先锋钻在残根上按照理想的三维空间位置直接定位，平行杆检测方向，然后用扩孔钻逐级扩孔，待扩孔至倒数第2颗扩孔钻时，利用牙周刀及微创拔牙器械小心完整拔除残根，牙周探针探查拔牙窝唇侧骨板完整，0.9%生理盐水和0.12%复方氯己定交替冲洗拔牙窝3次，然后用最终扩孔钻预备种植窝，同时利用颈部成型钻颈部成形，植入Dentium superline种植体（4.5mm×12mm），植体深度距离唇侧龈缘约3mm，唇侧距离骨板约2mm，初始稳定性大于35Ncm，植体与唇侧骨板间隙内填入Bio-Oss®骨粉0.25g，旋入愈合帽（直径5.5mm），缝合关闭创口。术后CBCT显示植体方向良好，唇侧骨量厚度>3mm，术后1周拆线，患者无疼痛肿胀反应，主诉有部分骨粉颗粒掉入口中。

（2）修复程序：术后4个月复查CBCT，种植体骨结合良好，唇侧骨板厚度>2mm，制作临时冠进行软组织塑形，2个月后软组织成熟，牙龈袖口内可见上皮形成。利用临时冠制作个性化印模柱，用硅橡胶和开窗托盘制取印模，技工中心制作粘接固位全瓷冠，腭侧留置螺丝孔通道，调整邻接关系及咬合后体外粘接，戴入口内，基台加力至35Ncm，并用树脂封堵腭侧开孔。

（3）随访：最终修复后6个月随访，CBCT显示植体唇侧骨板厚度>2mm，种植体颈部未见明显骨吸收，美学效果稳定。

3 结论

应用即刻种植技术修复前牙美学区域的单颗牙齿缺损，可以获得稳定的美学效果。

图 1　术前情况：前牙咬合像，浅覆殆，邻面牙龈乳头高度正常

图 2　面部微笑像，显示中位笑线

图 3　上颌殆面像，显示唇侧丰满度良好

图 4　术前矢状位 CBCT，显示残根唇侧骨板厚度 >1mm，根尖区无炎症影像

图 5　种植手术过程：拔牙前侧向切割钻残根上直接定位

图 6　平行杆检测唇舌向方向，偏腭侧定点

图 7　微创拔牙器械微创拔牙

图 8　完整拔除的残根

图 9　拔牙窝的情况，可见偏腭侧的种植窝

图 10　0.9% 生理盐水和 0.12% 复方氯己定交替冲洗拔牙窝

图 11　预期的最后一颗扩孔钻及颈部成型钻预备种植窝

图 12　种植体植入前的备孔情况

图 13　种植体植入后，植体唇侧可见 2mm 的间隙

图 14　骨粉完全充满植体周围间隙

图 15　旋入愈合帽

图 16　缝合关闭创口

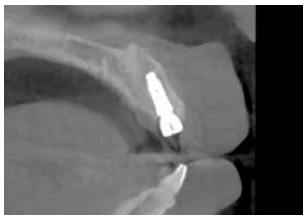

图 17　术后矢状位 CBCT 显示植体唇侧骨板厚度充足

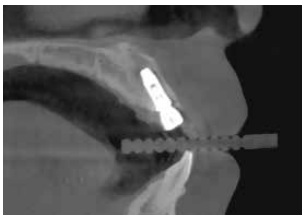

图 18　修复过程：植体植入 4 个月后的矢状位 CBCT

图 19　临时冠黑背景影像

图 20　牙龈袖口殆面像，袖口内可见角化上皮的形成

图 21　个性化印模柱口内就位

图 22　修复完成后的咬合正面像

图 23　修复后黑背景正面像

图 24　修复后殆面像，唇侧丰满度良好

图 25　修复后 6 个月复查情况：咬合正面像

图 26　黑背景正面像

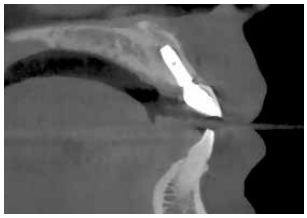

图 27　复查 CBCT 矢状位影像

4　讨论

即刻种植已被大量文献证实是一项可靠的技术并被广泛地应用，临床成功率高达93.9%～100%，但是与常规种植相比有更高的技术敏感性，其成功的关键有赖于合适的病例选择以及熟练且规范化的外科技术。Ferrus等通过93例单颗上颌前牙即刻种植修复的患者在植入种植体时和16周后对种植区的研究发现：种植体的植入位置、唇侧骨板的厚度、种植体周围间隙的大小和植入骨替代材料的种类等，在种植体植入4个月后的愈合过程中对种植体周围软硬组织的改变有显著的影响。国际种植学会关于前牙区美学的共识性报道认为种植体的唇侧需要3mm左右的空间容纳骨组织才能保持良好且持久的美学效果，临床常常通过将种植体偏腭侧植入或选用窄直径种植体来达到这一目标。Araújo等通过动物实验发现，在即刻种植的同时颊侧间隙内植入Bio-Oss®骨胶原，与空白组相比较，植骨组可以显著降低种植体唇侧软硬组织的丧失。Tarnow等通过回顾性队列研究美学区不翻瓣即刻种植，植骨、即刻修复对牙槽嵴厚度变化的影响发现，即刻种植并不能阻止唇侧组织的萎缩，但即刻种植同期植入骨替代材料可以显著降低唇侧骨板厚度的丧失，同时研究中还表明是否采用即刻修复的方法对唇侧骨量的维持并没有显著的差别。本病例中患者的唇侧骨板厚度＞1mm，同时采用不翻瓣微创拔牙技术来保障局部牙槽骨的完整性，采用拔牙前定位的方法去获得理想的三维位置，种植体偏腭侧植入，唇侧获得了2mm以上的间隙，同时在间隙内植入骨替代材料，最大限度地降低了骨丧失的程度，保留了剩余牙槽骨的量，为种植修复后稳定的美学效果提供了有效的软硬组织支持。

种植体的初始稳定性对于即刻种植的成功至关重要，在即刻种植病例的选择中，拔牙窝的根方至少有3～5mm的剩余骨量才能够保证种植体获得良好的初始稳定性，因此通常我们需要选择较长的植体去满足即刻种植对于初始稳定性的要求。在该病例中我们选择了长度为12mm的植体获得了35Ncm以上的初始稳定性。

大量的研究表明，通过平台转移技术修复的种植体支持义齿具有更少的垂直向骨吸收。Maeda等的生物力学分析表明平台转移技术可以有效地分散颈部牙槽骨的应力，从而减少了颈部牙槽骨的吸收，为软硬组织提供更多的支持，最终获得理想的美学效果。因此平台转移技术被认为对于前牙缺损的美学修复效果是一个有贡献作用的因素。

采用不翻瓣微创拔牙技术，正确定位种植体的三维位置，种植体唇侧间隙内植入Bio-Oss®骨粉来最大限度低降低拔牙窝在愈合过程中的骨吸收，同时选用具有平台转移技术并且长度足够的种植体，获得了较为满意的美学修复效果。

本文摘编自《中国口腔种植临床精萃》2016 年卷