CSED优秀美学病例展评全国十强

酸蚀症伴重度磨耗的咬合重建及口腔综合审美治疗

武郭敏　孙莉莉　王　玲　王明禹　赵欣欣　赵　熠

摘　要

一名青年女性患者因数年前胃食管返流症及妊娠反应多种因素，导致上下颌牙齿磨耗严重，出现牙本质敏感伴发牙髓症状及根尖周炎，严重影响美观和功能。患者来修复科就诊 2 周前已行根管治疗处置牙齿敏感及疼痛问题。患者上下前牙残缺及牙列广泛磨耗，导致面下 1/3 垂直距离降低，经沟通患者选择咬合重建以获得修复空间及前牙美学修复。首先多学科会诊缺损病因，分析并制定诊疗计划，确定上前牙切缘位置、垂直距离和正中关系，然后为患者进行美学三级预演的数字化美学设计并制作诊断蜡型。在患者口内制作诊断饰面，其佩戴 2 周进行信息反馈。建议上中切牙行牙冠延长术调整上前牙牙龈位置及上中切长宽比，患者知情同意。上前牙行初步牙体预备，并根据导板微创下完成上中切牙牙冠延长术和唇系带修整，6 周后分段完成牙体预备并将所有诊断饰面更换为树脂暂时冠修复体。暂时修复体佩戴 3 月后，转移暂时修复体的颌位关系并进行纤维桩核的制作和最终牙体预备及印模制取。制作最终全瓷修复体及调合。戴牙后可见达到良好的红白美学、殆曲线和咬合功能。制作密西根颌垫短期佩戴保护修复体。2 年中定期随访，结果表明患者咬合功能状态良好，垂直距离稳定，关节未见异常。

酸蚀症是指接触牙面的酸及其螯合物侵蚀牙体组织而造成的牙体表面浅层的丧失[1]，造成牙体磨耗、牙本质敏感甚至出现牙髓症状，重者可出现牙体折断、咬合紊乱，影响咀嚼功能及美观[2]。本病例针对患者咬合垂直距离的丧失，采用以三级美学设计为导向的咬合重建的修复方式，帮助患者恢复功能与美观，利用数字化无创便捷的特性，长期随访观察和辅助调整修复体。取得了令人满意的治疗效果，现报道如下：

作者单位　武汉大学口腔医院修复科
湖北省武汉市洪山区珞喻路 237 号　430079
通讯作者　赵熠
Email：zhao_yi@whu.edu.cn

1　材料与方法

1.1　病例简介

（1）基本信息：患者，女，34 岁，汉族。上前牙缺损 2 年余伴酸痛不适，2 周前完成根管治疗术，

现希望修复缺损牙并恢复牙美观。患者自述胃食管反流病史，妊娠期加重，现已停止药物治疗。无医用材料及药物过敏史。

（2）临床检查

口外检查：面部对称、直面型、面下 1/3 较短、低位笑线、面部营养状态一般（图 1）；颞下颌关节检查未见异常。

口内检查：软组织检查：舌、口底、前庭沟、系带、唇颊、软硬腭、腺体未见异常。

牙周检查：口腔卫生良好，未见明显软垢和结石。

牙列检查：全口牙列均有磨耗至牙本质中层至深层暴露，后牙牙尖平坦，殆面见许多凹坑。下颌后牙较上颌后牙明显。口腔卫生良好；11−13、21−23、31−33、41−43 缺损伴唇侧颈部缺损，36、37、46、47 颊侧颈部缺损，14−24、34−43、46 殆面见开髓孔及暂封物，33、34 唇面颈部见暂封物（图 2）。

咬合检查：全口磨耗，前牙开殆，后牙咬合稳定且均匀。前伸运动无引导，侧方运动由前磨牙

图 1

图 2

引导。

辅助检查：X 线片示 14–24、34–43 根管适充，根尖无明显暗影，关节未见异常（图 3）。

1.2　诊断

牙体缺损；酸蚀症。

1.3　治疗过程

（1）首先去除系统病因：消化科会诊治疗胃食管反流疾病，戒除一切碳酸饮料。

（2）转诊牙周科行牙周基础治疗。

（3）转诊颞下颌关节会诊，认为该患者关节情况可接受咬合重建。

（4）告知患者相关治疗方案、费用及预后，患者知情并愿意积极配合治疗执行。

（5）确定上前牙切缘位置后进行数字化美学设计（图 4），确定垂直距离与正中关系并上颌架，根据数字化美学设计制作诊断蜡型（图 5）。

（6）根据 wax–up 口内 mock–up，根据患者要求调改、调殆，嘱患者佩戴 2 周后进行牙齿形态、咬合情况等信息的反馈。

（7）11、21 行牙冠延长术。为便于利用暂时修复体恢复上前牙美观，上前牙进行牙体预备，肩台平齐于术前龈缘。根据导板和术中的探诊及测量，严格按照生物学要求微创下完成 11、21 牙冠延长术，使预想的牙龈缘至牙槽骨缘达 3mm 距离（图 6）。

（8）术后 6 周，分段进行牙体预备，制作暂时修复体（图 7）。嘱患者适应暂时修复体 3 月，期间随访，不适调改。

（9）佩戴暂时修复体 3 月后，转移暂时修复体颌位关系以获得患者适应的前伸和侧方髁导斜度以及机械切导盘数值。

（10）正式修复治疗——分段牙体制备、印模制取、咬合记录、颌位关系转移。工作模型上半可调颌架，根据步骤（9）获取的数据设置颌架。修复体制作完成后，在颌架上进行调殆。

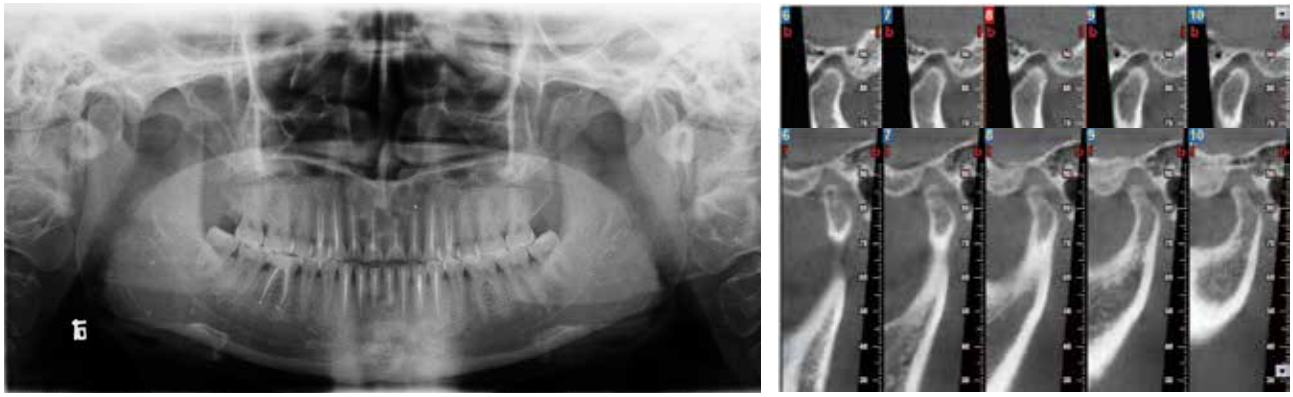

图 3　术前 X 线片



图 4

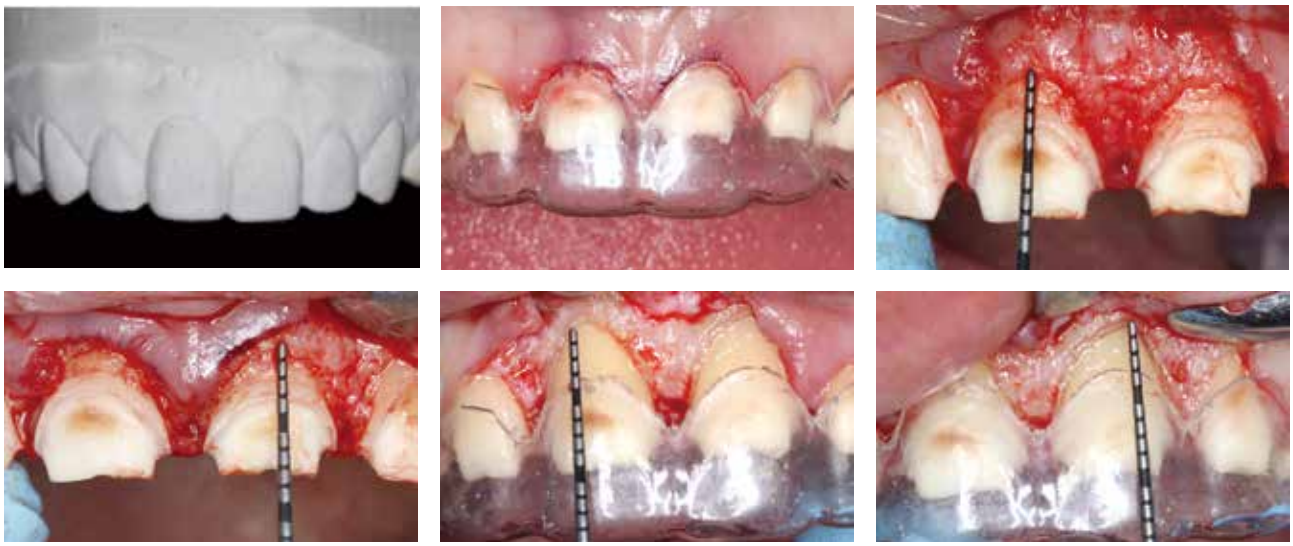

图 5

图 6

图 7

（11）修复体试戴及粘固，精细调牙合后抛光（图 8）。

（12）修复完成 2 周后复查，制取印模用于制作密西根颌垫（图 9）。

（13）随访：患者戴用义齿后，面下 1/3 距离恢复，面容明显改善，义齿美观，咀嚼功能改善。定期复诊行美学再评估，患者基牙无松动、前牙对称性良好，整体视觉协调，牙龈曲线对称，牙龈无红肿退缩、冠边缘密合、咬合稳定，修复体完整[3]（图 9）。T-Scan 咬合分析系统测量合力分布，口内咬合点分布均匀（图 10），应用数字化扫描分析咬合磨耗趋势（图 11）。

2　结果

经过对患者（生理轴 + 心理轴）的资料收集，牙体牙髓、牙周、颞下颌关节、消化内科和口腔修复科的多学科联合治疗，圆满地对患者进行了美学及功能重建。牙列缺损得到恢复与改建，恢复了面部三等分比例，微笑时面部结构与牙弓间的关系正常，符合术前设计，患者心理的焦虑得到了极大缓解，达到了较理想的红色美学和白色美学效果，兼顾了实用性与审美性。经过长达两年的随访密切观察，患者颞下颌关节未出现不适，咀嚼效率理想，修复体保存完好，垂直高度无明显降低。经过反复强化，患者建立良好的口腔卫生习惯，两侧上颌后牙舌面颈部缺损未有加深，牙周组织一直维持自然、健康和稳定的状态。

3　讨论

3.1　美学三级预演

术前收集资料，进行美学分析与设计[4]，与患者进行充分交流，为临床实施阶段定制好蓝图。依次进行了三级美学预演，一级为数字化美学设计；二级为美学诊断蜡型；三级为口内的诊断饰面。通过术前的图片资料进行 DSD 软件设计，可为患者直观展示修复结果，节省时间及沟通成本，有利于

图 8

图 9

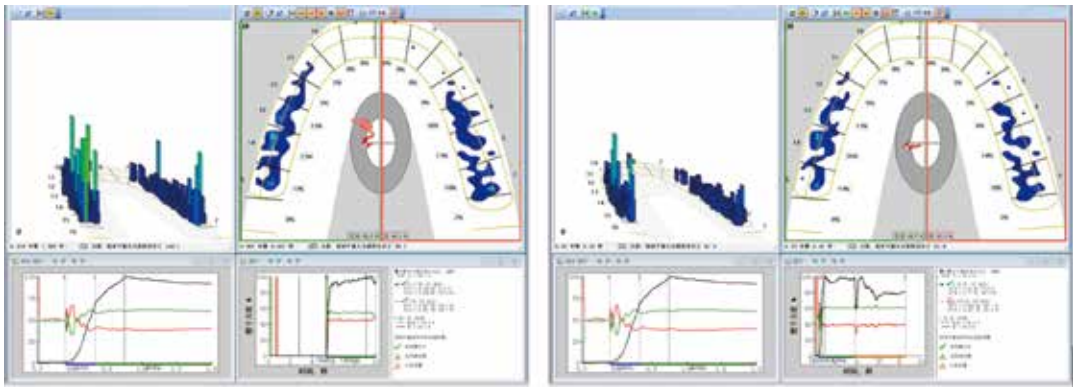

图 10

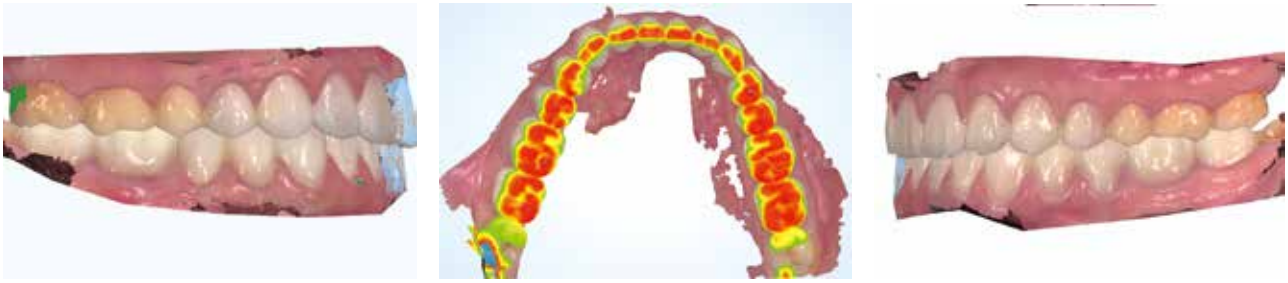

图 11

医师、技师三者之间的沟通[5]。根据 DSD 设计的数据进行美学诊断蜡型的制作，三维层面上的实现美学设计结果的展示，能为医师和技师提供大量的信息，包括修复体的长宽厚度、基牙的预备量等。通过导板复制诊断蜡型，在患者口内使用临时材料制作的诊断饰面(mock-up)，进行最直观的美学预演。通过此种方法直接改变患者口内牙齿的外形，通过医患交流修改诊断饰面，可以达到预想的修复形态。本病历中患者佩戴诊断饰面 2 周，家人或朋友提出美学建议，医师也能直接观察到修复体的唇齿关系、咬合以及对发音的影响。

3.2　牙齿磨耗从源头找到病因，消除治病因素

磨耗泛指一切理化因素造成的牙体组织渐进性丧失[6]。牙齿的正常磨耗量约 29 μm/ 年[7、8]，正常的磨耗可以消除早接触点，利于平衡殆的建立；病理性磨耗则会引发一系列咬合问题，根据患者上颌前牙舌侧缺损较大，磨牙区出现弹坑状病损。牙合架上观察，酸蚀性磨损区与模拟下颌运动的磨耗区不一致。结合患者胃酸反流史，可知患者的病因根本在胃酸反流。所以要患者首先治愈胃酸反流病症，戒除碳酸饮料等加重牙齿酸蚀的一切行为。

3.3　美学设计的转化应用

对于需要进行切龈术、牙冠延长术的患者，美学设计的转化应用，能帮我们确定手术的位置和范围。在患者的美观诊断蜡型上设计龈缘曲线位置，翻制成石膏模型，然后压膜，得到透明的美学导板可用作于牙周冠延长手术的引导。患者因牙齿磨耗的原因，牙体形态丧失，精准掌握牙体预备时瓷层厚度，可依靠 Mock-up 后进行牙体定深的预备很好的掌握牙体预备量，保留更多的牙体组织，达到微创美学修复[9]的目的。

3.4　全口咬合重建，有条不紊并按部就班。

咬合重建修复是指用修复方法对牙列的咬合状态进行改造和重新建立，包括全牙弓殆面的再造、颌位改正、合适垂直距离的恢复及正常殆关系的重建[10]。咬合重建是复杂的序列治疗过程[11]，包括修复前检查与修复方案的制定、修复前治疗、新颌位关系的确定、暂时性牙合垫的戴用、过渡修复体和永久修复体的制作等。本病历中每一步都根据患者的具体情况有条不紊地进行。通过咬合高度的确定、个性化合架转移颌位关系，为患者制作固定的树脂过渡义齿，患者适应过渡义齿后，进行最终美观修

复体的制作。

长期的随访，牙周与基牙维护应该是全口咬合重建完成后的临床重点，主动调和可能更好的维护修复体的实用性与审美性，也为临床科研项目提供必要资料。

参考文献

[1] 卢友光 . 牙酸蚀症 [J]. 中国实用口腔科杂志，2014，7(07):394-398

[2] Eisenburger M，Shellis RP，Addy M. Comparative study of wear of enamel induced by alternating and simultaneous combinations of abrasion and erosion in vitro［J］. Caries Research，2003，37（6）：450-455.

[3] 邢国芳 , 焦婷 , 孙健 , 张富强 . 简易套筒冠覆盖义齿用于外胚层发育不全患者咬合重建——附病例报告 [J]. 临床口腔医学杂志 , 2011,27(03):165-167

[4] 谭建国 . 牙齿美学修复的美学分析与设计 [J]. 中国实用口腔科杂志 ,2011,4(08):449-450

[5] 刘梅 , 杜月明 , 钱敏等 . 数字化微笑设计 (DSD) 在前牙瓷贴面微创美学修复中的应用 [J]. 南京医科大学学报 (自然科学版), 2017, 37(08):1039-1042.

[6] 韩睿 , 胡建 . 牙齿磨耗的分类及相关因素 [J]. 口腔生物医学 , 2017, 8(01):49-52

[7] SB Mehta，S Banerji，BJ Millar，et a1.Current concepts on the man-agement of tooth wear：part 1. Assessment，treatment planning and strategies for the prevention and the passive management of tooth wear ［J］. British Dental Journal，2012，212（1）：17-21.

[8] d′Incau Emmanuel，Couture Christine，Maureille Bruno. Human tooth wear in the past and the present：tribological mechanisms，scoring systems，dental and skeletal compensations［J］. Archives of Oral Bi-ology，2012，57（3）：214-229.

[9] 刘峰 , 李祎 . 微创美学修复理念与实践 [J]. 中国实用口腔科杂志 , 2012, 5(08):465-468.

[10] 李彦 . 咬合重建修复过程中需要注意的临床问题 [J]. 中国实用口腔科杂志 ,2009,2(08):454-457

[11]Certain experiences in sequential treatment of occlusal reconstructionDeng HY, Zhang ZT.Zhonghua Kou Qiang Yi Xue Za Zhi. 2016 Dec 9; 51(12):708-711