2017年口腔住院医师
全科病案展评一等奖

一例前牙外伤的综合诊疗

贾列妮　　指导老师　刘艳丽　陈永进

摘　要

目的：探讨一例前牙外伤的规范化、序列化治疗过程，以期最大限度的保存口内天然牙，恢复前牙美观和功能。**材料和方法**：首先详细的临床检查和病例记录，取得患者知情同意后，对患牙进行复位和固定，并定期复查，追踪患牙的病情病化，依据根折的愈合情况，牙髓活力的评估，制定进一步的治疗计划。**结果**：根据牙外伤的序列治疗原则，11 牙因根折区愈合效果不理想，拔除后修复，21、22 牙成功保留，最终行固定桥修复，恢复前牙美观和功能。**结论**：牙外伤的标准化、序列化治疗非常重要，首先详细的口腔检查，根据不同类型牙外伤治疗原则制定综合治疗计划，并进行准确的、及时的初步治疗，其次对患牙进行定期的复诊检查，根据患牙恢复的情况，必要的调整计疗计划，以期达到理想的治疗效果。

随着社会发展和人们生活节奏的加快，牙外伤发病率呈逐年增加的趋势。由于牙外伤的突发性和复杂性，牙外伤早期的准确、及时处理非常重要，同时根据患牙复杂多样的预后结果，及时追踪患牙恢复的情况，并对综合诊疗计划进行必要的调整，尽可能的恢复患牙的功能和美观。

作者单位　空军军医大学口腔医院急诊与综合临床科
陕西省西安市新城区长乐西路 145 号　710032

1　材料和方法

1.1　病例简介

患者李某，男性，20 岁，因摔伤致上颌前牙松动、疼痛，牙龈出血 1 小时就诊。否认外伤后头痛、头晕、一过性意识丧失、恶心、呕吐等颅脑损伤史。否认系统性疾病、传染病及药物过敏史。检查：口外检查：面部软组织无肿胀及擦伤，左右两侧面部对称，面下 1/3 协调，颏点居中，张口度约

4mm，开口型无偏斜，双侧颞下颌关系动度一致，无弹响和杂音。口腔检查（图 1）： 11 牙松动 I 度，叩痛（+），冷诊无反应，牙髓电活力测试无反应。21 牙切端较 11 牙伸长约 1mm，冠周牙龈渗血，松动Ⅲ度，叩痛（++），叩诊音迟钝，冷诊无反应，牙髓电活力测度无反应。22 牙冠折，未露髓，冠周牙龈渗血，松动 I 度，叩痛（++），冷诊敏感。全口口腔卫生一般，牙石 I 度，软垢 I 度，无明显色素，牙龈未见肿胀及撕裂，BOP 阳性。正常覆牙合、覆盖。影像学检查（图 2，3）：11 牙根中折，冠端牙合向脱位并位于牙槽嵴顶以内。21 牙殆向脱位，根尖区膜腔明显增宽，未见根折。22 牙未见根折，根尖区未见异常。11、21、22 牙区未见牙槽骨骨折。

1.2　诊断

（1）11 牙根折；

（2）21 牙脱出性脱位；

（3）22 牙简单冠折伴半脱位；

（4）牙龈炎。

1.3　治疗计划

（1）告知患者牙外伤预后的复杂性和多样性前提下，首先对患牙进行急诊治疗，然后需要定期复诊，根据复查的情况决定进一步的治疗计划。患者表示知情并同意治疗。

（2）急诊治疗：

① 11、21 牙手法复位；

② 13−23 牙用纤维带进行松牙固定；

③ 22 牙行间接盖髓术；

④口腔卫生指导与维护。

（3）定期复查：对患牙进行视诊、叩诊、牙髓活力检测及影像学检查。

图 1

图 2

图 3

（4）后续治疗：根据复查的情况，决定是否进行牙体牙髓治疗，牙周治疗和修复治疗。

1.4　治疗过程

1.4.1　急诊治疗

（1）复位：用轻柔的力量去除患牙根面的牙石及软垢，无菌生理盐水冲洗暴露的根面，将 11、21 牙根向复位，并拍摄 X 线片检查复位效果（图 4）。

（2）松牙固定：酒精棉球清洁牙面，干燥，涂酸蚀剂酸蚀唇侧牙面，流水加压冲洗牙面，棉卷隔湿，气枪吹干，涂粘接剂气枪软吹形成薄膜，光照，用流动树脂和纤维带对 13、12、11、21、22、23 牙行松牙固定（图 5）。

图 4

图 5

（3）22 牙间接盖髓：22 牙用生理盐水冲洗断面，隔湿干燥，用氢氧化钙覆盖断面近髓处，玻璃离子暂时充填。

（4）对 11、21、22 牙进行调殆，使 11、21、22 牙在正中、前伸、侧方殆时均为轻咬合接触。

（5）嘱咐患者 7–14 天避免前牙咬合，并行口腔卫生宣教，告知菌斑控制的重要性和教会菌斑控制方法。

1.4.2　复诊检查

急诊治疗 2 周后复诊：13–23 牙纤维带固定完好无松脱，冠周牙龈已愈合；11、21、22 牙牙冠无变色，叩痛均（–），唇侧前庭沟处牙龈正常，根尖区扪诊（–），牙髓活力测试：11、21 牙（–），22 牙（+）。X 线片检查（图 6）可见：11 牙根折线较前略增宽，根尖区未见异常；21 牙根尖区膜腔增宽；22 牙根尖区未见异常。

急诊治疗 4 周后复诊：13–23 牙纤维带固定完好无松脱；11、21 牙牙冠无变色，叩痛均（–），唇侧前庭沟处牙龈正常，根尖区扪诊（–），牙髓活力测试均（–）；22 牙牙冠变色，叩痛（–），唇侧前庭沟处牙龈正常，根尖区扪诊（–），牙髓活力测试（–）。X 线片检查（图 7）可见：11 牙根折线 11 较前略增宽，根尖区未见异常；21 牙根尖区膜腔增宽；22 牙根尖区未见异常。

急诊治疗 6 周后复诊：13–23 牙纤维带固定完

图 6

好无松脱；11、21 牙牙冠无变色，叩痛均（+−），唇侧前庭沟处牙龈正常，根尖区扪诊（+），牙髓活力测试均（−）；22 牙牙冠变色，叩痛（+），唇侧前庭沟处牙龈正常，根尖区扪诊（+），牙髓活力测试（−）。X 线片检查（图 8）可见：11 牙根折线较前略增宽，折断线处牙槽骨吸收、骨硬板不连续；21、22 牙根尖区阴影，边缘模糊不清，骨白线不连续。

1.4.3　后续治疗

在急诊治疗后 6 周时根据复查情况，认为 11 牙断根处已肉芽组织长入，愈合可能较低，与患者沟通后，常规消毒、铺巾，微创拔除 11 牙；同时对 21、22 牙橡皮障开口器隔离口唇，开髓、揭髓顶，可见根管内空虚，用 K 锉初步疏通根管后，Protaper 镍钛器械行根管清理，根管预备至 F3，每更换一次锉期间用 2% 次氯酸钠联合超声根管治疗仪进行根管冲洗，根管预备后隔湿、干燥，封水溶性氢氧化钙，玻璃离子暂封 2 周。

在第 8 周时，检查 11 牙拔牙创软组织愈合良好，21、22 牙根尖区扪诊（−），叩痛（−）。橡皮障开口器隔离口唇，用高速涡轮机去除 21、22 牙暂封，无菌生理盐水、超声根管治疗仪冲洗根管，试尖，拍 X 线片确认主尖合适，5.25% 次氯酸钠冲洗根管，隔湿干燥，用热融牙胶和 AH−Plus 根管糊剂进行根管充填（图 9），酸蚀牙釉质，流水加压冲洗，隔湿干燥，涂可乐丽自酸蚀粘剂，反复涂擦后气枪吹薄，光照，3M 纳米树脂进行冠方充填，调𬌗。高速涡轮机磨除 13−23 牙固定纤维带并进行牙面抛光（图 10）。检查 21、22 牙已无明显松动，11 牙拔牙创愈合良好，用藻酸盐印模料取上下颌模型，超硬石膏灌注模型，制做 11 牙过渡性义齿并行口内试戴（图 11）。

急诊治疗后 5 个月复查（图 12），患者 13−23

图 7

图 8

图 9

图 10

图 11

牙区龈缘及切缘位置协调，12、21、22 牙无明显松动，叩痛（–），根尖区扪诊（–），唇腭侧牙龈正常；全口口腔卫生良好，牙石（–），软垢（–），色素（–），冠周牙龈正常，牙周探诊 2–3mm，正常覆殆覆盖。根据患者的口腔检查以及患者的修复意愿，选择威兰德氧化锆烤瓷固定桥修复 11 及 22 牙。根据修复体需要标准基牙预备量对 12、21、22 牙进行基牙预备（图 13），硅橡胶取模，超硬石膏灌注模型，交技师制做 12–22 牙固定桥修复体（图 14），修复体调戴，邻接、咬合、颜色合适后，玻璃离子粘接修复体，去除多余粘接剂后对修复体边缘进行抛光，最终修复完成（图 15）。

医嘱：告知患者口腔清洁及菌斑控制的方法，并嘱患者每 6 个月复查 1 次。

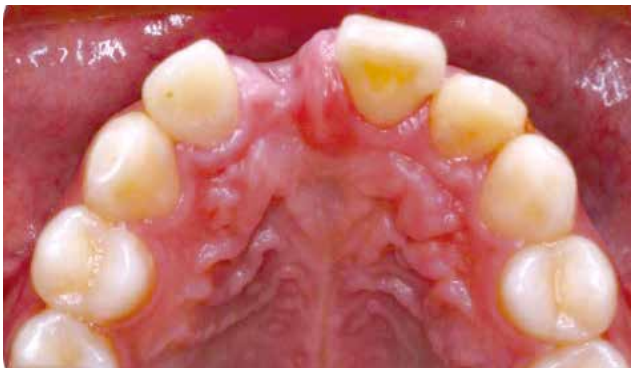

图 12

图 13

图 14

图 15

2　结果

此牙外伤病例中 11 牙根折试保留效果不理想，在第 6 周时拔除。21、22 牙脱位牙经松牙固定后，牙周膜愈合良好，无明显松动。牙髓坏死是外伤后患牙常见的并发症，在复查过程中，11、21 牙确诊牙髓坏死，行根管治疗，治疗后患者的不适症状消失。最后 12、11、21、22 牙固定桥修复，恢复前牙美观以及咀嚼功能，患者对最终治疗效果比较满意。

3　讨论

3.1　外伤致根中折的患牙能否保留

恒牙根折多见于上颌切牙区域，其发病率占恒牙外伤的 0.5–7%，其中根中折较为常见，单纯的水平根折最为多见，但有时也可见斜形根折和多发性根折 [1, 2]。在本例中，我们根据 X 线片检查和 CBCT 检查可以明确 11 牙为斜形根折。一项专门的研究结果表明，位于牙槽骨以内的根折具有较高的愈合可能，研究中对 208 例根折患牙进行回顾性研究，结果显示 83% 的患牙可保留 10 年 [3]。但是根折患牙的保留效果如何，其主要受多种因素的影响，包括年龄、牙根发育阶段、冠端脱位程度、两断端之前分离的距离、牙髓损伤状况，以及外伤时的复位、固定和冠部牙周组织的健康情况等 [4, 5]。对于根折的愈合，其主要包括钙化组织愈合、结缔组织愈合、骨和结缔组织联合愈合以及肉芽组织长入。临床表明与无折断的脱位牙齿相比，根折后牙髓存活的可能性更大，严密的临床检查和放射学的复诊检查是发现牙髓坏死不可或缺的条件 [1]。对于本病例中的 11 牙根析，在第 2 周和第 4 周的复诊检查时，均无明显的叩痛和 X 线片中根折线周围骨的透射影像，不能明确是否出现牙髓坏死，因此我们未采取冠端根管治疗，而是定期复查 [6]。但是在第 6 周复诊检查时，11 牙有明显叩痛，X 线片检查显示根折线周围的牙槽骨吸收，且冠端周围的牙周膜腔明显增宽，这均是炎性组织改变的影像学特征。造成患牙愈合失败的可能原因主要有外伤后患牙牙髓活力状态检测较难，无法明确诊断是否牙髓坏死从而采用早期的干预措施，同时外伤后 11 牙冠周围卫生不良，并且冠端移位牙周膜损伤可形成龈沟与根折线处的交通感染，从而使 11 牙根折愈合失败。

3.2　脱位牙牙髓坏死的诊断

脱位性损伤主要是累及牙髓及牙周组织，恒牙列在脱位性损伤后发生牙髓坏死的比例在 15%–59% 之间 [7, 8]。对于恒牙脱位性损伤后，牙髓坏死的主要主诉症状为持续性疼痛以及叩诊或咬合不适。在本病例中，患者就诊时，21、22 牙有叩痛（+），在第 2 周和第 4 周的复诊检查时患牙的叩痛症状较前缓解，在第 6 周时出现叩痛以及根尖区的扪诊不适，这均是牙髓坏死的临床表现，但是对于外伤后的患牙来说，单纯的疼痛、叩诊或咬合不适不能作为牙髓坏死的诊断依据。

对于外伤后患牙，牙髓活力测试在牙髓坏死的诊断上具有一些局限性。大多数脱位性损伤的患牙，在就诊时牙髓活力测试无反应，这部分病例在后续复诊的检查中，有部分患牙的牙髓处于暂时性的休克状态，随着根尖孔发育的程度，牙髓恢复的时间可能相应延长，至少在 1 年内牙髓活力都有恢复的可能。同样也有部分脱位性损伤的患牙，在就诊时牙髓活力测试为阳性反应，但在复诊检查过程中转变为阴性，这种牙髓逐渐坏死通常发生在外伤后 2 个月以内，但也有病例报告这个牙髓坏死发生在 1 年后。在本病例中，21 牙从第一次就诊检查时，牙髓活力就呈阴性反应。而 22 牙牙髓活力在伤后为阳性反应，但是在第 4 周复查时已转变为阴性。因此我们不排除 21 牙牙髓坏死的可能，高度怀疑 22 牙已牙髓坏死 [1, 9]。

作为有效的辅助检查，X 线片检查中根尖区牙周膜间隙的显著增宽和根尖区透射影对牙髓坏死的诊断具有重要的意义。但是对于脱位性损伤的患牙而言，其根尖区的牙周膜间隙往往较正常牙齿有所改变，并且与复位程度有关。同时在急性牙外伤后，根尖孔处可有暂时性的骨吸收，因此影像学检查对牙髓坏死具有重要的意义，但是单纯的根尖区牙周

膜间隙增宽并不能作为诊断牙髓坏死依据。

牙外伤后牙髓活力的判断较为复杂和并且具有一定的不确定性，而牙外伤的诸多并发症如根尖吸收，牙根内吸收等均与牙髓坏死有关。根据国际牙外伤协会指南建议，对于根尖发育完全的牙外伤，牙齿变色，患者自主性疼痛以及根尖区大面积阴影三者中任何一项临床表现均可以作为牙髓摘除的指征[1，10]。

结合本病例诊疗过程，牙外伤的标准化、序列化治疗非常重要，首先要进行详细的口腔检查，根据不同类型牙外伤治疗原则制定综合治疗计划，并进行准确的、及时的初步治疗，对患者进行口腔卫生宣教，因为牙外伤多伴有牙周膜的损伤，有效的菌斑控制对牙周膜的愈合具有重要作用。其次对患牙进行定期的复诊检查，根据患牙恢复的情况，必要的调整计疗计划，以期达到理想的治疗效果。

参考文献

[1] Andreasen, F.M., Pulpal healing after luxation injuries and root fracture in the permanent dentition. Endod Dent Traumatol, 1989. 5(3): p. 111-31.

[2] Andreasen, F.M., J.O. Andreasen and T. Bayer, Prognosis of root-fractured permanent incisors--prediction of healing modalities. Endod Dent Traumatol, 1989. 5(1): p. 11-22.

[3] Cvek, M., J.O. Andreasen and M.K. Borum, Healing of 208 intra-alveolar root fractures in patients aged 7-17 years. Dent Traumatol, 2001. 17(2): p. 53-62.

[4] Andreasen, J.O., et al., Healing of 400 intra-alveolar root fractures. 1. Effect of pre-injury and injury factors such as sex, age, stage of root development, fracture type, location of fracture and severity of dislocation. Dent Traumatol, 2004. 20(4): p. 192-202.

[5] Andreasen, J.O., et al., Healing of 400 intra-alveolar root fractures. 2. Effect of treatment factors such as treatment delay, repositioning, splinting type and period and antibiotics. Dent Traumatol, 2004. 20(4): p. 203-11.

[6] Gharechahi, M., Horizontal root fracture accompanied by luxation of coronal fragment in a maxillary central incisor: a case report. J Dent Res Dent Clin Dent Prospects, 2013. 7(4): p. 244-7.

[7] Nikoui, M., D.J. Kenny and E.J. Barrett, Clinical outcomes for permanent incisor luxations in a pediatric population. III. Lateral luxations. Dent Traumatol, 2003. 19(5): p. 280-5.

[8] Lee, R., E.J. Barrett and D.J. Kenny, Clinical outcomes for permanent incisor luxations in a pediatric population. II. Extrusions. Dent Traumatol, 2003. 19(5): p. 274-9.

[9] Andreasen, F.M., Transient apical breakdown and its relation to color and sensibility changes after luxation injuries to teeth. Endod Dent Traumatol, 1986. 2(1): p. 9-19.

[10] DiAngelis, A.J., et al., International Association of Dental Traumatology guidelines for the management of traumatic dental injuries: 1. Fractures and luxations of permanent teeth. Dental Traumatology, 2012. 28(1): p. 2-12.