BITC 病例
大奖赛银奖

右上前牙即刻种植即刻修复 1 例

李少冰　张雪洋　黄雁红　容明灯　苏　媛　卢海宾　陈　沛　姜　盼

摘　要

目的：评估上前牙区单牙即刻种植及即刻修复的临床效果。**材料与方法**：上颌右侧中切牙冠根折裂而不能保留，微创拔牙后在正确的三维位置即刻植入 Zimmer® 种植体 1 颗，获得良好初始稳定性并实施即刻修复，经过 8 个月骨结合和牙龈塑形后，通过个性化取模转移，制备个性化氧化锆基台及全瓷冠完成修复。**结果**：种植修复固位良好，龈缘水平稳定及牙龈乳头充盈良好。**结论**：在选择合适适应证的基础上，通过正确的操作实施即刻种植即刻修复及个性化修复，有助于在上前牙区获得较佳的美学种植修复效果。

专家点评

黄盛兴教授点评：上颌前牙区即刻种植并即刻修复有缩短治疗周期，减少手术次数，尽快地恢复患者美观的显著优点。但因难以精确估计拔牙窝软硬组织的生理变化，因此也难以准确预测即刻种植修复稳定的长期效果，尤其是在美学要求较高的上颌前牙区。因而对美学区的即刻种植有更高的技术要求，并存在较高的美学并发症风险。

作者对本例患者通过 CBCT 检查，准确诊断上颌中切牙根折及牙槽骨壁情况，采用了标准化诊疗程序，进而设计并实施了个性化治疗。通过微创拔牙，在正确的三维位置即刻种植、跳跃间隙植骨、即刻修复、个性化牙龈塑形、个性化取模转移、个性化全瓷修复等技术方法完成了修复。本病例获得了较完美的美学效果，但其长期效果仍须继续观察。

作者单位　广东省口腔医院牙周种植科
广东省广州市海珠区江南大道南 366 号　510260

1　引言

即刻种植是指在患牙拔除的同时植入种植体，如能在术后 1 周内进行临时修复，则为实施即刻修复。与延期种植和早期种植相比，即刻种植联合即刻修复不仅可以有效地减少治疗周期及手术次数，而且可以尽早恢复患者的美观。因此，即刻种植联合即刻修复得到了广泛的临床开展。但是，在一个骨质结构不稳定的拔牙窝内植入种植体，拔牙窝在愈合过程中发生的组织变化将对种植修复的最终效果带来很多的不稳定因素，包括拔牙窝剩余间隙的成骨，种植体周稳定骨质的生成，软组织的量及龈缘水平的维持等。因此，本病例将尝试通过把握正确三维位置即刻种植、即刻修复、个性化牙龈塑形、个性化取模转移、个性化全瓷修复等技术来促进上前牙区单牙种植修复的美学效果。

2　材料与方法

2.1　病例简介

43 岁女性患者，主拆：右上前牙松动不适数日要求修复。现病史：患者数年前右上前牙因“龋坏”于外院行根管治疗（具体不详），数日前牙冠松动不适，现觉影响咀嚼及美观，遂来我院要求进一步诊治。否认高血压、心脏病等重大疾病，否认结核、肝炎等传染病史，否认手术、输血史等，未发现药物过敏。无吸烟习惯。无夜磨牙史。临床检查：口外观颜面基本对称，皮肤无红肿破溃，颞下颌关节区无弹响、杂音、压痛，开口度约 37mm，开口型“↓”，颌下、刻下和颈部未及肿大淋巴结。中位笑线。口内检查，口腔卫生可，色素（+），BOP（−），PD=2mm，上颌右侧中切牙冠部变色，冠根折断至龈下 3mm，叩不适，松动Ⅱ°～Ⅲ°。牙龈稍红，龈缘水平及龈乳头高度可，属于中厚龈生物型，附着龈宽度约 5mm，唇系带附着可。上颌右侧中切牙缺牙间隙与对侧同名牙一致，约 >7mm，修复空间良好。与对颌牙覆殆覆盖正常。MCT 检查示上颌右侧中切牙冠根折断至骨下，根管内见充填物，根充不全，根尖见阴影，大小约 3mm × 3mm。牙槽窝根方可用骨量可，唇侧骨壁完整，冠方骨壁厚度约 1mm。

2.2　诊断

上颌右侧中切牙冠根折伴慢性根尖周炎。

2.3　治疗计划

上颌右侧中切牙残根建议拔除后进一步修复，介绍活动义齿、烤瓷修复及种植修复，患者选择种植治疗。鉴于患牙软硬组织完整，可用骨量可，无急性炎症，可考虑行即刻种植，患者知情并选择种植治疗。最终治疗方案为上颌右侧中切牙即刻种植并视情况即刻修复。术前的美学风险评估倾向为中度风险水平（表 1）。

2.4　治疗过程

（1）微创拔牙及即刻种植：术前拍摄口内照及实施牙周基础治疗。常规消毒铺巾，必兰局部麻醉下微创拔除上颌右侧中切牙，搔刮拔牙窝及根尖肉芽组织。探测牙槽骨唇侧骨壁及邻面牙槽嵴完整，牙龈无撕裂。不翻瓣下于上颌右侧中切牙缺隙近远中中点的腭侧牙槽骨及根方定位，按照逐级预备的原则，紧贴牙槽窝腭侧骨壁制备种植窝洞，植入 Zimmer®3.7mm × 13mm　TSV 种植体 1 颗，植入扭矩 >35Ncm，以 Osstell 测量种植体的 ISQ 值为 68。种植体平台位于唇侧龈缘中点下 3mm，与唇侧骨壁内侧面形成的跳跃间隙约 2mm，置入 Bio−Oss® 细颗粒骨粉 0.25g，上愈合基台关闭创口。术后 CBCT 检查显示：种植体利用牙槽窝根方骨质固位，紧贴牙槽窝腭侧骨壁，其唇侧面与牙槽窝唇侧骨壁的内侧面所形成的跳跃间隙（约 2mm）可见颗粒状显影物充填。牙槽窝的唇侧骨壁及唇侧倒凹无缺损穿孔。

（2）制备临时冠：术后当天取模转移，送工厂以 Zimmer® 多功能携带体为临时基台制备临时修复，获得舌隆突开孔螺丝固位的烤塑临时冠。将其就位于口内种植体，调整正中、前伸及侧方咬合无接触，加力 10 ～ 15Ncm，可见即刻修复体良好地支持龈缘及牙龈乳头结构。

（3）术后医嘱与牙龈塑形：术后予以抗感染止痛对症处理，7 ～ 10d 拆线。术后 3 个月开始逐步调整临时冠并塑形牙龈形态，控制上颌右侧中切牙近远中牙龈乳头的充盈量和龈缘水平，使得上颌右侧中切牙牙龈形态与上颌左侧中切牙尽量相对称。

（4）最终修复与随访：经过 3 个月左右的塑形，上颌右侧中切牙临时修复固位良好，菌斑控制良好，近远中龈乳头充盈良好，龈缘水平及形态与邻牙相对称。牙龈塑形稳定后，以临时修复体制作个性化转移杆并取模转移，并以原厂氧化锆基台

制备个性化基台及全瓷冠。正确就位最终基台，加力 30Ncm。制备粘接代型，去除多余粘接剂，以 Unicem 粘接固位上颌右侧中切牙全瓷修复体。固化稳定后，再次确定咬合无干扰。最终修复完成后随访 3 个月及 6 个月，上颌右侧中切牙种植修复固位稳定，近远中龈乳头充盈良好，唇侧龈缘水平稳定。

3　结果

上颌右侧中切牙修复体固位良好，牙龈乳头充盈良好，龈缘水平对称修复体与对侧同名牙协调一致。外观笑容美观协调。患者满意。X 线检查示上颌右侧中切牙种植体周稳定骨质包绕，唇侧骨板>2mm，相邻牙槽骨高度稳定，基台及修复体就位

图 1　术前口内像

图 2　术前口内像

图 3　术前口内像

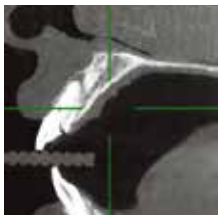
图 4　术前 X 线片

图 5　微创拔牙

图 6　微创拔牙

图 7　根尖区肉芽

图 8　刮除肉芽组织

图 9　探测唇侧骨壁完整

图 10　唇侧骨壁完整

图 11　三棱钻定位

图 12　平行杆检查

图 13　平行杆检查

图 14　平行杆检查

图 15　植入种植体并置入覆盖螺丝

图 16　跳跃间隙植骨

图 17　跳跃间隙植骨

图 18　测量 ISQ 值

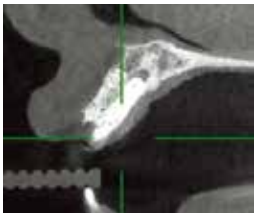
图 19　术后 X 线检查

图 20　术后开窗式取模转移

图 21　烤塑临时冠

图 22　临时冠就位前袖口检查

图 23　就位临时冠

图 24　调整临时冠咬合

图 25　术后 3 个月

图 26　牙龈塑形

图 27　牙龈塑形

图 28　牙龈塑形

图 29　牙龈塑形

图 30　塑形完成

图 31　个性化取膜转移

图 32　就位氧化锆基台

图 33　就位全瓷冠

图 34　口外像

图 35　负重 3 个月后复诊

图 36　负重 6 个月后复诊

图 37　负重 6 个月后复查 X 线片

图 38　负重 9 个月后复诊

良好。分别根据 Fürhauser 的 PES 和 Bulser 的 WES 进行美学评分，总分值为 20，美学效果良好（表 2）。

4　讨论

即刻种植有着缩短治疗周期和减少手术次数的优点，结合即刻修复则可以尽快地恢复患者的美观。但是拔牙窝软硬组织的生理变化往往是难以精确估计的，这将给即刻种植修复的长期稳定带来难以预期的结果，尤其是在美学要求较高的上前牙区。因此，美学区的即刻种植具有更高的风险及技术要求。

本病例患牙冠根折而不能保留，考虑到患牙具有完整的唇侧骨板，且其厚度约 1mm，中厚型生物型，局部无急性炎症，牙槽窝靠近根尖及腭侧区能提供足够的骨量，基本符合即刻种植的适应证。通过微创拔牙得以保存拔牙窝的软硬组织完整。种植体的正确三维位置是即刻种植成功的重要因素。种植位点应该位于缺牙间隙的近远中中点，种植体近远中面要距离邻牙 >1.5mm，且整体靠腭侧植

表 1　美学风险评估

美学风险因素	风险水平		
	低	中	高
健康状态	健康，免疫功能正常		
吸烟习惯	不吸烟		
患者美学期望值			高
唇线		中位	
牙龈生物型		中弧线形，中厚龈生物型	
牙冠形态		卵圆形	
位点感染情况		慢性	
邻面牙槽嵴高度		到接触点 5.5 ～ 6.5mm	
邻牙修复状况	无修复体		
缺牙间隙的宽度	单颗牙（≥ 7mm）		
软组织解剖	软组织完整		
牙槽嵴解剖	无骨缺损		

表 2　PES 及 WES 美学评分

红色美学 PES（Fürhauser）		白色美学 WES（Belser）	
近中龈乳头	2	牙冠形态	2
远中龈乳头	2	牙冠体积	2
唇侧龈缘水平	2	修复体色调	1
软组织形态	2	修复体表面纹理	1
牙槽突外形	1	透明度	1
软组织颜色	2		
软组织质地	2		
合计	13	合计	7

入，以使得种植体唇侧面位于牙弓外形连线内侧>2mm，并保留唇侧骨板内侧面与种植体唇侧面之间约 2mm 的跳跃间隙。在冠根向上，种植体平台应该位于未来修复体唇侧龈缘中点下 3mm。鉴于唇侧骨板主要由束状骨组成，在牙齿拔除后基本上趋于吸收，从而造成种植体唇侧骨质不稳定而影响美观风险。因此，通过跳跃间隙植骨，以低替代率骨移植材料充填并促进间隙骨生成，最终获得种植体周的稳定骨质，为软组织的稳定提供支撑。

当种植体的植入扭矩 >35Ncm 时，则可以考虑实施即刻修复。即刻修复不仅可以尽快恢复患者的美观，而且还可以尽量支撑并维持软组织的形态。另外，临时修复还可以辅助关闭拔牙创口和稳定骨移植材料，以促进成骨及美学。本病例选用的是螺丝固位的临时修复，因为后期的牙龈塑形需要反复拆卸和调改修复体，螺丝固位可以避免粘接固位反复粘接操作所带来粘接剂残留的潜在风险。序列化的牙龈塑形是实现红色美学的重要步骤。要获得跟同名牙一致的软组织形态，必须通过少量多次的临时冠调整来完成，在获得良好的软组织形态后，通过制备个性化转移体来实现软组织形态的精确复制，以为技师制备精确的修复体提供精确的模型。最终以个性化基台及全瓷冠来完成白色美学。

综上所述，上前牙区即刻种植具有较大的美学风险。在选择正确的适应证的前提下，通过把握微创拔牙、正确三维位置、间隙植骨、即刻修复、牙龈塑形、个性化取模以及个性化全瓷修复，将有望于实现良好的红色美学及白色美学效果。

本文摘编自《中国口腔种植临床精萃》2016 年卷