译文

两例存在 5 个根管的上颌第一磨牙遗漏根管的牙髓再治疗：病例报告

Endodontic Retreatment of Two Maxillary First Molars with Previously Undetected Five Root Canals-Case Reports

Jorge N. R. Martins

原载　ENDO（Lond Engl）,2013,7(3): 223-229.（英文）

陈　璇　吴昕彧　译　　赵望泓　审

摘　要

目的：上颌第一磨牙最常见的根管解剖形态是四根管。然而，其他的根管数目也有报道。本文旨在报道两例存在 5 个根管的上颌第一磨牙的牙髓再治疗病例。**材料和方法：**明确诊断后制定并实施根管再治疗计划。运用牙科手术显微镜能更好地了解髓腔的解剖形态，特别是沿着发育线和沟寻找可能遗漏的根管。**结果：**本文报道的两个病例都曾经历失败的根管治疗。这两颗牙齿都存在 5 个根管的解剖结构，先前治疗时均未发现 MB2 和 DB2，近中根和远中根都表现为 Vertucci Ⅱ型根管结构。影像学复查提示患牙根尖周病变愈合。**结论：**虽然 MB2 和 DB2 同时出现的情况并不常见，但这种可能性仍然存在。无法明确牙齿正确的解剖结构并定位根管可导致根管治疗的失败。本文病例中遗漏根管的发现是根管再治疗成功的原因之一。

关键词　解剖；磨牙；髓腔；根管预备；根管治疗

1　引言

根管系统内的微生物被认为是根管治疗失败的主要原因。基于临床的科学研究认为，根管治疗成功率取决于根管治疗过程中是否对根管系统进行严密的消毒。关于上颌第一磨牙的根管解剖已有大量的研究报道，虽然其最常见的解剖形态是 3 个牙根存在 4 个根管，不同的报道发生率有所不同，分别是 96.2% 和 55%，但是其他的解剖形态亦有报道。上颌第一磨牙 5 个根管结构，即近颊第二根管（MB2）和远颊第二根管（DB2）同时存在，其发生率可能达到 1.2%。在特殊的解剖形态中，无法定位寻找特殊的根管，而且随后也无法对其

译者单位　南方医科大学口腔医学院 · 南方医院口腔医院
广东省广州市广州大道北 1838 号　510515

进行根管清理、成形和充填，这将可能导致牙髓治疗的失败。有几种方法处理牙髓治疗失败的病例，包括：根管再治疗、根管显微外科和拔牙。但拔牙通常用于严重牙周破坏的患牙、牙根纵裂和无法修复的患牙。

处理牙髓治疗失败的病例通常首选根管再治疗。Chevigny 等曾报道在根尖周病变的患牙中根管再治疗的成功率为 80%。再治疗的主要目的是改善先前的治疗效果，因此在再治疗时应特别注意建立良好的进入通路、寻找可能遗漏的根管，并提高先前治疗的根管清理和成形的效果。根管显微外科通常用于处理无法进行常规根管治疗或者不可能提高原治疗质量的病例，其成功率为 88% ～ 94%。

本文旨在报道两例存在 5 个根管的上颌第一磨牙的再治疗病例，其先前的根管治疗均遗漏了 MB2 和 DB2 根管。

2 病例报告

患者在本次就诊前曾经在里斯本的私人诊所进行根管治疗。本次就诊时，获取患者的牙科就诊史、记录症状、拍摄术前根尖放射线片、进行牙髓活力冷测试（Endo cold Spray；Henry Schein，Langen，Germany）、明确诊断、制定治疗方案并获得患者知情同意。使用 1.8ml 含 1∶200000 肾上腺素的 4% 阿替卡因（Artinibsa；Inibsa，Barcelona，Spain)进行颊侧浸润麻醉。麻醉起效后，使用橡皮障隔离患牙。

降殆并去除牙冠原有充填体后，使用球钻（Komet，Lemgo，Germany）和 Endo-Z 高速钻（DentsplyMaillefer，Ballaigues，Switzerland）建立髓腔通路。寻找到根管后，依次使用 2 号、3 号和 4 号 G 钻（Henry Schein，Langen，Germany）去除根管冠部牙胶充填物。使用手用 K 锉（VDW，Munich，Germany）预备剩余根管，用根尖定位仪（DentaportZx，Morita，Kyoto，Japan）确定工作长度并通过影像学检查确认。获得此通路后，在氯仿溶剂作用下去除剩余牙胶充填材料。

根据厂家说明书使用 ProTaper 机用镍钛锉（ProTaper Universal；DentsplyMaillefer，Ballaigues，Switzerland），在电动马达（DentaportZx；J.Morita，Kyoto，Japan）设定为 250rpm 和中等扭矩下进行根管机械预备。在根管预备中，使用 5.25% 次氯酸钠溶液充分冲洗，最后使用 17%EDTA 与 5.25% 次氯酸钠交替冲洗。所有根管治疗的步骤均在两次就诊内完成。在第一次就诊时，完成根管机械预备后，用吸潮纸尖干燥根管，使用氢氧化钙糊剂（Ultracal XS；Ultradent，South Jordan，USA）进行根管消毒，使用 Cavit（Cavit W；3M ESPE，Seefeld，Germany）暂时封闭窝洞。

第二次就诊时，使用 EDTA 和 5.25% 次氯酸钠持续交替冲洗根管，并干燥。试主牙胶尖（GuttaPercha Points 6% Taper；R&S，Tremblay-en-France，France）并经放射线片确定工作长度。这些病例都使用 AH Plus（Dentsply，Konstanz，Germany）作为封闭剂。选择连续波充填技术，使用 System B 系统（Sybron Endo，Glendora，USA） 和 Obtura Ⅱ 系统（Obtura Spartan，Fenton，USA）完成。乙醇棉球清洁髓腔后用 Cavit 暂时充填材料暂封，计划尽早行充填治疗。

2.1 病例 1

患者，男，55 岁，因主诉右上牙齿咀嚼疼痛，转诊进行根管治疗。临床检查示上颌右侧第一磨牙（16）叩诊不适。无牙周袋，松动度在生理范围内。影像学检查示患牙根管已行充填（图 1）。诊断为上颌右侧第一磨牙根管治疗后的根尖周炎，且伴有症状。向患者解释患牙情况并建议行根管再治疗。

局部浸润麻醉和橡皮障隔离患牙后，去除原有银汞充填体，建立髓腔通路。在口腔科手术显微镜（Opmi Pico；Carl Zeiss Surgical，Oberkochen，Germany）下，暴露髓室（图 2）。用 DG-16 根管探针沿着发育线寻找根管，可探查到先前已进行治疗的 3 个根管（MB、DB 和 PT）和先前治疗遗留的两个根管（MB2 和 DB2）（图 3）。疏通根管并确定工作长度后，进行根管清理及根管预备。使用机用镍钛器械根尖预备到 25#（图 4），发现两个近颊根管及两个远颊根管均逐渐融合形成一个根尖孔，这种类型的根管属 Vertucci Ⅱ型根管。患牙的根管治疗分两次完成，间隔超过两周。在第一次就诊结束时，根管内封氢氧化钙糊剂。

第二次就诊时，患牙咀嚼无疼痛，无叩痛。根管治疗完成后（图 5 和图 6），患者转诊回初诊医生处行冠修复。6 个月后复诊，进行最终固定全瓷冠修复前，患牙无临床症状且根尖片示根尖周无病变影像（图 7）。

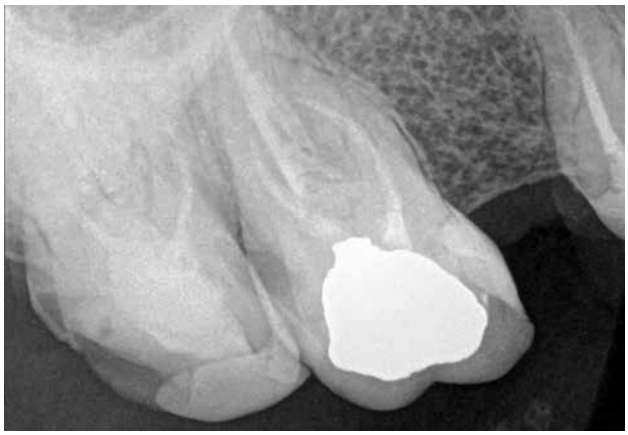

图 1　上颌右侧第一磨牙根尖放射线片

图 2　建立髓腔通路，可见根管口原有充填物

图 3　定位先前治疗中遗漏的 MB2 和 DB2

图 4　5 个根管进行根管预备后的髓腔形态

图 5　5 个根管完成根管充填后的口内照

图 6　上颌右侧第一磨牙根管治疗完成后的根尖放射线片

2.2　病例 2

患者，女，25 岁，上颌右侧第一磨牙（16）根管治疗后转诊。患者无特殊主诉。检查发现上颌右侧第一磨牙牙冠有大面积树脂充填体且无继发龋，无牙周袋，无松动，扪诊不适，叩诊正常，腭侧牙龈见一瘘道。放射线片示患牙已行根管治疗（图 8）。临床诊断为上颌右侧第一磨牙根管治疗后根尖周炎。建议进行根管再治疗并获得患者的知情同意。

患牙的解剖特征和临床操作与病例 1 相似（图 9，图 10 和图 11）。在第二次就诊时，瘘管痊愈。根管治疗完成后（图 12 和图 13），患者转诊回初诊医生处完成最终的修复治疗。11 个月后复诊，患牙无临床症状，放射线片示无病变影像（图 14）。

3　讨论

上颌第一磨牙以 4 个根管最常见，尽管其他解剖形态也曾有报道。Cleghorn 等对临床和实验室研究分析，发现 5280 颗牙齿的临床研究中 MB2 的发生率为 18.6% ~ 80.3%，平均 54.7%。在 3119 颗牙齿的实验室研究中，MB2 的发生率为

图 7　6 个月复诊时根尖放射线片

图 8　术前根尖放射线片

图 9　建立髓腔通路，可见根管口原有充填物

图 10　MB2 和 DB2 的定位

图 11　5 个根管进行根管预备后的髓腔形态

图 12　5 个根管完成根管充填后的口内照

图 13　上颌右侧第一磨牙根管治疗完成后的根尖放射线片

图 14　11 个月复诊时的根尖放射线片

25% ～ 96%，平均 60.5%。而对于 DB2，在实验室研究中，其发生率为 0 ～ 9.5%，而在临床研究中未发现。另一项研究表明，在 2576 颗牙齿中，发现 44 个 DB2（1.7%）。显然，在实验室研究中 MB2 和 DB2 的发生率高于临床研究。尽管 MB2 在临床研究中有 54.7% 的发生率，但其在临床实践中往往被忽视。在一项 1143 个私人医生的调查报告中发现，其遗漏 MB2 的发生率较高，70% 的私人医生从未或很少探查上颌第一磨牙的第 4 根管。

Huumonen 等提供的资料显示，一组 38 颗根管治疗后伴有根尖周病的上颌第一磨牙，经过 CT 检查发现其中 30 颗存在 MB2，而 90% 的 MB2 未进行根管充填。Wolcott 等对 3578 颗上颌第一磨牙进行研究，发现在根管治疗失败的上颌第一磨牙中，MB2 的发生率为 66%，而在初始治疗中，MB2 的发现率仅为 58%。作者推断这种具有统计学意义的差异是根管治疗失败的原因。该作者在另外一个类似的研究中亦获得相同结论。Song 等对根管治疗失败可能的原因进行分析，他们对 493 颗需要进行根管显微外科治疗的牙齿进行研究，当进行截根术时，19.7% 的患牙可以确定遗漏根管。另一研究表明，在进行根管显微外科治疗之前，使用 CBCT 检查可以得到相同的结论。在该研究中，74 颗根管治疗失败的牙齿中有 15 颗存在遗漏根管。

本文展示了两例较为少见的根管解剖结构，发现 MB2 和 DB2 同时存在，并对其先前根管治疗进行完善。可通过尖锐的 DG16 根管探针探查根管口，也可使用超声工作尖敞开发育沟。有报道显示轻微的根管超填可延迟根尖周病变的愈合，但在本文的第二个病例中，根管超填并未妨碍愈合。因此，遗漏根管的确定，正确地进行根管清理、预备和充填均可能是根管再治疗成功的原因。

4　结论

临床实践中，我们应注意一些不常见的根管解剖形态。牙科手术显微镜的使用可以帮助寻找这类不易发现的根管。遗漏根管可导致根管治疗的失败，而在根管再治疗中发现这些遗漏的根管有助于获得治疗的成功。