第十一次全国牙体牙髓病学年会优秀病例

下颌磨牙双根中部穿孔，原始根管通路的建立与穿孔的修补

张　路

摘　要

目的：探讨根管治疗过程中发生根管中部穿孔时，进行原始根管通路的建立与穿孔修补的方法，继而进一步清除感染，完善根管治疗，保存患牙。**材料与方法**：在 CBCT 的引导下，取出旧根充物，使用超声器械去除根管中上段的遮挡，定位并通畅原始根管通路，进行根管清理与成形，利用热牙胶技术进行根管下段的充填，使用 MTA 材料修补穿孔，并最终完成冠部修复。**结果**：该病例在完成完善根管治疗及穿孔修补后，咬合痛症状消失，咀嚼功能恢复良好。

根管治疗是在患牙由于龋坏，隐裂等原因，不能保存活髓或者牙髓感染、坏死，根尖周感染的情况下，清除感染坏死的牙髓组织，并进行根管的清理成形，充填以及冠部的修复等一系列复杂的治疗过程。根管治疗技术可以缓解患牙疼痛发炎的症状，延长患牙的使用寿命，恢复患牙咀嚼功能。由于根管系统本身具有一定的复杂性，在根管治疗过程中容易产生根管偏移，根管壁穿孔，器械分离，根管阻塞不通等问题。为此中华口腔医学会牙体牙髓病学专业委员会在 2014 年和 2016 年分别发布了根管治疗技术指南[1]和显微根管治疗技术指南[2]，提供规范的根管治疗操作指导。本病例为一例下颌第一磨牙双根根中部根管壁穿孔病例，通过根管再治疗完成原始根管通路的建立与穿孔的修补，进而完成完善的根管治疗与冠部修复。

1　材料与方法

1.1　病例简介

患者女性，29 岁，患者右下后牙数月前，因疼痛于外院行“牙髓治疗”，症状缓解一段时间仍有咬合痛，近 2 月来自觉疼痛明显，不敢咬物，无冷热刺激痛、无自发痛、无夜间痛、无牙龈肿痛溢脓史。临床检查：46 殆面牙色充填体，无龋坏，无探痛，叩痛（+），不松动，牙龈及根尖区无红肿，颊侧未见窦道口。X 线片（图 1）示：冠部高密度充填体影达髓腔，髓室底完整，根管内可见根充物影像，

作者单位　北京大学口腔医院 牙体牙髓科
北京市海淀区中关村南大街 22 号　100081
电子邮箱：pku_zhanglu@126.com

图 1　术前 X 线片

近中根可见双根根充物，一根管根充物基本达根尖，根尖周可见小范围低密度影，另一根可见根充物偏移，抵达根管中部近中根面；远中根可见双根根充物影像，其中一根管根充物基本达根尖，根周膜增宽影像，另一根根充物抵达根尖区远中根面。锥形束 CT（CBCT）检查近中颊根（MB）根管根充物自根管口水平，向原始根管颊侧近中偏移，偏移尽头，未见牙槽骨吸收，原始根管呈弧形偏向远中（图 2），远中舌根（DL）自根管中上 1/3 处开始向原始根管远中舌侧偏移，偏移尽头基本达到远中根面，未见牙槽骨吸收，原始根管向颊侧弯曲（图 3）；MB，DL 根管中下段可见根管影像，根尖周可见小范围低密度影。

1.2　病因分析

患者主诉症状为咬合痛，通过对病史的回顾，临床以及影像学检查初步判断患者咬合痛原因根管治疗过程中发生根管偏移，一方面偏移下方的根管未能完善清除感染，根管内残留感染的牙髓组织，根尖周存在炎症反应，从而引发咬合痛；另一方面 X 线及 CBCT 检查可见根充物已经基本抵达牙根外

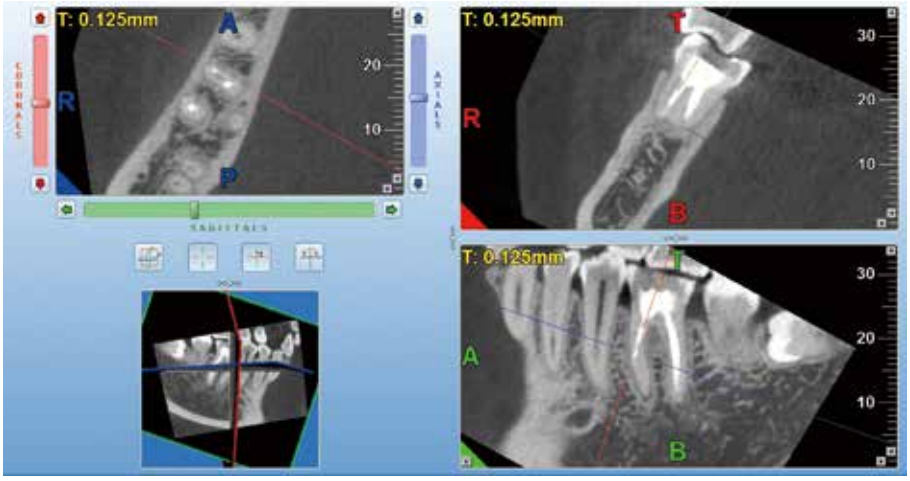

图 2　MB 根充物向原始根管颊侧近中偏移

图 3　DL 根充物向原始根管舌侧远中偏移

表面，虽然未见到明显根充物穿出或者牙槽骨吸收影像，但不能排除根管壁已经发生穿孔，治疗过程中产生的物理化学刺激导致根周膜产生炎症反应，继而引发咬合疼痛。

1.3　初步诊断

46 慢性根尖周炎（牙髓治疗后，根管壁穿孔？）

1.4　治疗计划

针对患者主诉症状，在与患者进行充分沟通的前提下，初步制定治疗计划：46 重新进行根管治疗（ReRCT），取出根充物，探查是否有根管壁穿孔，找回原始根管通路，进行彻底的根管清创，观察咬合痛症状恢复情况，根据术中状况及症状恢复状况，考虑下一步进行根管充填、根管壁穿孔的修补等治疗，在恢复良好的条件下，择期行冠部修复，恢复咬合功能。

1.5　治疗过程

46 橡皮障下，去除旧充填体，揭顶，在显微镜下辅助下，探及 4 根管口，分别是 MB、DB、ML、DL，可见根充物，氯仿辅助下手用 K 锉去除 MB、DB、DL 根充物（ML 暂未去除，拍摄诊断丝片是辅助定位），插入诊断丝拍 X 线片（图 4）可见 MB、DB、DL 内无根充物高密度影像，诊断丝沿根管壁穿孔处穿出。

CBCT 显示，MB 原始根管口位于偏移根管近中舌侧，超声 ET40 去除 MB 近中舌侧牙本质，定位原始根管通路（图 5）。DL 原始根管通路位于根中部偏移根管的近中舌侧，显微镜下使用超声 ET25 去除远中牙本质领遮挡及根管中上段近中舌侧的牙本质，探及 DL 原始根管（图 6）。拍摄诊断丝片（图 7）。

取出 ML 根充物，Glyde 辅助下，使用手用 K 锉将 4 根管通畅至 15#，2.5%NaClO 冲洗，机用 Protaper 预备 4 根管，超声荡洗，擦干后诊间根管内封氢氧化钙糊剂，患者 1 周复诊，自诉咬合痛症状消退，ML、DB 使用 AH−Plus+ 热牙胶垂直加压充填，MB、DL，使用 AH−Plus+ 热牙胶根充根管中下段，至穿孔下方，使用 MTA 修复穿孔并充填根管中上段，拍 X 线片示恰填（图 8，图 9），穿孔可见 MTA 封闭影像。GIC 暂封。

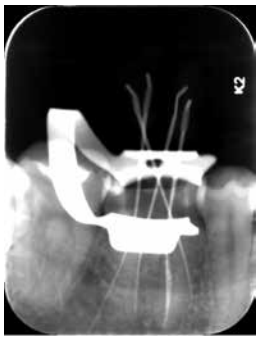

图 4　诊断丝示穿孔

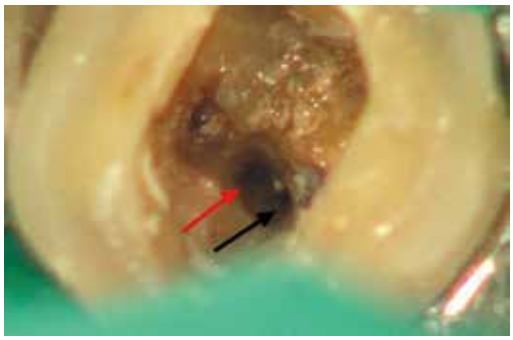

图 5　MB（红色）及穿孔（黑色）

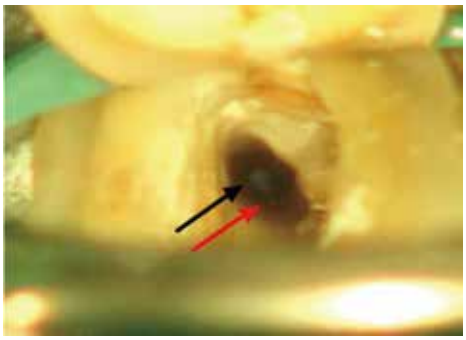

图 6　DB（红色）及穿孔（黑色）

图 7　诊断丝示原始根管通路

图 8，图 9　根充片示根充恰填，MTA（红色）修补穿孔影像

6 个月复查，患者无不适主诉。46 牙色充填体在，未见龋坏，叩痛（–），不松，龈未见异常。CBCT 显示根充恰填，　MB（图 10），DL（图 11）穿孔可见 MTA 修补，根尖周未见明显异常。46 充填体更换为复合树脂，转诊修复科完成全冠修复。

1 年复查，患者 6 个月前已完成全瓷冠 (e.max) 修复，无不适主诉。46 全瓷冠修复体（图 12，图 13），边缘密合，叩痛 (–)，不松，牙龈未见明显异常。

3 年复查，无不适主诉。46 全瓷冠修复体（图 14，图 15），边缘密合，叩痛（–），不松，牙龈未见明显异常。X 线示（图 16）根充恰填，根尖周未见异常。

图 10　MB 可见根充物及 MTA 修补穿孔

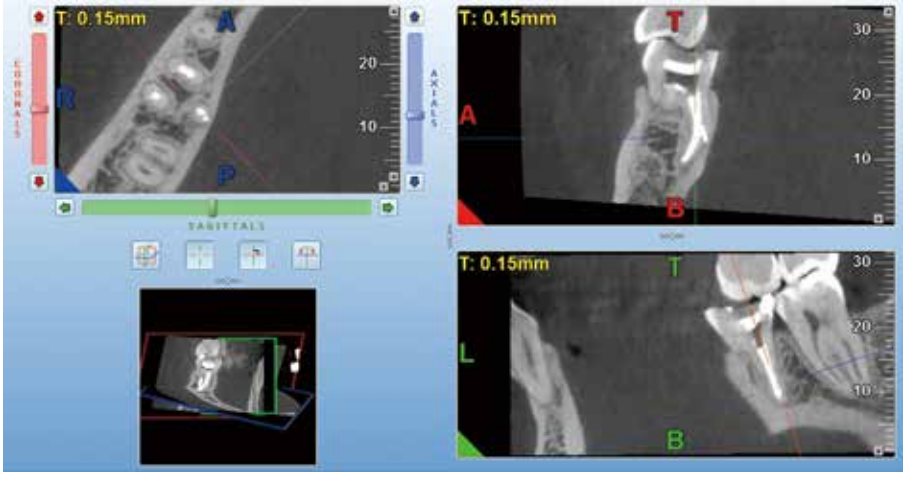

图 11　DL 可见根充物及 MTA 修补穿孔

图 12，图 13 全瓷冠修复体及咬合像

图 14，图 15　全瓷冠修复体及咬合像

图 16　3 年复查 X 线片

2　结果

患者在完成完善的根管再治疗，穿孔修补和冠修复后，经过 3 年随访，患者无不适主诉，临床及影像学检查未见异常，功能恢复良好。患者对治疗效果满意。

3　讨论

3.1　根充物的去除

根管治疗的核心是清除感染，防止再感染。本病例为再治疗病例，要清理根管下段的感染，首选需要将既往治疗中在根管、偏移根管内的根充物取出，取出过程中需尽量避免残留，推出根尖孔或根管壁穿孔。本次治疗中使用了氯仿作为辅助手段，溶解牙胶，再使用手用 K 锉进行根管内牙胶的清除。氯仿作为有机溶剂，可以有效的溶解牙胶[3]，但是由于氯仿本身具有一定的毒性和挥发性，因此治疗过程中要使用橡皮障，同时注意医患护的防护。因此不少学者也在研究氯仿的替代品以及不使用氯仿，直接采用机械方法（再治疗锉等）[4] 进行根充物的去除，也取得了不错的疗效。

3.2　CBCT、显微镜、超声器械的使用

本病例中在定位原始根管通路、修补穿孔、评估治疗效果时，离不开 CBCT、显微镜和超声器械的辅助。CBCT 在三维方向上，确定原始根管通路的走向，疏通通路所要去除的遮挡，评估治疗效果；显微镜和超声器械的使用，可以让我们在细小的空间内进行精确定位，精准去除遮挡，避免过多的去除健康牙体组织，从而完成根管的定位以及穿孔的修补。

3.3　穿孔修补与根管充填的先后顺序

本病例中根管壁穿孔位于牙根中部，若先使用 MTA 材料修补穿孔，在操作过程 MTA 材料可能进入根尖区的根管内，阻塞根管，从而影响根管充填。因此本病例优先根充穿孔下方根管，再行修补穿孔。当穿孔位于髓室底或者根管口水平时，在不影响根管预备和充填的条件下，可优先进行穿孔修补。

参考文献

[1] 中华口腔医学会牙体牙髓病学专业委员会 , 根管治疗技术指南 . 中华口腔医学杂志 , 2014(5): 272-274.

[2] 中华口腔医学会牙体牙髓病学专业委员会 , 显微根管治疗技术指南 . 中华口腔医学杂志 , 2016. 51(8): 465-467.

[3] 刘莹 , 李纾 , 陈亮 , 不同根管再治疗器械与氯仿联合使用去除根管充填材料效果的比较研究 . 牙体牙髓牙周病学杂志 , 2013(7): 454-458.

[4] 陈瑞雪 , 梁宇红 , 旋转镍钛器械与手用不锈钢器械去除根充物的效果评价 . 现代口腔医学杂志 , 2012(4): 222-226.