CSED优秀美学病例展评全国十强

一例美学高风险病例的多学科个体化治疗

程　立　李　磊　徐　屹　赵　寰　郑广宁　孟玉坤　韩向龙　胡　涛

摘　要

成人患者对口腔美学的需求日益迫切，而与之相悖的是成人系列退行性和病理性改变都将增加美学修复的难度和风险。本例报道一位 50 岁女性，经术前检查诊断为安氏 I 类错𬌗，双牙列前突、拥挤，上下切牙形态不佳；慢性牙周炎，牙龈退缩，薄龈生物型，附着龈较窄；D1 牙根尖区病变待诊。尽管本例患者存在红白美学缺陷且美学风险高，在医患双方共同的信任与坚持下，多学科联合制定了个体化的诊治方案并给予序列治疗，包括美学风险的评估与管控、正畸拔牙矫治、根管治疗及根尖区外科手术、牙周膜龈手术及牙体的微创美学修复，最终获得了良好的软硬组织稳定性和美学效果，达到了“健康美学”的目标——美观、健康、稳定。

成人患者对口腔美学的需求日益迫切，而与之相悖的是成人系列退行性和病理性改变都将增加美学修复的难度和风险。此类病例经过多学科联合制定了个体化的诊治方案并给予序列治疗，包括美学风险的评估与管控、正畸拔牙矫治、根管治疗及根尖区外科手术、牙周膜龈手术及牙体的微创美学修复，可以获得良好的软硬组织稳定性和美学效果，达到“健康美学”的目标——美观、健康、稳定。

1　材料与方法

1.1　病例简介

饶某，女，50 岁，管理干部。主诉：牙齿前突、不整齐。患者现病史、既往史、家族史无特殊，全身健康状况良好。专科检查：患者颜面基本对称，侧面为凸面型，双牙列前突，上前牙拥挤量 3mm，下前牙 5mm，上下前牙形态不佳，呈倒三角形，全口牙龈不同程度退缩，下前牙牙龈退缩较明显，后牙咬合良好，颞下颌关节未见明显异常。全景片示牙槽骨水平吸收至根颈部；D1 牙根尖区近似圆形密度减低区，边界较清晰。美学风险评估为高风险，PRA 牙周风险评估为中等风险，ADA 龋风险评估为中等龋风险。

1.2　诊断

（1）安氏 I 类错𬌗，双牙列轻度前突，上、下牙列拥挤，上切牙形态不佳

作者单位　四川大学华西口腔医院
四川省成都市人民南路三段 14 号　610041
通讯作者　白丁

（2）慢性牙周炎，牙龈退缩

（3）D1 牙根尖周骨结构不良？骨化纤维瘤？

1.3　诊治计划

（1）采用直丝弓矫治技术，拔除 C1 以解除下牙列拥挤；

（2）对上前牙行邻面片切及修形处理，既可改善上前牙形态，又能在不增加前牙突度的情况下解除上前牙拥挤；

（3）D1 牙根管治疗 + 外科手术彻底去除 D1 牙根尖区病变，病理检查进一步明确诊断，消除可能隐患；

（4）采用 C3–D3 隧道技术 + 自体结缔组织移植术改善下前牙牙龈退缩；

（5）牙体美学修复改善下前牙牙冠形态及修复可能出现的黑三角；

（6）牙周基础治疗及牙周维护治疗，预防和控制牙周炎的进展；

（7）针对龋中等风险采取预防措施；

（8）术后长期追踪随访和口腔健康管理。

1.4　治疗过程

（1）口腔健康指导和维护：口腔卫生宣教及指导，推荐使用改良巴氏刷牙法，早晚刷牙，配合牙线；龋中等风险预防，包括使用不低于 1000ppm 的含氟牙膏刷牙，每 3–6 个月使用不低于 22600ppm 的氟保护漆局部涂氟一次，每 6 个月行口腔检查；术前牙周基础治疗，每 6 个月复查行牙周维护治疗。

（2）固定矫治术：拔除 A8、C1 牙，采用直丝弓矫治技术；上颌牙列排齐后，对 A1/B1 近远中

图 1　拔除 A8/C1 牙，直丝弓矫治；片切上前牙；MEAW 弓精细调整；正畸矫正结束；正畸后随访 1 年

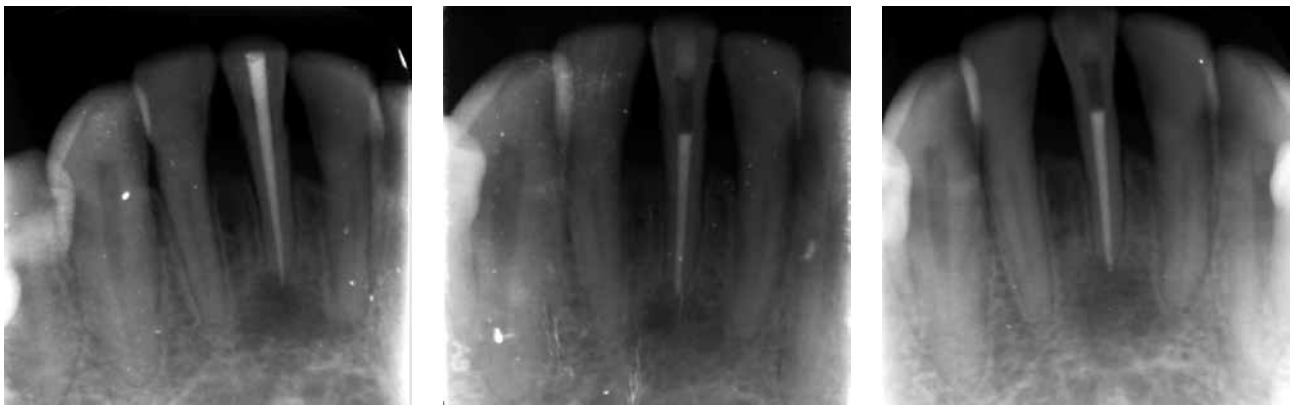

图 2　从左至右依次为根管示踪，根管充填，根尖术后半年随访根尖片

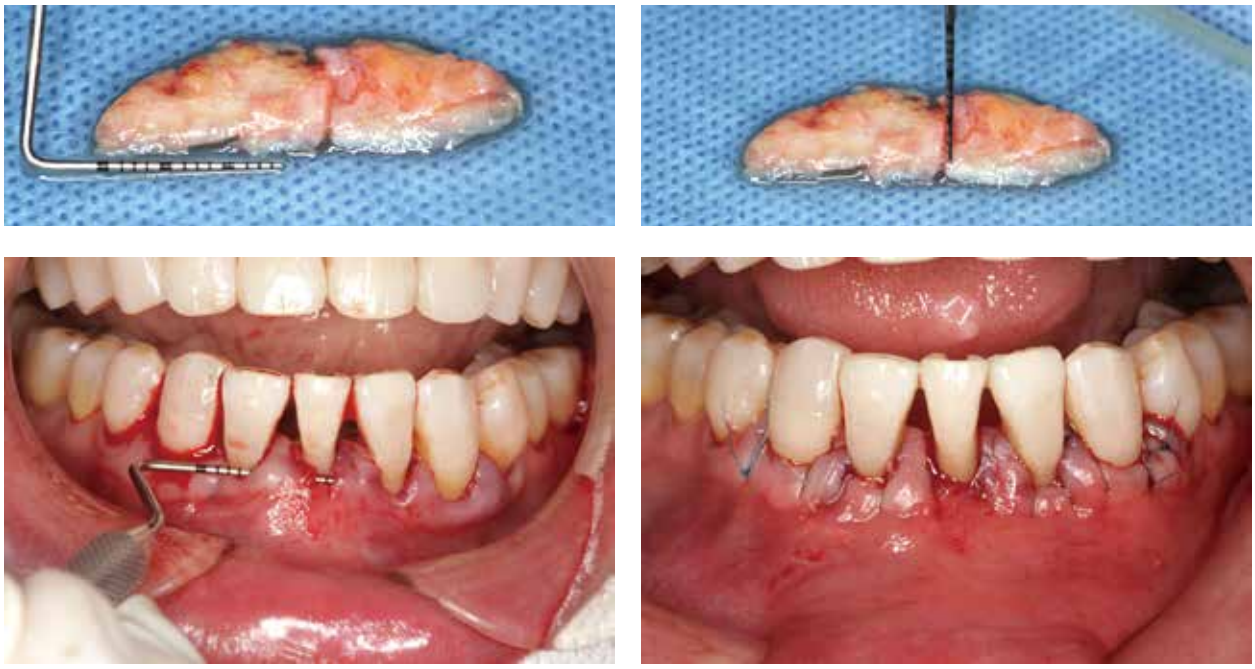

图 3　牙周手术过程

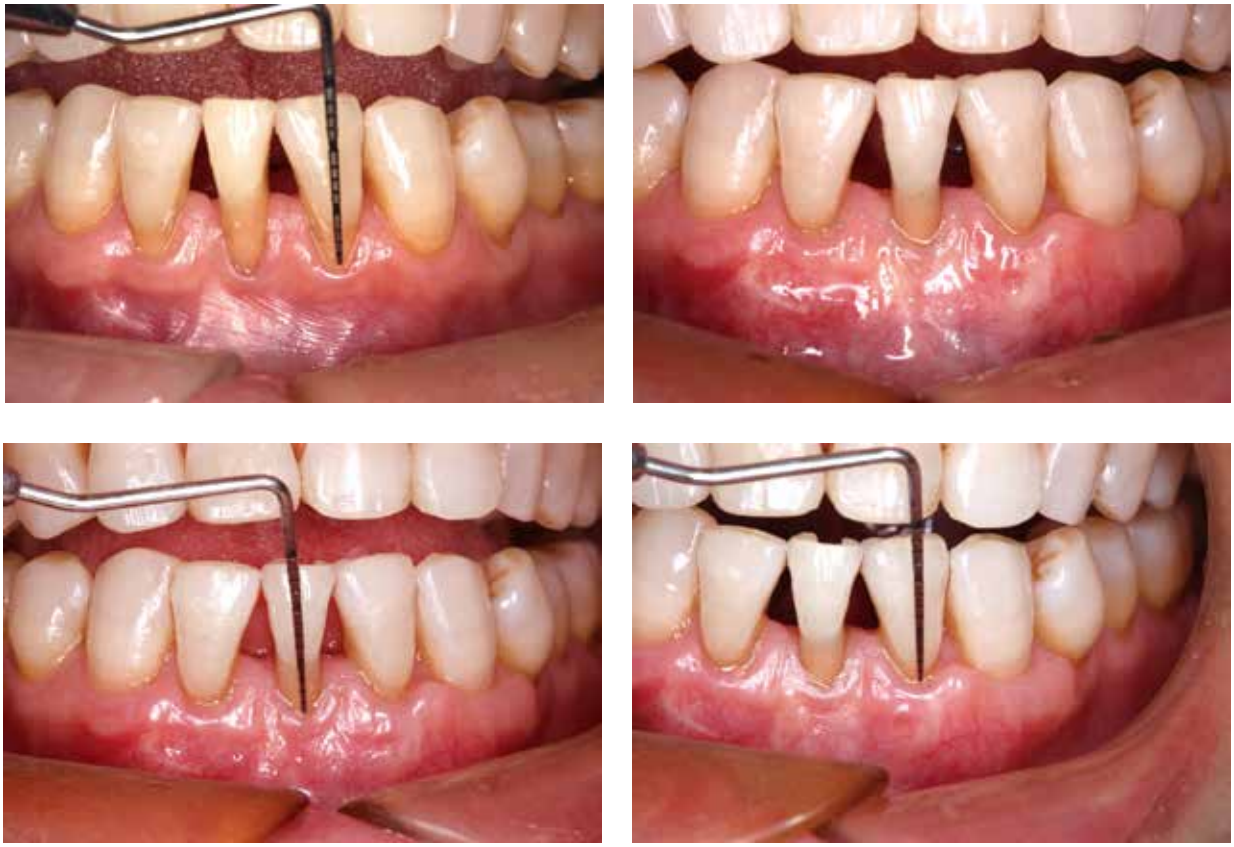

图 4　上排为牙周术前，下排为牙周术后

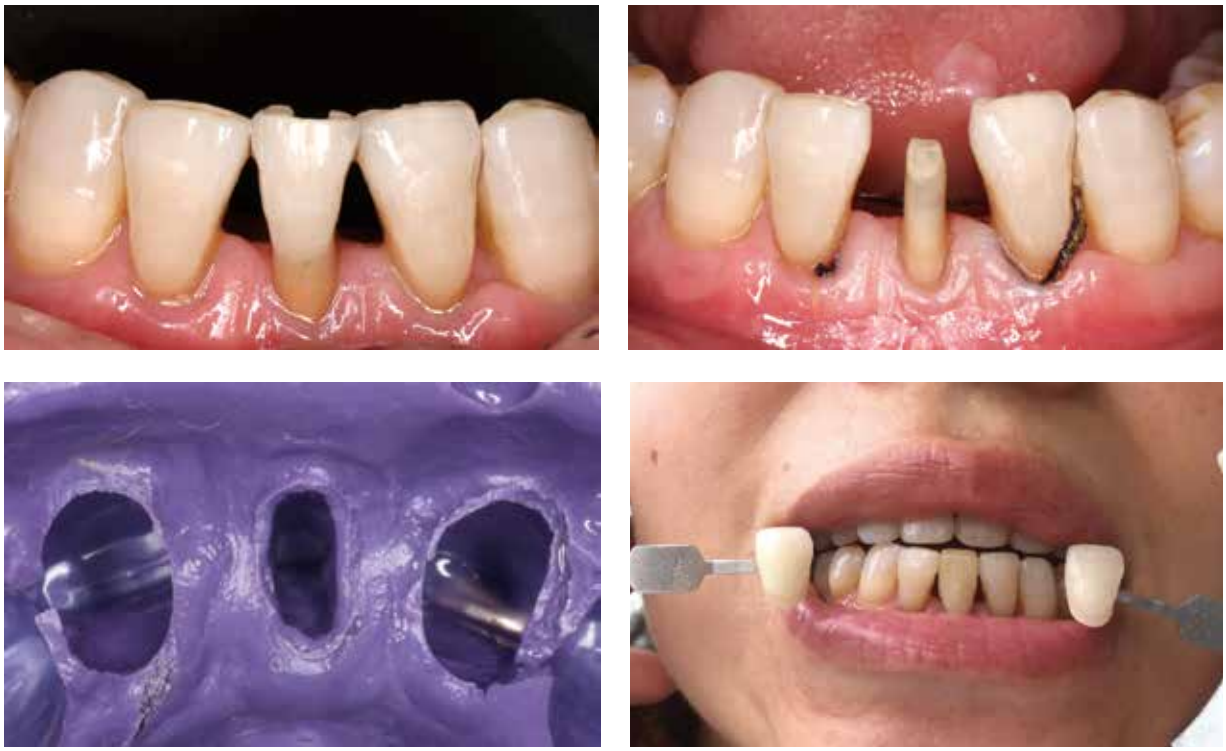

图 5　牙体微创修复过程

图 6　治疗前；正畸后随访 1 年，治疗后随访 3 月

邻面以及 A2/B2 近中邻面进行片切，外形重塑；抛光、局部涂用氟保护漆以预防龋坏；正畸关闭间隙，采用 MEAW 弓对个别牙位置进行精细调整；正畸矫治结束，上前牙美学目标达成，咬合良好。但下前牙区美学不佳。正畸后随访 1 年，正畸效果稳定。

（3）根管治疗及根尖手术：D1 牙常规根管治疗，根管治疗完成后行根尖外科手术，完整刮除根尖区病变，病变组织活检结果显示：送检物为少许纤维组织，伴有钙化及少许骨组织；结合根尖区病变的影像学检查，考虑根尖区骨结构不良可能性大。根尖术后半年随访，x 线根尖片示 D1 牙根尖区修复性新骨形成。

（4）牙周膜龈手术：根尖术后半年，患者牙周

情况稳定，口内检查见 D1/D2/C2 为 Miller Ⅲ类牙龈退缩。采用 C3–D3 隧道技术 + 自体结缔组织移植术，取双侧上颌腭侧结缔组移植于隧道内，冠向复位，悬吊缝合。术后 3 个月检查见 C2–D2 牙附着龈明显增宽、增厚，下前牙获得 2–3mm 的根面覆盖。

（5）牙体微创修复，关闭“黑三角”：D1 牙树脂核 + 全瓷冠修复；C2/D2 牙不备牙微贴面修复。

2　结果

本例患者存在口腔美学问题，完美解决其美学问题存在较大的难度和美学风险，在患者的信任与医患双方共同的坚持下，我们在患者术前、术中、术后联合正畸、牙周、修复、牙体牙髓、颌面外科、预防多个学科，为患者制定了个体化的诊治方案，通过多学科个体化序列治疗，患者上下前牙拥挤解除、形态改善、牙龈美观度提升、咬合关系良好、口腔清洁、牙体牙周健康、美学效果稳定，最终实现了“健康美学”的目标 —— 美观、健康和稳定。

3　讨论

本例患者 50 岁，牙周及骨组织修复改建能力下降，常规拔除双侧前磨牙矫治从而解除拥挤和改善前突的风险太大，但在龋风险可控的情况下仅仅通过片切上前牙可获得 4 – 5mm 间隙，通过微小正畸既可解除上前牙拥挤又能调整牙冠形态；患者下前牙拥挤及牙龈退缩明显，通过拔除单颗下前牙可以获得矫正空间，正畸矫治可解除下前牙中度拥挤且不加重牙列前突，后期虽然可能出现牙龈进一步退缩，下前牙黑三角，但在牙周风险可控的情况下可通过牙周膜龈手术来减轻本已存在的牙龈退缩，通过牙体美学修复可调整下前牙牙冠形态及修复黑三角；通过预防干预措施来保障最小化干预以及美学效果的稳定。基于以上考虑，我们对美学目标进行了调整，并制定了多学科序列治疗的美学策略。通过个体化治疗策略的选择和对风险的把控，力求在美观与健康之间取得平衡，以最小化的损伤来获得最大程度的美观。