CSED优秀美学病例展评全国十强

多学科联合修复前牙美学与功能重建
——放眼全局，统筹功能和美观

武郭敏　赵婷婷　贺　红　王贻宁　梁珊珊

摘　要

一名青年女患者来诊要求前牙修复体美观问题及咀嚼功能问题。从全局角度出发，对患者进行详细全面的检查，发现其同时存在牙体牙髓病及严重的错殆畸形。良好的功能状态是美学效果稳定的前提，且术前美学分析表明前牙牙齿位置及齿龈关系严重不调，因此最恰当的治疗方法应为多学科联合治疗——通过牙体牙髓治疗和正畸治疗解决相关问题后进行前牙美学修复。经沟通患者接受多学科联合治疗。左上中切牙拆除旧修复体后行根管在治疗并制作暂时修复体，而后行正畸治疗恢复正常的前牙和后牙覆殆覆盖、牙齿长轴，并使得前牙切缘曲线与笑线协调一致，前牙牙龈位置符合美学标准。最终制作右上中切牙部分贴面、左上中切牙全瓷冠，微创条件下为患者获得了满意的红色美学和白色美学效果。

自信迷人的微笑是患者和口腔医生的共同目标，尤其是在前牙修复中，美观常常是患者最为迫切要求解决的问题。作为现代口腔医师，应该具备深入理解、分析和设计完美微笑的能力，并且在功能重建的基础上实现美观和功能的协调统一。因此，前牙美学修复是以美学和功能为核心，是多学科协作的序列化治疗过程，我们口腔医师需要具备全局观念和全科理念，统筹美观与功能，为患者制定最适宜的个性化美学修复方案。

1　材料与方法

1.1　病例简介

患者，女，30 岁，主诉左上中切牙修复体不美观及口腔咀嚼功能欠佳。经口外检查（图 1）发现患者面部轻微不对称，颏部稍偏右，唇厚度正常，中位笑线，颞下颌关节和咀嚼肌检查未见明显异常。口内检查（图 2）发现 21 和 31 牙体缺损；21 金属烤瓷修复体颜色偏黄并与 11 形态不一致；11 近中唇向扭转；12 和 13 之间、22 和 23 之间存在散在间隙；26 近中龋坏；上下牙列中线不齐；右侧后

作者单位　武汉大学口腔医院修复科
湖北省武汉市洪山区珞喻路 237 号　430079

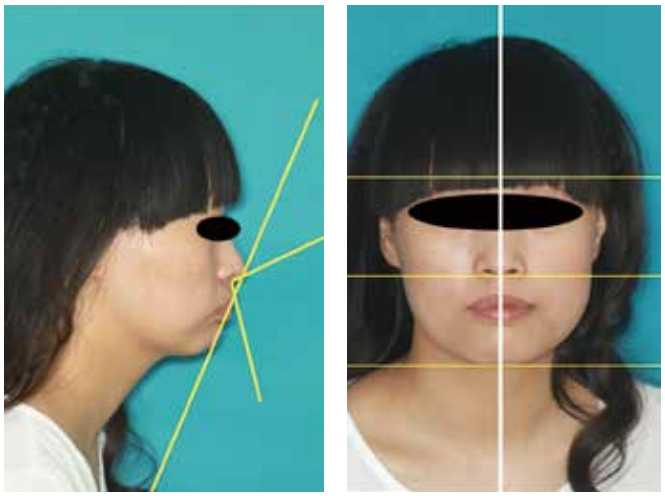

侧面　　正面

图 1　术前口内照

图 2　术前 CBCT 影像

牙正锁殆；上下殆平面偏斜；前牙深覆殆深覆盖；右侧磨牙 II 类关系等问题；牙周卫生状况可；舌及口内软组织未见明显异常。 CBCT（图 3）示 21 根充不完善、根尖暗影，髁突未见明显异常。

1.2　诊断

牙体缺损，错殆畸形

1.3　治疗计划

（1）　术前评估

术前面型分析（图 1）显示面下 1/3 略显不足，左侧面部稍丰满，这与其右侧后牙锁殆，长期左侧偏侧咀嚼密切相关；闭口时颏肌紧张，凸面型，下颌后缩。

术前美学分析（图 4）发现如下美学缺陷：中线不齐；牙龈位置不调；牙齿长轴扭转、唇倾；中切牙宽度不等，宽长比例不调；中切牙切缘位置不一致；反切缘曲线等。

牙弓形态分析结果表明：左右牙弓不对称，上下牙弓不协调，以下颌 Wala 嵴为标准测量上、下牙弓宽度，发现上颌牙弓较宽（表 1）。模型测量示下颌后牙舌倾，上颌后牙颊倾。头影测量分析（图 5）：ANB=5 度，骨性 II 类，上下前牙唇倾，均偏低角。

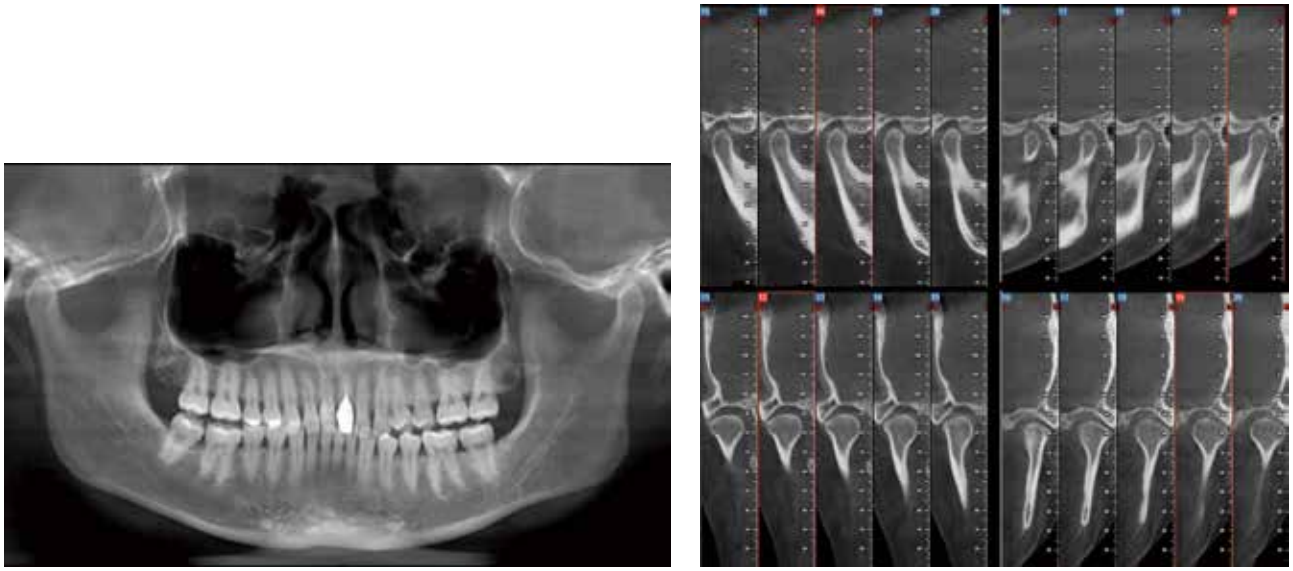

图 3　术前美学分析

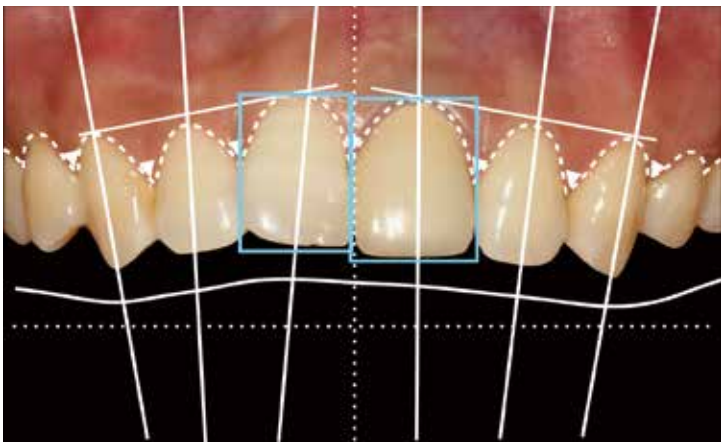

图 4　术前面部分析

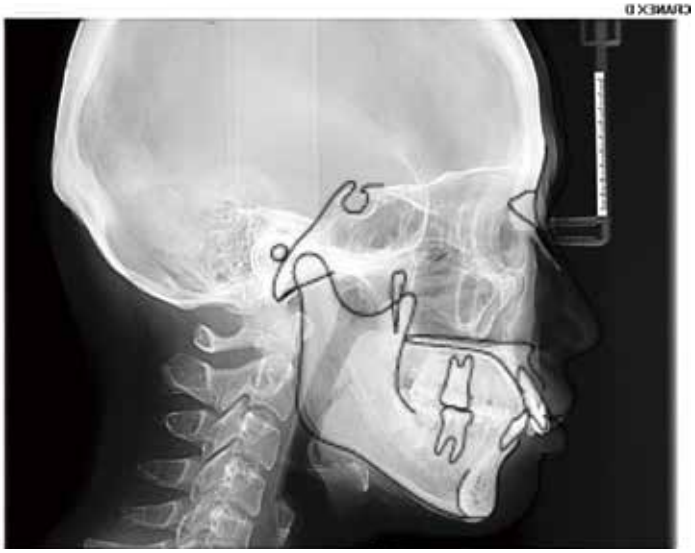

	治疗前	正常值
SNA	84.9	82.8±4.0
SNB	79.5	80.1±3.9
ANB	5.1	2.7±2.0
Max1-SN	108.5	103.5±5.5
Mand1-MeGo	95.5	90±7.1
SNGoMe	29.6	30.6±2.6
NSAr	128	123±5.0
SArGo	46	143±6.0
ArGoMe	117	130±7.0
SUM	391	396±6.0
Go-Me: N-S	111%	105%±5.0
S-Go: N-Me	71%	65%±4.0

图 5　术前头影测量

表 1　测量牙弓宽度

Position	Upper	Lower	Lower—C
4—4	28	25	25
5—5	33	29	31
6—6	39	36	38
7—7	41	41	41

（2）　制定治疗方案

经完善的医患沟通，患者知情同意，治疗方案是在建立最终的美学修复目标的基础上，首先通过正畸治疗来解决错颌畸形的问题，同时，调整并改善咬合功能，协调齿龈关系；其次，通过修复治疗来改善上颌中切牙的美观。具体的多学科治疗方案如下：

①牙周科：牙周基础治疗

②牙体牙髓科：根管再治疗 21，临时树脂冠修复；树脂修复 26。

③正畸科：治疗错殆畸形、纠正前牙切缘曲线与牙龈位置。

④修复科：21 修复治疗。

1.4　治疗过程

牙周和牙体治疗完成，21 行暂时冠修复后开始正畸治疗。针对患者存在的牙性和骨性错殆畸形而选择上下牙弓整体后移的方案，具体治疗步骤见图 6 ～ 11。正畸治疗结束后影像学检查（图 12）示牙根平行度可，无明显牙根吸收，牙槽骨状态无明显改变，关节的形态和位置无明显变化。对比正畸前后头影测量检查结果发现正畸后，上下前牙均有一定幅度的内收，下颌平面角有 2 度左右的增加。

修复前再次进行美学分析，发现正畸完成后前牙切缘反曲线得到矫正，与笑线协调一致。11 的扭转问题，11 和 21 的长轴方向和牙龈位置均得到矫正，术后 11 和 21 之间出现黑三角，11 与 21 的邻接点近切端，11 解剖形态存在一定缺陷，近中邻面有浅凹陷。根据美学标准评价上颌中切牙的宽度、长度及宽长比例等并进行美学设计，为改善上述问题，需要同时修复 11 和 21。因此，根据患者的具体情况并结合微创修复理念，修复方案为氧化锆全瓷冠修复 21 以改善外形和颜色，烤瓷部分贴面修复 11 以辅助关闭黑三角及调整形态。

为实现良好的美学修复效果，整体的修复治疗流程严格按照前牙美学修复的临床治疗策略进行（图 13）。首先根据数字化美学分析和设计的结果与患者进行初步沟通，确定初步美学目标，并将美学设计蓝图交给技师来制作诊断蜡型，达到美学效果的模拟，再进一步通过口内诊断饰面来评估美学效果并检查咬合功能，进行口内微调整。由于 21 牙为拆除旧冠后再次修复，牙体预备应尤为谨慎，为精确控制牙体预备量，采取在硅橡胶导板指导下行牙体预备。为准确实现修复体色彩信息的传递和表达，在牙体预备前后分别进行了术前比色和基牙比色（图 14）。除常规使用 3D Master 比色板之外，也利用 Polar—eyes 比色，以消除牙

图 6　2014.01 上颌牙合垫 + 螺旋缩弓装置

图 7　2014.07 上颌腭侧植入种植钉，缩小上牙弓

图 8　2015.08 颊侧压根之前植入种植钉纠正下颌殆平面

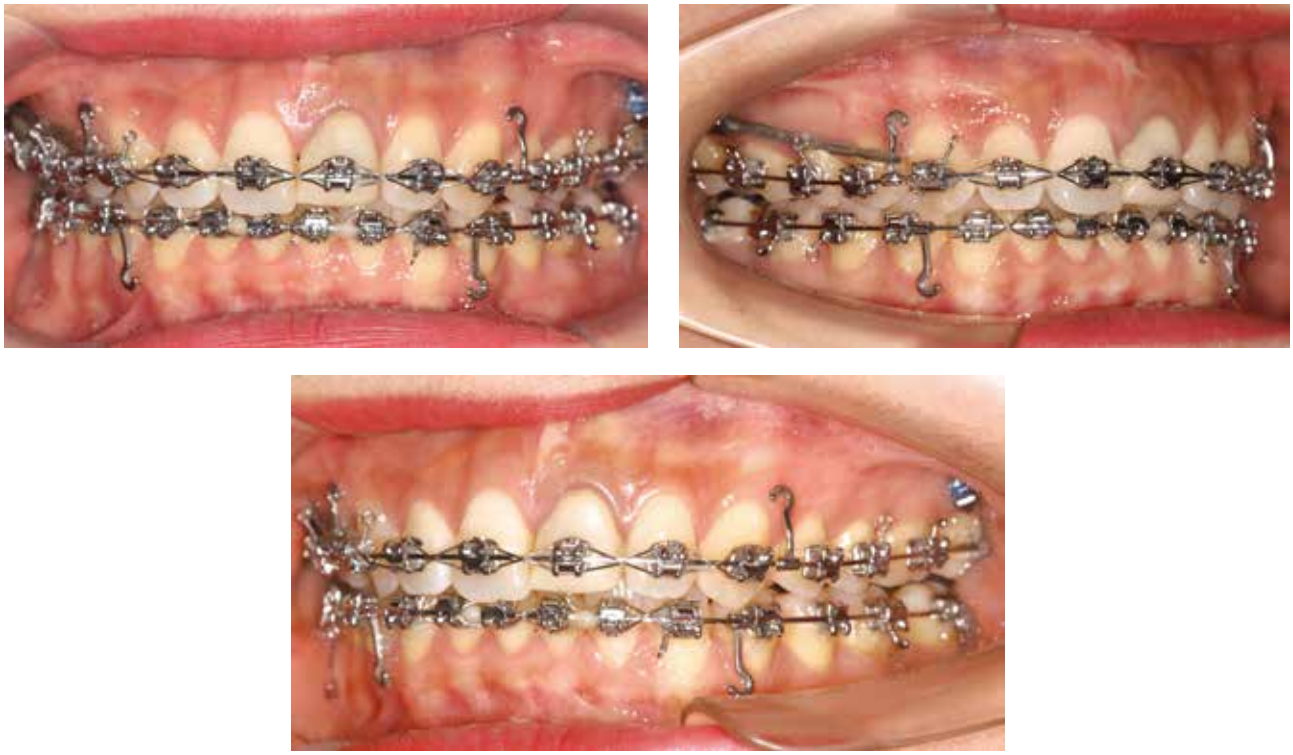

图 9　2016.03 整体后移上下牙列

图 10　正畸治疗结束

图 11　正畸过程中面型变化

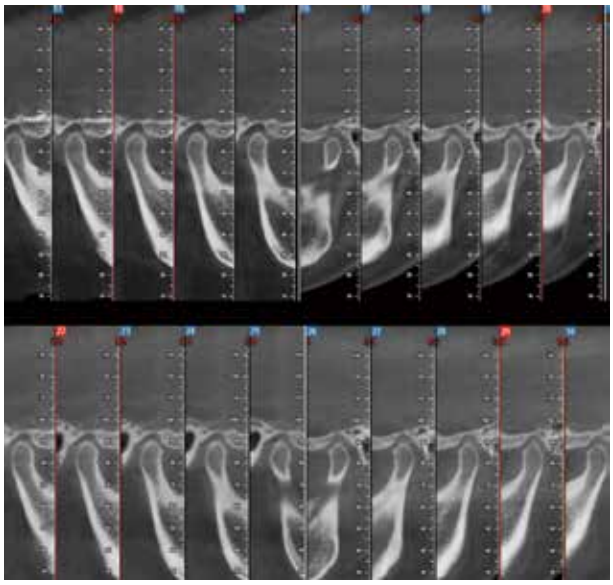

图 12　正畸结束后 CBCT 影像

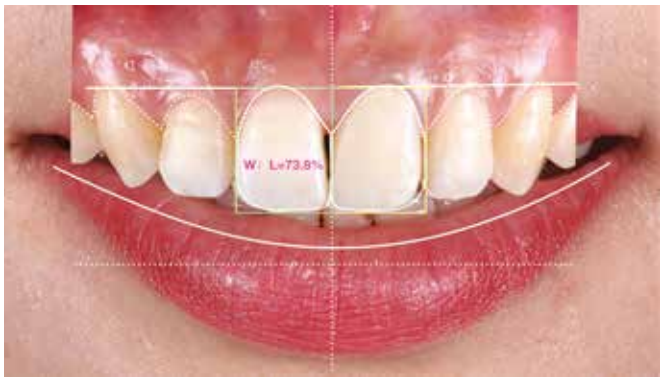

修复前美学分析

wax—up

mock—up

图 13　修复前数字化美学设计、wax—up、mock—up

基牙比色 1

基牙比色 2

图 14　常规比色和 polar—eyes 比色

齿表面偏振光带来的影响，体现出牙本质的颜色和牙齿表面细节。

在获得了具有良好的仿真效果的氧化锆全冠和烤瓷部分贴面后，进行口内试戴、粘接及抛光。修复后咬合稳定，前伸和侧方运动均无干扰。

2　结果

正畸前、正畸后和修复后的对比（图 15）显示本文中采取的多学科联合治疗的美学修复方案，取得了令人满意的美学效果。三月后复查显示，患者的美学效果和功能状态稳定，其面部两侧肌肉更加对称和柔和（图 16 和图 17）。在整个治疗过程中，统筹全局，兼顾美观和功能，采取合理的治疗策略和治疗方法，获得了良好的美学效果和功能重建。

3　讨论

本病例是一个典型的多学科联合协作的美学修复的病例。以患者主诉问题为核心问题，结合临床检查结果，分析其美学和功能缺陷，综合考量，经过多学科间的通力协作，结合正畸不拔牙矫治理念和方法、微创修复理念和美学修复临床治疗策略，最终实现了美观和功能重建，取得了良好的治疗效果。

正畸治疗选择非拔牙矫治，采用种植钉纠正上下颌后牙转矩，及上、下牙弓形态。后牙锁殆纠正后，于上颌颧牙槽嵴，下颌外斜线植入种植钉，上下牙列整体后移，治疗后凸面型明显改善，面部比例协调，颏部及唇部形态改善明显，后牙区正锁殆

图 15　正畸前、正畸后、修复后口内外对比照

图 16　修复 3 月后口内照

图 17　修复 3 月后面部微笑照

完全纠正，上下前牙唇倾度基本正常。双侧磨牙中性关系，咬合良好，有尖牙保护殆，覆殆覆盖正常。在此过程中主要有以下两点考量。

3.1　正畸治疗方案的确定

上下颌牙列整体后移主要适用于上下牙列轻度以下拥挤，磨牙后区有足够间隙，需要内收上下前牙改善凸面型的患者。优势在于，利用磨牙后区的间隙，而不拔除前磨牙，保留了牙弓的完整性。该患者为成年女性，凸面型，上、下前牙唇倾，患者在治疗前四颗智齿已经拔除，曲面断层片显示，磨牙后区有足够的间隙，且患者下颌平面角为均偏低角，是整体后移的适应症。治疗后，上下颌前牙均有一定幅度内收，凸面型改善。

3.2　右侧后牙正锁殆及殆平面的纠正

单侧后牙区正锁殆的纠正，首先应打开咬合，采取交互牵引或种植钉等方式加以纠正。纠正右侧后牙转矩的过程中，需要特别注意后牙牙根与牙槽骨的关系，以防止牙根从颊侧或舌侧牙槽骨穿出或牙根吸收。交互牵引解除锁殆时，往往会出现右侧后牙伸长。此外，上颌后牙舌尖下垂如果控制不佳会出现早接触。该患者右侧上颌后牙颊倾，下颌后牙舌倾。采用了种植钉辅助纠正上下后牙转矩，同时压低上下后牙。此外，右侧下颌后牙颊侧种植钉竖直下颌后牙的同时，可以辅助纠正殆平面偏斜。治疗后右侧后牙锁殆完全纠正，殆平面整平。CBCT 显示，牙根位于牙槽骨中央，无明显牙根吸收。