译文

无髓变色中切牙的治疗难题

The Non-vitalDiscolored CentralIncisor Dilemma

Luís Henrique Schlichting, Kyle Stanley, MichelMagne, Pascal Magne

原载　Int J Esthet Dent, 2015, 10(4):548-562.（英文）

黄墁珊　译　　滕　伟　审

摘　要

前牙修复经常是一项高要求的任务。患者对前牙区的期望值普遍较高，使得主观情感因素在治疗中尤为重要。对于根管治疗后变色的中切牙，长久以来人们还未能在其治疗方法上取得共识。在所有方法中，漂白和复合树脂直接充填修复无疑是最保守的选择，但后期常需要继续维护治疗（补漂和修复），从长远来看，这对成人患者而言是一个不小的问题。而粘接瓷贴面则代表了一种更为高端的选择，因其能恢复完整牙所具有的生物力学性能，能遮盖牙体基底色，有良好的化学稳定性，并且和全冠修复相比生物学代价更为合理。本文将以一个临床病例对以上治疗策略进行解释说明。治疗计划以仿生学理念为基础，同时考虑现有材料、技术，结合患者的个人需求，并在牙本质封闭过程引入一个创新的步骤——微吸管技术。所有技工室工作均通过“口腔远程医疗”完成，即牙科技师与患者没有直接接触。

1　外观逼真——永恒标准

对任何一个口腔专业人员来说，重建单颗中切牙并与对侧同名牙相协调是最困难的挑战之一。当患者因外伤行根管治疗后牙变色、有着高笑线又希望达到自然美观效果时（图 1），治疗难度进一步增加。对这种病例的解决方法经常构成治疗争议和学术争议。

译者单位　中山大学光华口腔医学院 · 附属口腔医院
广东省广州市越秀区陵园西路 56 号　510060

正如前一篇文章所述，治疗方法有激进的也有相当保守的，往往由美观要求、技术便利性和特定的产品在市场上供应与否等因素所决定。在这个选择的钟摆上，哪个才是最恰当的呢？我们须牢记，完整天然牙是永恒的参照标准。因此，治疗选择应符合循证医学理论，应维持和恢复生物保健、机械性能、功能和美观的生理平衡。我们必须深入了解和观察牙齿，这是我们的技艺。这意味着不仅要把握外形和色泽，也要理解掌握牙体结构在正常行使功能时、超负载时以及外伤情

图 1　一位 35 岁女性患者根管治疗后的牙齿初始情况（a ～ d）

况下的性能表现。将口腔专业人员的理论知识及观察所得，结合牙科材料对牙釉质、牙本质、釉牙本质界（dentinoenamel junction，DEJ）的模拟能力，即构成了仿生学的基本理念。如何在临床实践中应用仿生学是本文的中心难点。

2　治疗方法——追求“仿生”

如今，在特定临床情境中选择恰当的治疗方式要比二三十年前困难。在过去几十年里出现了几种高度保守的修复方法，其中最保守的诊室漂白术已再度兴起。可因为固有观念的原因，侵略性的治疗方式会优先被考虑。

一些传统修复学的学说和观点仍然影响着现代牙科临床实践的许多决策。一些关于无髓前牙的偏见仍然存在，认为由于髓腔通路的预备和变暗的色泽，无髓前牙应该进行冠、桩、核修复；而且原先存在的树脂修复体应该由瓷完全覆盖；患牙的寿命有赖于其 360 度包绕的牙体预备。众所周知，全冠修复牺牲的健康牙体组织几乎是非保留性部分修复的 3 倍 (68.2% 比 23.5%)。后者更利于保存天然牙体组织，因为维持了“联合作用原则”：牙釉质和牙本质这两种极其独特的组织，构建成一种能更好地将各种性能（压力顺应性，持久耐磨性）结合起来的结构（即完整的牙体外形）。而超硬合成全冠则使下方的牙本质功能低下并且过度负载时受力过大，暂不说其对压力磨损的影响的问题，在这种情况下，非修复性失败的发生几率可能会上升。

自然地，反向的观点则主张高度保守方法，即化学治疗（漂白）和复合树脂直接充填术相结合。各种情况下都应首选这种方案，因为随时都可转为复杂但不可逆的治疗方法——这就是所谓的“逐级渐进理念”。漂白可以说是髓腔变色牙治疗的最保守形式，因为保留了所修复牙的生物力学性能，真正地毫不损害牙体组织的完整性。但是，再着色的案例常有报道，在 2 年和 8 年的随访中，其发生率从 10% ～ 40% 不等。就这些证据而言，这项技术的可预测性是有限的，因此在治疗前应与患者沟通讨论。在再着色病例中，再次漂白的疗效很有可能

也不持久，这时，对于成人患牙，应推荐疗效可预测性更强的修复性治疗方案。对于经常与前牙外伤相关的大体积复合树脂直接充填体，应关注以下方面：由于充填技术的显著进步，现代牙科复合材料的机械性能已经足以用于前牙和后牙，然而，在极端状态下使用这些材料时，例如在高应力环境中的大面积充填体如覆盖牙尖的修复或全象限的修复，其耐磨性能和抗折裂性能（表面和边缘缺损处）仍令人存有担忧。在一项 3 年的临床随访研究中，17 例复合树脂贴面中发生表面性能的改变（轻度粗糙化）的比例是瓷贴面的 6 倍。在后牙，这个现象可完全被患者甚至牙医所忽视，而在前牙则不然，人们常无意识地期望获得两个中切牙的镜面对称。在另一项 3 年的临床研究中，由本科口腔医学生完成的 170 例前牙修复中，Ⅳ类洞修复的失败率最高（边缘适合性缺陷和修复体脱落）。这与另一个重要的性能——断裂韧性——相一致，即使在当前的复合树脂中，这个数值也低于 2.0MPa $m^{1/2}$（比增强型陶瓷少 3 倍）

最终，我们所展示的传统瓷贴面这一治疗方法在以上所讨论的方法中脱颖而出，因其恢复了牙冠原本的硬度。对于须承担周期性负荷的任何复杂修复体，硬度是一个关键的性能。一架近日新公布的飞机，由于机身采用了更高硬度的复合材料，在飞行时最高能耐受相当于 6000 英尺高空的机舱压力（相较而言，传统飞机可耐受 7500 ~ 8000 英尺高空的压力），从而使乘客更舒适。言归正传，在对许多八旬和九旬老人的观察中发现，一颗健康的牙齿可以持续用 100 年，甚至更久。牙齿的寿命直接与牙冠的硬度相关。而硬度则基于牙体硬组织（牙釉质和牙本质）的物理性能、负载外形和几何结构。釉质层决定了应力在牙冠的分布。在前伸殆功能运动中，以上颌中切牙为例，颊侧釉质层主要受到压应力，而拉应力则集中于舌侧窝，这种机制在数百万次的咀嚼循环中可以提供相互保护作用，而任何对这种平衡的威胁都可以缩短牙齿这种精细结构的使用寿命。已有若干个研究证明了不同修复方式对牙冠硬度的影响。当牙釉质被一种弹性较大的材料所替代，如微混合填料复合树脂（弹性模量 ≈ 16GPa），用其进行充填修复或树脂贴面修复后，其硬度的恢复分别只有 76% 和 88%。另一方面，有一项研究表明，长石质陶瓷冠（弹性模量 ≈ 70 GPa）替代修复牙釉质时，硬度可恢复 97%。值得注意的是，没有证据显示有必要增加内在强度（比如增强型陶瓷）。对于由极脆的釉质构成的天然牙，决定修复后牙齿性能的是材料的结合性能（瓷层和粘接剂）和结合质量。有几种治疗方式经常与根管治疗后的牙齿相关（例如，源于龋的 III 类洞或源于外伤的Ⅳ类洞树脂修复）。已被证实，在同一颗牙上的一系列修复治疗会明显影响了牙冠的挠曲。复合树脂修复第 III 类洞和髓腔通路时，仅恢复了牙冠原有硬度的 88%（因为髓腔入路常位于关键的部位，所以对牙冠硬度的影响更大）。如果根管治疗是在更早期（儿童或青少年时期：图 1b）则这个比例将更低。因此，在这些案例中，不推荐用复合树脂对健全牙釉质做任何额外的替换。瓷贴面的 10 年存留率为 96%，因此是惟一对牙冠硬度没有附加影响的修复方式。

3　病例展示

病例所展示的患者是一位 35 岁女性牙医，作为 2010 年巴西 Florianópolis 的一项私人牙科学实践的一个新治疗对象，她要求对其上颌右侧中切牙（图 1）进行全冠修复。为了保证良好的颜色匹配度，患者愿接受双侧中切牙全冠修复。该患牙最先于 1985 年受到外伤，即患者 9 岁时摔倒导致该牙远中切 1/3 折裂。该牙进行了涉及 MIDBL 牙面的Ⅳ类洞复合树脂直接充填治疗。在 1989 年，患者患急性根尖周脓肿，并进行了根管治疗。患者对患牙的美观效果不满意，并于 1997 年进行了患牙髓腔内漂白，同时重新进行了该Ⅳ类洞的复合树脂直接充填术。4 年后，该牙再次接受了髓腔内漂白（35% 过氧化氢凝胶），并置入一根纤维桩。2003 年接受激光外漂白术。2010 年患者由于担忧牙根吸收的风险，她不愿再顾及保存牙体组织的益处而接受漂白术，而是坚持进行直接或间接修复性治疗。该患者非常注重美观，甚至在 2009 年进行了外科手术以改善露龈笑。

本病例阐述了一种陶瓷仿生的方法，在此病例中，瓷贴面的选择符合双重适应证（ⅠB 和ⅢA 类型），同时解决了无髓牙的着色和大范围冠折的问题。舌侧面的髓腔入路在贴面牙体预备前予以修复治疗，以形成更符合解剖学形态的舌隆突 / 舌侧窝从而提高生物力学性能，并采用作为“金标准”的第四代粘接系统从而确保粘接性。将髓腔入路的材料去除直至露出天然牙体组织，最后只剩下纤维桩未被移除。为了简化程序，对该纤维桩予以保留，因为瓷贴面预备体的力学原理并不依赖于牙根内的固位作用。患

牙的髓腔用全酸蚀粘接技术进行封闭(OptiBond FL，Kerr)，然后用微混合填料复合树脂(Miris，Colt è ne Whaledent)逐层充填。最后一层的充填以提前做好的诊断蜡型(Transil，IvoclarVivadent)为基础，在一个透明参照物的协助下完成。

患牙轴向预备量应由临床医师和技工室技师共同决定(图 2)。预备深度由粘接层的厚度、遮色层和陶瓷材料本身决定。牙色正常的牙齿在龈 1/3 的预备量可以是 0.5mm 或更少，但本例患牙则需要更多的预备量以便技师进行适当的遮色和获得理想的色泽匹配度(图 2g)。本病例，龈 1/3 和中 1/3 的预备量分别达到 0.7mm、0.9mm。在这个深度时，牙本质暴露和 EDJ 受破坏的机会相当高，且主要发生在颈 1/3 处，这些可降低修复体远期成功率。因此，在牙体预备后和取印模前，新鲜暴露的牙本质立即用牙本质粘接剂(DBA)进行封闭(图 3)，这能提高粘接性能及增加重建釉牙本质界的可能性。

即刻牙本质粘接（IDS）有许多已知的操作性和技术性的优点，包括更高的粘接强度、更少的间隙形成、更低的牙本质敏感和修复期间更少的细菌微渗漏。然而，进行贴面预备体牙本质边缘的 IDS 对于许多医师而言具有技术敏感性。当牙本质暴露到达预备体边缘时，有人提议使用牙周探针以便更精准和小心地涂布粘接剂。然而，过多的粘接剂溢出边缘（主要发生在使用小毛刷涂布时）却是相当普遍的现象，这会使边缘模糊不清，从而影响整个粘接过程的效果(图 3e)。微吸管技术是一项为了高精度定位消除牙科操作中各种外溢的液体（水、底涂剂、粘接剂）而发展起来的创新性步骤(图 3b，3c，和 3f)。其过程非常简单，将钝头吸管针头(图

图 2　用锥形金刚砂车针完全去除远中颊面到切端的Ⅳ类洞复合树脂充填体，暴露出大范围冠折断段（A 类适应症）（a）。放置排龈线后(例如，Ultrapak #000，Ultradent)，预备颊面深度指示沟（推荐用车针：6850.016，Brasseler)(b 和 c)，接着进行总体初步预备(6850.023，Brasseler)（d 和 e）。由于缺少振荡预备器械，用小直径车针开拓邻面边缘(例如，6850.014,Brasseler)（f）。唇面以硅橡胶模板为参照来控制预备量（磨出统一的深度）(g)。广泛邻接区应用金刚砂条进行分离，以防向邻牙间拓展过深（h）。尽管基牙亮度较暗，仍选用齐龈边缘（i）

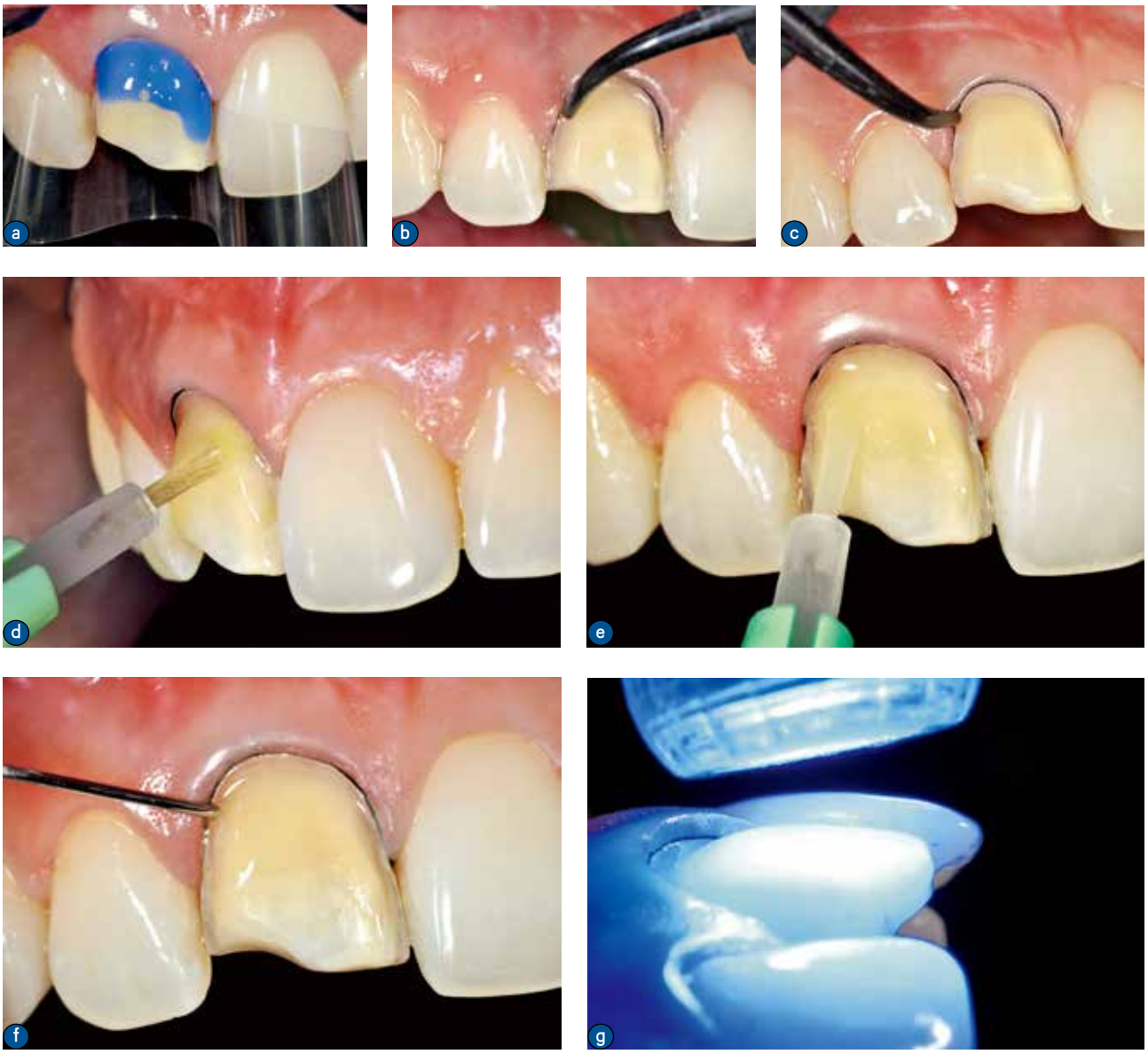

图 3　使用三步法酸蚀－冲洗粘接系统。a. 首先用 35% 磷酸（例如，Ultra–etch，Ultradent）酸蚀新鲜暴露的牙本质；b 和 c. 接着冲洗，多余的水分用微吸管技术（例如，Black Mini Tip，Ultradent）吸除；d. 轻轻涂刷上亲水单体并将多余的溶剂吸除；e. 接着涂上一薄层粘接剂（(Optibond FL，Bottle no. 2，Kerr)；f. 若超出边缘，可运用微吸管技术，用抽吸器针头精确定位吸走大部分多余粘接剂，不需要用气枪吹干，勿直接接触牙本质；g. 光固化粘接剂 20s，在隔绝空气的屏障（例如，K–Y Jelly，Johnson &Johnson）下再光固化 10s 以降低厌氧层的形成

4a) 连接到吸唾器上（常速或高速，图 4b）将溢出液体吸除（比如，沿着预备体的边缘进入龈沟内）。因此微吸管技术可减少在最后修整边缘时在邻面使用震荡预备器械或在牙颈部使用旋转预备车针（图 5)。

技工室的工作由 MM 执行，其挑战性在于医师无法亲自接触患者。牙医与技师的所有交流都通过口腔远程医疗（图 6）。对牙齿明暗度的记录材料在后续的复诊中取得，而非在牙体预备过程中，以便使牙齿得到充分的再水化。

本例贴面采用耐火代型技术制作（图 7a），这种方式通过全层分层遮色技术仍能提供无与伦比的色彩和半透明性效果，并具有独特的对内源性着色的选择性遮色作用。依靠口内摄像材料记录（图 6e）和随后的比色图，接下来陶瓷技师得以在耐火代型上涂上薄层不透明瓷以遮盖住着色区域。为提

图 4　吸管针头。a. 从左至右：Black Mini Tip，Blue Micro Tip，Black Micro Tip；Ultradent；b. 与吸唾器阀门相连接的针头

图 5　牙釉质和牙本质上任何多余的粘接剂均须用金刚砂车针小心去除。用微吸管技术精确地去除多余粘接剂则可减少或完全避免使用旋转预备器械进行清除

图 6　a. 用浮石粉去除粘接剂残留的未聚合层，以获得无缺陷的印模；b. 龈沟中置入新的排龈线，使边缘清晰可见；c. 用双重印模法或一步印模法获取无缺陷无撕裂的边缘形态；d 和 e. 复诊时（于 2 ～ 3 周后，为了达到再水化），在同一平面观察比色板，以助于残留牙体获得颜色匹配的终修复体；f. 遵守严格的摄像要求，推荐拍摄极化相片（例如，polar eyes），在这个高难度的病例中，技师和患者由于处身不同国家而不能见面，这时高质量的照片就显得非常必要

高贴面色彩的预测性，技师可视情况先在个性化比色卡（由与基牙颜色相似的色彩制成）上进行遮色效果的比试（即所谓的平行分层遮色技术）。对于着色预备体的遮色也可由牙医直接用不透明树脂（例如，Kolor ＋ Plus，Kerr）在口内完成，但是，这会导致粘接强度的下降。贴面经历一系列的经典粘接程序（橡皮障隔离，瓷面酸蚀，酸蚀后清洁，硅烷偶联剂／干燥，粘接剂，光固化复合树脂；图 7b ～ 7g）。图 8 和图 9 展示了在组织和颊面浑然一体的极佳修复效果。

图 7　在光学验证代型（alveolar delta die）上的瓷贴面（Creation CC，Klema）。a. 仅组装一个贴面，并在初次试戴后用低熔点瓷对切端光晕区进行微小调整；b. 用橡皮障隔离术区可完整暴露边缘，也是瓷贴面粘固过程的标准要求（橡皮障夹 212）；c 和 d. 牙体预备体采用 airborne–particle abrasion 喷砂处理，接着 37.5% 磷酸（Gel etchant，Kerr）酸蚀 30s，冲洗，干燥；牙体和贴面的粘接面涂上树脂粘接剂（OptibondFL，Bottle no. 2，Kerr），在贴面内表面涂粘固材料（Variolink Veneer High Value +1，IvoclarVivadent）之前再去除树脂未聚合层，然后进行数字化就位；e. 光固化之前用探针去除所有多余的粘固材料；f 和 g. 避免使用小毛刷，因为其细刷毛会将边缘交界处的粘固剂带出；仍在橡皮障下，用手动器械将多余的粘接剂和粘固材料完全去除（12 号外科手术刀片）

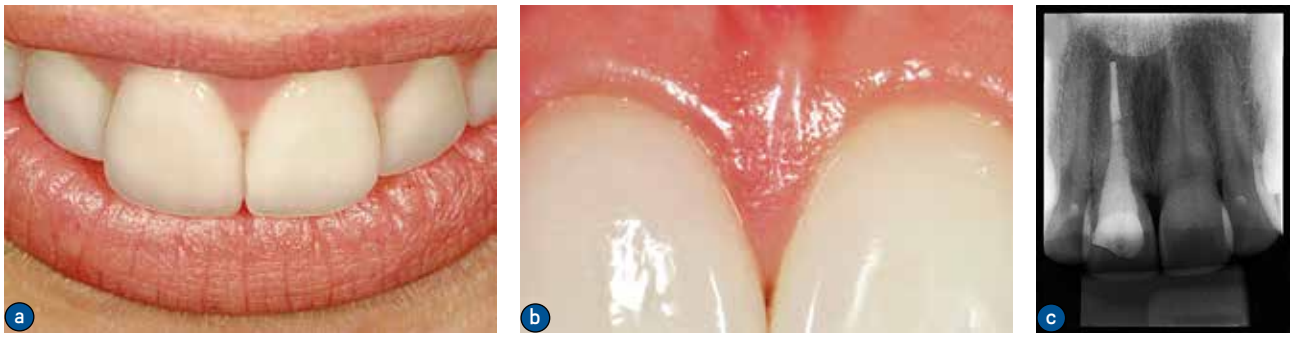

图 8　a. 治疗后的最终修复体；b. 注意其牙周健康状况和相匹配的牙龈外形，尽管治疗前是变色牙；c. 最终根尖放射线片

图 9　a. 患者的笑容；b. 在自然光下，接近黄昏时候；c. 患者对修复的综合效果很满意

4　结论

瓷贴面通过改进的粘接技术进行粘接，可对活髓、无髓和活力迟钝的变色牙提供可预测和可靠的治疗效果。该方法核心在于生物力学原则——致力于用模拟天然牙特征的人工材料和采用能恢复牙冠的生物硬度，并允许修复体承受功能性应力的保守方法，来替换受损的牙体组织。应强调的是，这个过程的成功离不开陶瓷技师的高超技能。微吸管技术则是一项能帮助临床医师获得粘接所需的精确度的创新性技术，其技术优势也可由直接的技术操作实现。关于其对牙本质粘接效果的影响尚需更多的研究。

5　鸣谢

感谢 SauloFortkamp 医师 和 Geraldo Coelho 先生提供的摄像支持，及 Camila Madruga 医师和 Herbert Mendes 先生 (IvoclarVivadent，São Paulo，Brazil) 提供的 Variolink 贴面。