译文

修复第一磨牙大面积缺损的保守方法：30 个月随访病例

Conservative Approach to Restore the First Molar with Extensive Destruction: A 30-month Follow-up

Mondelli RF, Azevedo LM, Silva LM, Garrido AM, Ishikiriama SK, Mondelli J

原载　Quintessence Int. 2013; 44(6):385-91.（英文）

梁悦娥　邵宏奎　译　　赵望泓　审

摘　要

修复多面龋损的可行方法如下：银汞合金、复合树脂或者间接修复。从对抗咬合力的抗力形看来，粘结系统和牙本质钉复合树脂修复应具有与钉固位银汞合金修复相似的性能。后牙复合树脂直接充填时，聚合收缩是主要问题。增量充填技术可以减少应力和表现出较好的边缘效果。牙本质钉可以潜在地增加复合树脂的固位，而且可以减少聚合收缩造成的微裂。本文报道了 1 例关于运用牙本质钉联合纳米混合型复合树脂直接修复大面积缺损伴牙尖缺失的后牙病例。

关键词　复合树脂，牙体修复，牙本质钉

1　引言

对于多数牙科医生来说，后牙累及牙尖缺失的大面积窝洞修复被认为是具有挑战性的。这类缺损的可行性修复方法包括银汞合金、复合树脂和间接修复。在固位钉系统形成之前，当功能牙的牙冠仅剩少量牙体组织时，牙体的脆性增大，因此，在根管内安放金属桩，以达到修复体固位的目的。粘结剂、自攻螺纹钉和水平固位沟被用于增强银汞合金或复合树脂修复体的固位。理想的修复体应可以抗折裂并提高长期成功率。

多年来银汞合金固位桩和间接修复是后牙牙尖重建的可选择方法。然而，患者的美学要求、汞暴露问题和微创原则致使银汞合金修复体的使用减少，而复合树脂修复体的使用增加。此外，研究表明使用复合树脂修复后牙的短期和长期成功率均较高。这是粘结系统、复合树脂的物理性能和机械性能不断提高的结果。

译者单位　南方医科大学口腔医学院　南方医院口腔医院
广东省广州市广州大道北 1838 号　510515

虽然粘结技术的进步极大改善了现代修复材料的性能，但是粘结界面仍是粘结修复体的薄弱环节，除水解和聚合收缩作用外，一些口腔环境固有的化学和机械因素也会影响这一界面，如咀嚼张力、口腔 pH 水平的变化、咀嚼及其他不良习惯。针对上述问题，使用玻璃离子水门汀作为中间层可以有效地减少修复系统的聚合收缩力，而牙本质钉的使用可以潜在地增加复合树脂的固位，同时减少由于聚合收缩导致的微裂。根据 Macpherson 和 Smith 的研究，对于抵抗咬合力，牙本质粘结剂和牙本质钉固位复合树脂修复体至少应具有与钉固位银汞修复体相似的表现。

此外，纳米填料型复合树脂具有高的半透明性、光泽度及硬度，与超微填料型复合树脂相似；而且其比超微混合型树脂具有相同或更好的物理性能和耐磨性。

本病例报道 1 例使用牙本质钉和纳米混合型复合树脂修复累及牙尖缺失的后牙大面积缺损，并随访 30 个月，随访期间评估有关复合树脂性能。

2　病例报道

本病例是关于 12 岁男性患儿下颌右侧第一磨牙大面积龋损且伴颊侧牙尖缺失的治疗。1 年前患牙用非丁香酚类暂封材料暂封。X 线检查显示大面积龋损，无需牙髓治疗，可满足直接修复（图 1 和图 2）。尽管已解释了与间接修复相比，这种方法的预期效果的可知性低，由于费用问题，患儿及其家属选择纳米混合型复合树脂直接牙尖覆盖的修复方法。

在放置橡皮障之前进行牙齿比色。使用柱状金刚砂钻去除原充填材料，并使用 #8 号球钻去除剩余龋坏组织。

选择自攻型牙本质钉（Retopin，Edenta）来提高固位力。根据固位钉的安放指南，每个缺失牙尖使用一个垂直的固位钉，且任何单个修复体最多只能使用 4 个垂直向的固位钉。在龈壁距离釉牙本质界 0.5mm 处预备自攻型金属固位钉的引导通道。首先，使用 #1/2 球钻制备小的引导孔，之后使用固位钉装备中麻花钻预备通道。这项操作可以保证预备方向正确，最低限度减少震动所致的钻针折断的风险（图 3）。

自限性麻花钻的放置与外壁（颊壁）平行，使用低速手机预备孔道可以达到最小牙周组织损伤和牙髓穿孔的风险。预备的深度约在牙本质内 2mm（图 4）。固位钉通道预备完成后，使用氢氧化钙水门汀（Dycal，Dentsply）和树脂增强玻璃离子水门汀（Vitrebond，3M Espe）保护牙本质－牙髓复合体。为了避免材料渗漏到固位钉的孔道上，使用探针保护孔道。使用扳手安放固位钉直到完成自攻（图 5）。

固位钉的安放至少允许 2mm 厚的修复材料覆盖在其上。固位钉的弯曲通过特殊工具完成，以免在固位钉－牙本质界面产生过大的力，因此减少了固位钉上的牙本质破裂或折断的风险（图 6）。安放自攻型固位钉后，釉质边缘使用 #1111 金钢砂钻制备釉质斜面（图 7），使用手工器械清除无基悬釉修整颈缘（图 8）。

最后，暴露的牙本质使用 37% 磷酸酸蚀 15s，釉质酸蚀 30s，之后用水冲洗并干燥。根据产品说明书，湿润界面运用粘结系统（Futurabond，Voco），并使用卤素灯（500mW/cm^2）光固化 20s。使用增量技术进行树脂分层充填，从而减少聚

图 1　下颌右侧第一磨牙的大面积龋损且牙尖缺失的临床表现

图 2　第一磨牙龋损的根尖放射线片

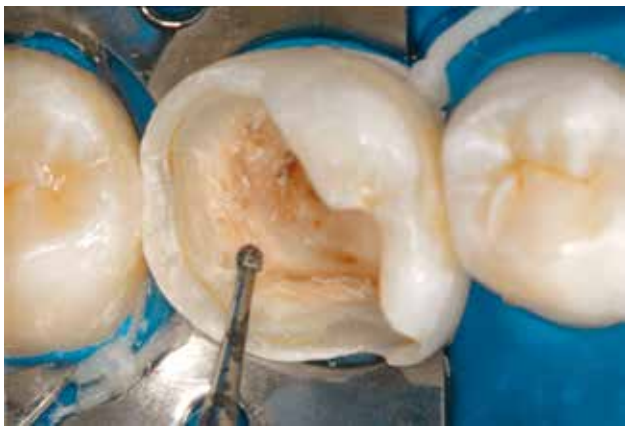

图 3　#1/2 钻定位钉道

图 4　牙本质中 2mm 深的钉道

图 5　放置固位钉

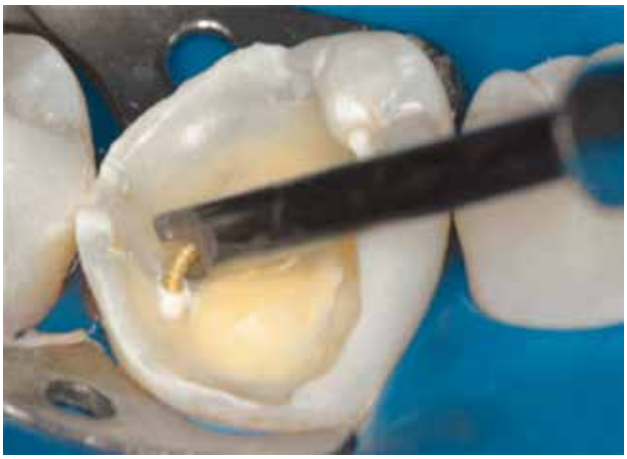

图 6　弯曲固位钉

图 7　#1111 金刚砂钻制备釉质斜面

图 8　手工器械修整釉质边缘

合收缩的副作用（图 9）。

去除橡皮障，在上颌牙尖交错位时（正中殆）调整咬合触点，并消除异常下颌运动接触点。使用 12−、30− 叶状钻（Kerr）和氧化铝车针（Enhance Finshing System，Dentsply）精修。1 周后使用含金刚砂的硅橡胶杯和工作尖进行最终抛光（图 10 ～图 12）。分别于 9 个月（图 13）和 30 个月（图 14）后再次评估该修复体。在每次复诊时，检验牙齿活力，此外，评估边缘密合、边缘着色、磨损、表面磨耗、临床微渗漏、继发龋和牙体结构保存，记录符合要求的情况及所有特征保存情况。修复体使用表面封闭剂（Biscover，Bisco）保护以减少牙

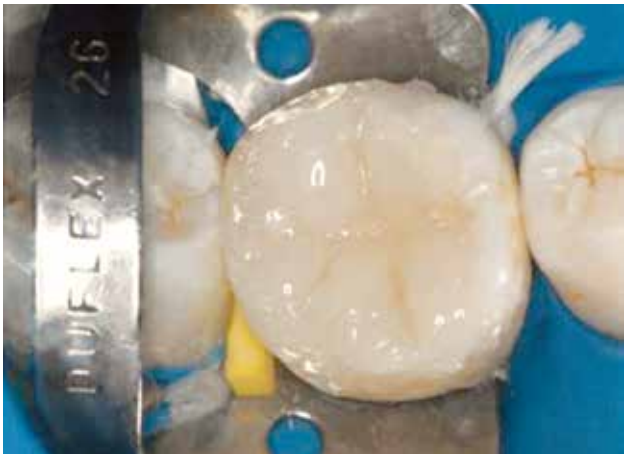

图 9　充填后的修复体

图 10　调改和修整

图 11　最后抛光

图 12　修复完成时殆面观

图 13　修复后 9 个月

图 14　修复后 30 个月

体 – 修复体界面的磨损。

3　讨论

不少作者推荐当牙体缺损量大于健康组织且固位成为主要问题时，可使用附加的固位方式，如自攻型固位钉、凹槽和水平及垂直固位沟，其目的是为了保证修复体的固位和稳定性。与仅使用粘结修复体相比，使用自酸蚀粘结技术和附加的机械固位可提高复合树脂修复体的固位并且最大程度地降低微渗漏。自攻型固位钉运用更广泛，是由于他们不需要水门汀粘结，且比其他固位钉提供更好的固位力。插入自攻型固位钉后，牙本质内可能产生张力和裂纹，也可能出现穿髓和侧穿。临床上，如果患者提出牙本质敏感或术后不适时，就应考虑可能发生以上情况。在 Segovio 等的研究中，作者发现植入牙本质钉的方式与牙本质裂纹出现之间不存在相关性。其他因素（如钉道预备和插入固位钉时产热，牙本质的机械性能和钉道预备的力度）可能是造成牙本质裂纹的原因之一。尽管存在这些局限性，如本病例报道的一样，有关临床步骤如：固位钉远离釉牙骨质界、定位钉道、固位钉插入等，自攻型牙本质钉的使用是成功的。

直接修复材料、银汞合金和复合树脂覆盖牙尖，可以弥补牙齿的抗力形。McDaniel 等报道了 1 项研究结果，牙折是银汞合金覆盖牙尖失败的主要原因。他们认为失败的主要原因是过于保守的牙体预备，因此建议当充填大面积银汞合金时，应将薄弱牙尖替换为充填材料，否则，失败可能发生，导致无法修复。可以推断，适当的机械预备洞型可以达到更长的使用寿命。

Santos 等发现修复两年后，嵌体和高嵌体具有很好的临床效果。尽管间接修复体被认为是牙尖替代的理想治疗，但在特定的临床条件下如高嵌体或冠修复不可行或需延迟时，复合树脂直接充填修复也是可行的。

目前研究报道在超过 3 年随访评价中，复合树脂直接充填和间接充填在远期临床效果上没有明显的差异。本病例报道中，附加的固位和纳米混合型复合树脂运用，且准确的窝洞预备，两年随访结果是令人满意的，从低磨耗、无临床微渗漏和牙体保存等多个方面看来，修复体也表现出令人满意的结果。除了保存健康的牙体组织外，这种治疗的另一优点是一次就诊就可以完成大面积树脂充填，可作为一种可行的治疗方法。

尽管粘结系统的运用使得保存的牙体组织达到了机械固位，但是咬合力始终作用在修复体上。当在设计治疗方案时，特别是固位差的大面积缺损，必须考虑下颌运动和殆力作用，推荐使用附加固位以最大程度减少银汞合金和复合树脂修复体的边缘微渗漏，也可以用于后牙大面积缺损的修复。

4　结论

在两年的随访中，使用牙本质钉联合纳米混合复合树脂修复是成功的，显示了后牙区修复体的特点和耐用性。