CSED优秀美学病例展评全国十强

骨组织增量及软组织成形在侧切牙缺失修复病例中的应用

彭梦东　马　霄　周　毅　梁珊珊　王贻宁

摘　要

一名年轻女性 6 年前因双侧侧切牙缺失于外院行烤瓷桥修复，4 周前，因上前牙根尖周炎于我院牙体牙髓科就诊拆除 13–23 修复体佩戴暂时冠，1 周前根管治疗结束，现要求固定义齿修复 13–23。患者自觉上前牙过矮胖，希望得到更美观的牙齿。结合患者术前检查，与患者沟通考虑采用以美学功能性修复为导向的修复，牙周等多学科联合治疗方案。制取研究模型进行美学设计，在行 13–23 牙冠延长手术的同期于 12，22 缺牙区植入骨粉骨膜，改善缺牙区软组织凹陷，手术 3 个月后缺牙区软组织卵圆窝成形，形成 12，22 自然的穿龈轮廓。戴入卵圆窝桥体暂时冠 1 月，3 月，6 月，9 月重衬暂时修复体，调整卵圆形形态，协调牙龈形态，直至牙龈质地坚韧，完全角化，制取硅橡胶印模，制作两个三单位的全瓷固定桥。最终修复效果较术前改善明显。

在临床上，我们常会碰到这类牙列缺损而导致的软组织和骨组织塌陷或平坦，龈缘线的根向退缩和牙间乳头的缺失不可避免带来美学和功能影响，部分患者不愿意接受种植治疗，选择传统修复，即固定修复，这是该病例讲述的重点。

1　材料与方法

1.1　病例简介

24 岁的女性患者，曾于外院行烤瓷修复，因疼痛拆除修复体后佩戴暂时冠，现已完成根管治疗，要求重新修复上前牙。患者美观要求高。患者口内情况可见 13–23 暂时冠修复，牙列不齐，咬合稳定。拆除修复体后，12，22 缺失，缺牙区软组织凹陷。X 线检查可见 12，22 缺牙区牙槽骨吸收，12，11 根尖区明显骨缺损以及 13，11，21，23 根管充填完善，冠根比例正常。具体针对患者前牙进行美学分析，其中，患者的牙齿的轴向，位置和形态以及龈缘顶点连线，切缘曲线均不协调。患者的前牙的宽长比例偏大。

作者单位　武汉大学口腔医院修复科
湖北省武汉市洪山区珞瑜路 237 号　430079

1.2 诊断

（1）13、11、21、23 牙体缺损

（2）12、22 缺失

（3）牙龈炎

1.3 治疗方案分析

结合上述所有分析，患者存在以下问题，针对不同的问题提出相应的解决方法，我们跟患者共同商量，做出决定。

（1）牙龈炎——牙周基础治疗

（2）牙列不齐——正畸治疗

（3）牙列缺损——直接固定桥修复；缺牙区骨增量后固定桥修复；以及骨增量后视情况行种植修复。

（4）龈缘曲线／前牙宽长比例不协调——直接修复；正畸治疗改善牙龈曲线后修复；以及牙冠延长术后修复。

患者因经济条件和时间拒绝正畸和种植治疗，最终要求行牙冠延长术同期缺牙区骨增量后固定桥修复。告知患者基本流程，患者知情同意。

1.4 治疗过程

（1）制取研究模型并进行美学分析和前牙微笑美学设计：制取上下颌全口研究模型并拍术前口外口内照片。术前口外正侧面微笑照显示，患者为中位笑线。术前口内照片和研究模型显示 13、11、21、22 宽长比分别为 75%、99%、102%、71.3%，12 与 22 缺牙区牙龈高度不对称。根据患者发“f、v”音、笑线以及参考现有暂时修复体的切缘，设计合适的 11、21 切缘高度；根据 DSD 比例尺及 mock-up 在患者口内试戴情况，制定修复方案，在保留中切牙切缘位置不变的情况下，13-23 需去除约 2mm 的牙龈组织。

（2）全口牙周洁治：牙周手术前常规行全口龈上洁治。控制菌斑。

（3）13-23 冠延长手术同期 12、22 区植入骨粉骨膜：告知患者术中注意事项及术后可能出现的并发症，患者知情并于手术同意书上签字。术前用漱口水含漱，并用 0.5% 碘伏消毒手术区域，然后局部浸润麻醉。术前利用诊断蜡型制作手术透明导板，口内按手术导板做内斜切口切除牙龈，将 13-21 牙体预备齐龈。13-23 区域翻全厚瓣，用金刚砂车针去除牙槽骨，使牙槽骨离设计的最终牙龈缘 3-4mm，对缺牙区进行骚刮，去除 12 缺牙区炎性肉芽组织，于 12 缺牙区植入近似不可吸收的 Bio-Oss® 骨粉，小牛骨，以保证轮廓的长期性，植入骨膜，固定骨膜。对于 22 缺牙区，制备滋养孔增加成骨细胞进入骨增量区域的通道，再植入骨粉骨膜，固定骨膜。粘接暂时修复体，缝合，术后两周拆线。

（4）3 个月后卵圆窝成形 12、22 缺牙区牙龈弧度：牙冠延长术后 3 个月复诊，牙龈愈合良好且角化完成，对 13、11、21、23 行牙体初预备，肩台齐龈，用高速手机在 12,22 缺牙区设计卵圆形桥体形态，即刻用流动性树脂制作暂时性修复体，精确抛光修复体边缘。通过卵圆形桥体支撑 12,22 缺牙区软组织，形成 12,22 自然的穿龈轮廓。

（5）软组织成形：戴入卵圆窝桥体暂时修复体后患者 1 月，3 月，6 月，9 月重衬暂时修复体，调整卵圆形形态，协调牙龈形态。

（6）牙体预备及制取硅橡胶印模：暂时修复体戴用 8 个月，直至牙龈粉红，质地坚韧，卵圆窝完全角化。患者美观要求高，觉暂时冠过于“肥大”，因此重新制作第二幅诊断蜡型以及在口内 mock-up，患者满意后以第二幅诊断蜡型制作硅橡胶导板指导最终牙体预备，制取硅橡胶印模，制作最终全瓷修复体。

（7）转移殆平面：使用压舌板记录瞳孔连线与咬合平面的位置关系，标记患者面中线作为最终修复体中线参考。

（8）修复体试戴及粘固：制作 2 个三单位氧化锆全瓷桥。冠边缘密合，邻接良好，患者对最终修复效果满意，调殆。在严格隔湿的情况下，使用 U200 粘接氧化锆全瓷桥，去除多余的粘接剂，抛光。

（9）术后回访：嘱咐患者 3 个月，6 个月定期复查，并进行口腔宣教。

1.5 材料

临时牙树脂，流动树脂，13-11，21-23 两个三单位氧化锆全瓷桥，U200 粘接剂，3M 硅橡胶，排龈线，止血剂，压舌板，Bio-Oss® 骨粉，Bio-Gide® 骨膜，缝线，显微刀片。

2 结果

本治疗通过牙冠延长手术解决前牙宽长比例以及龈缘曲线不协调；通过缺牙区骨增量手术解决缺牙区牙槽嵴吸收凹陷；通过佩戴调改卵圆形暂时冠诱导侧切牙波浪状牙龈缘外形线。遗憾的是 22 缺

图 1–14　术前口内外照片

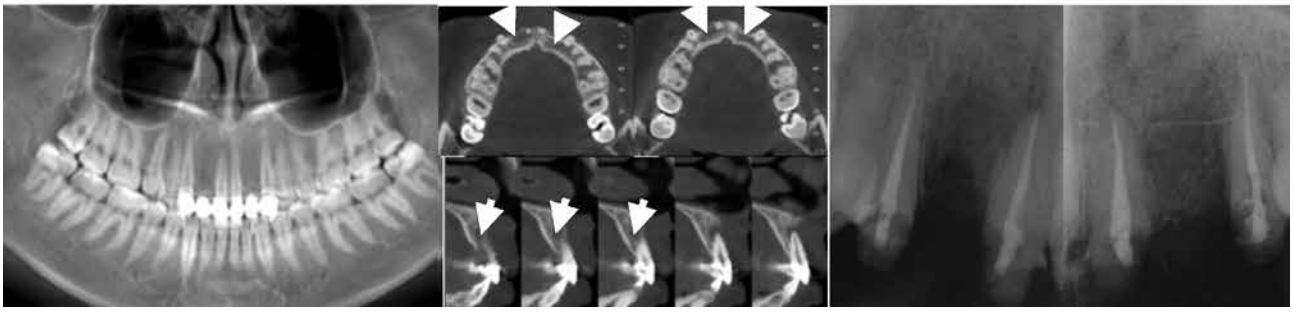

图 15–20　术前 X 线检查

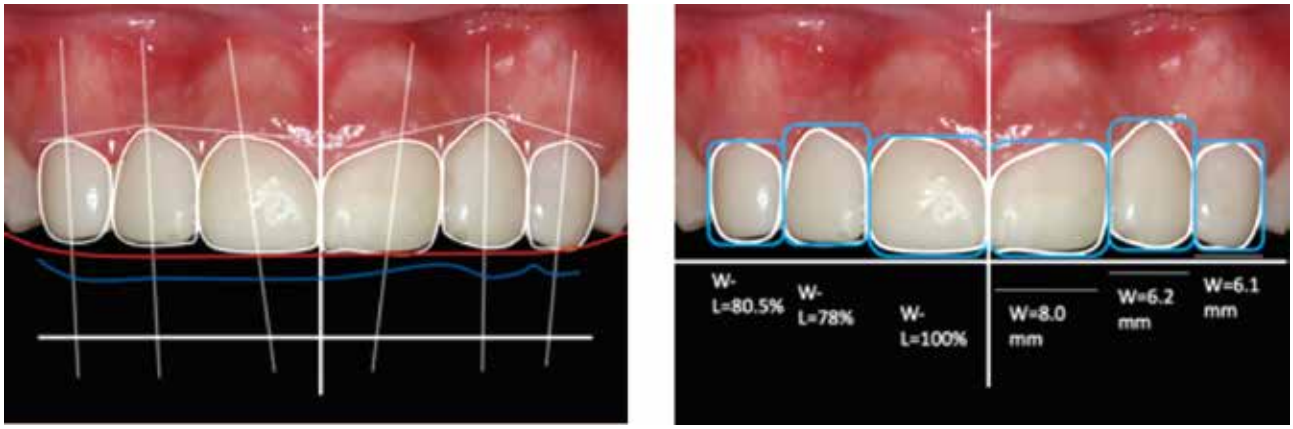

图 21—22　术前前牙美学分析

图 23—28　治疗方案分析示意图

图 29—31　术前美学设计以及诊断蜡型和透明导板制作

图 32—35　术前局麻下测量牙龈缘距离牙槽嵴顶距离

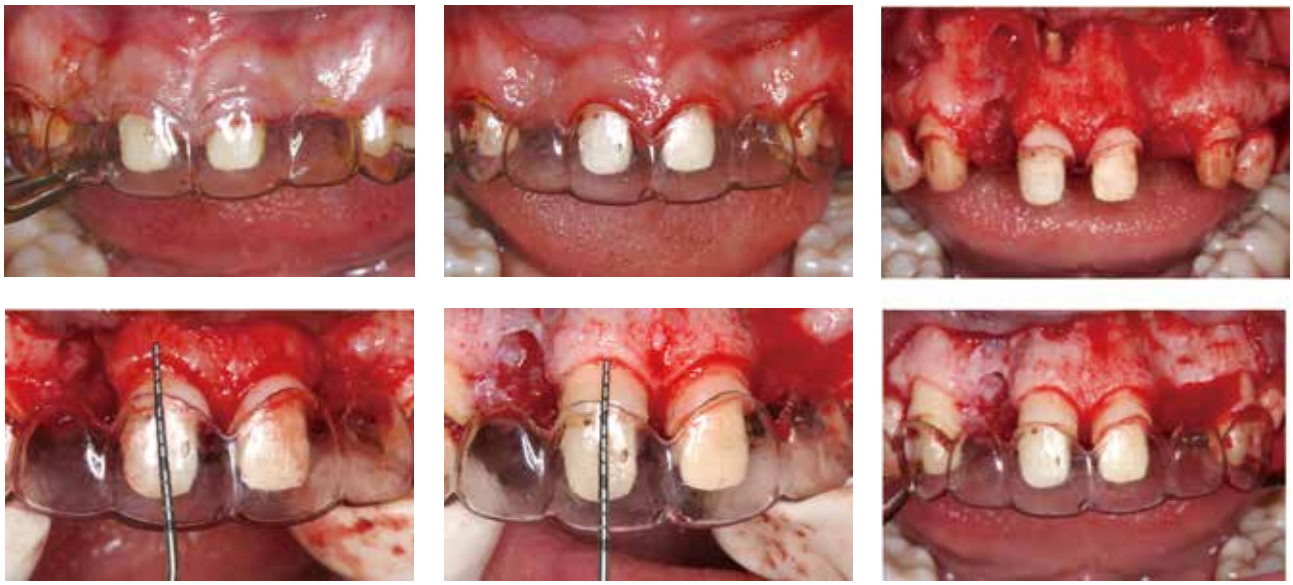

图 36—41　透明导板指导下行牙冠延长术

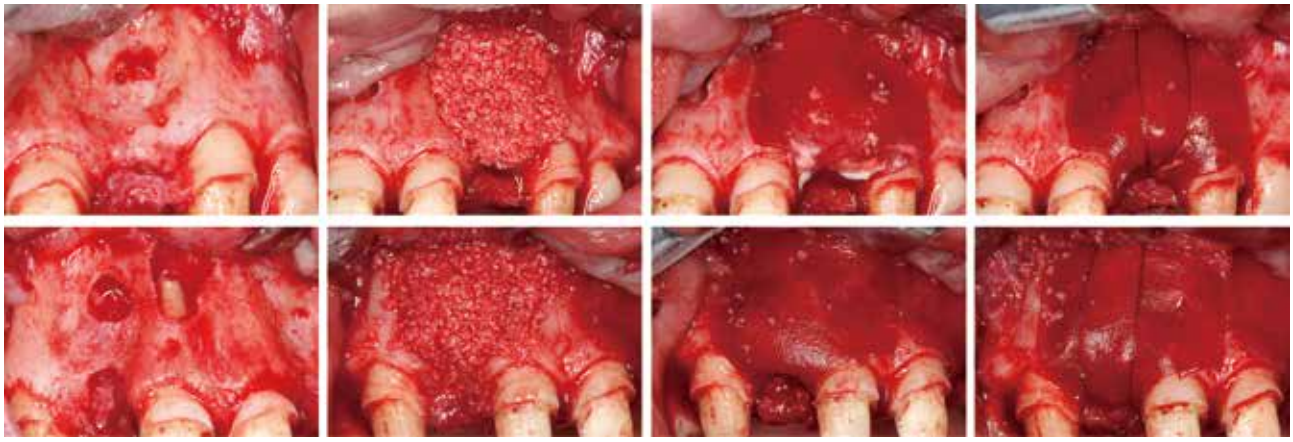

图 42—49　12.22 缺牙区行 GBR 骨增量

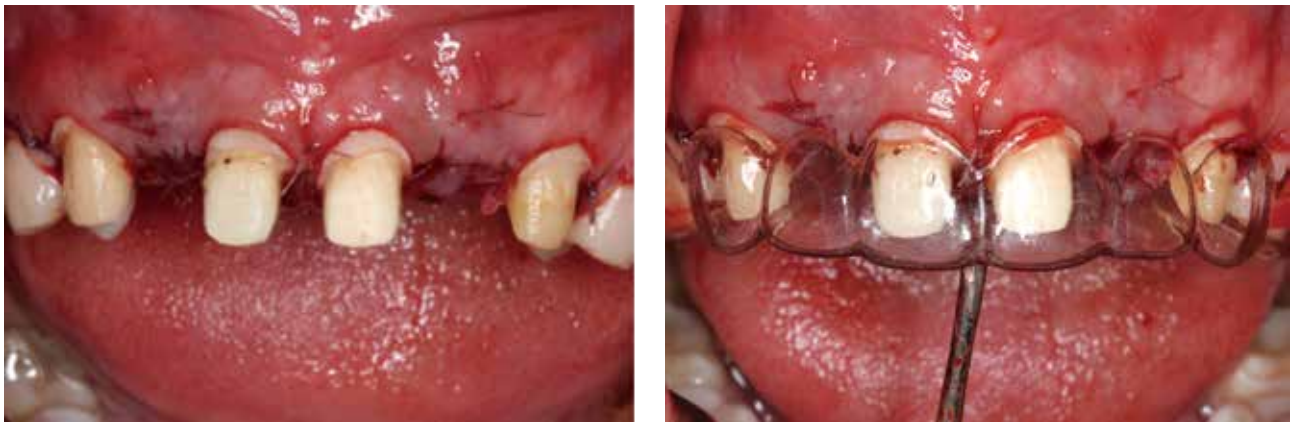

图 42—49　缝合

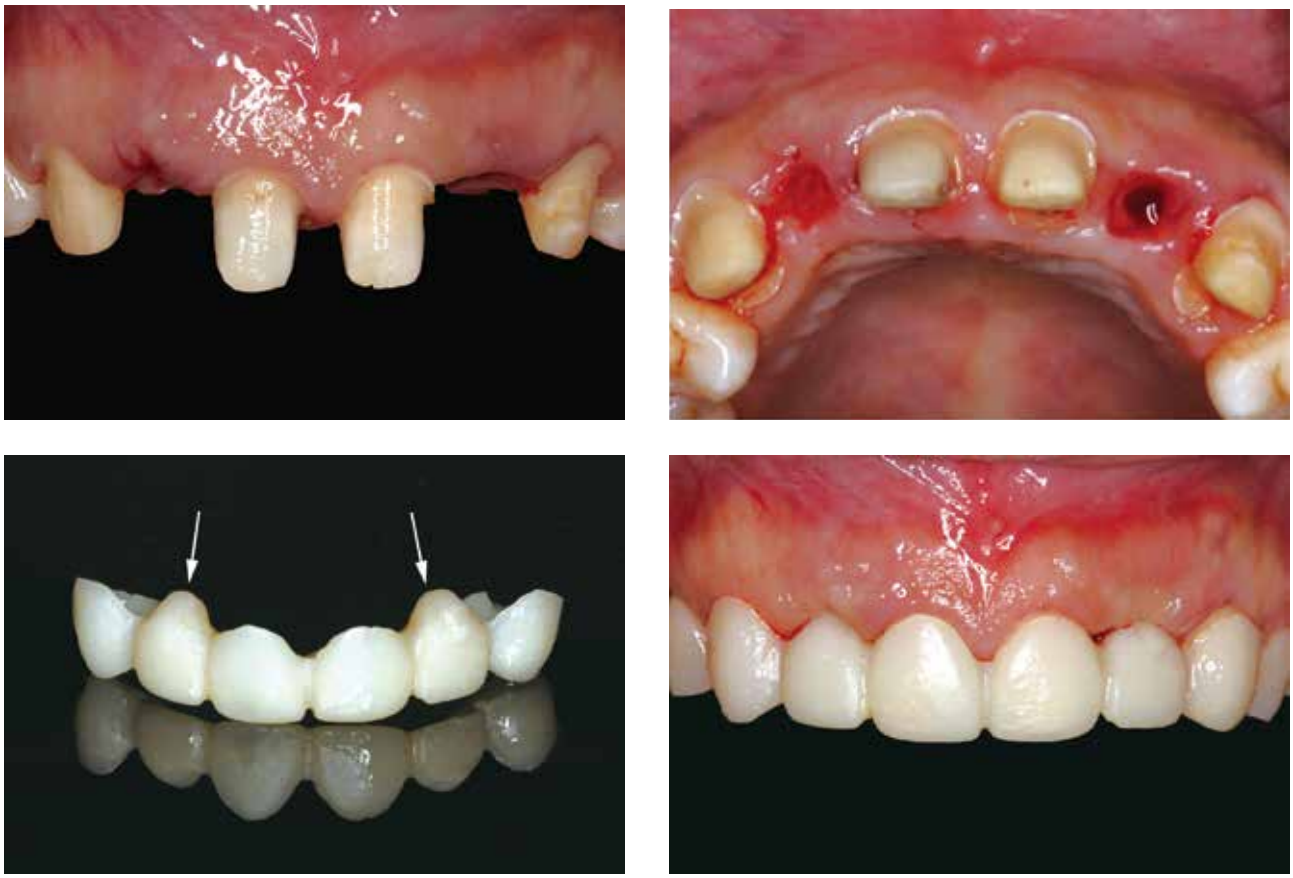

图 50—53　用金刚砂车针休整软组织，戴入暂时修复体

图 54–57　戴入暂时修复体 1 个月，3 个月，6 个月以及 9 个月

图 58–62　患者觉暂时修复体肥大，希望得到更加秀气的牙齿外观

图 63–66　制作第二幅诊断蜡型，强调外形设计，患者满意

图 67–70　硅橡胶导板下进行牙体预备

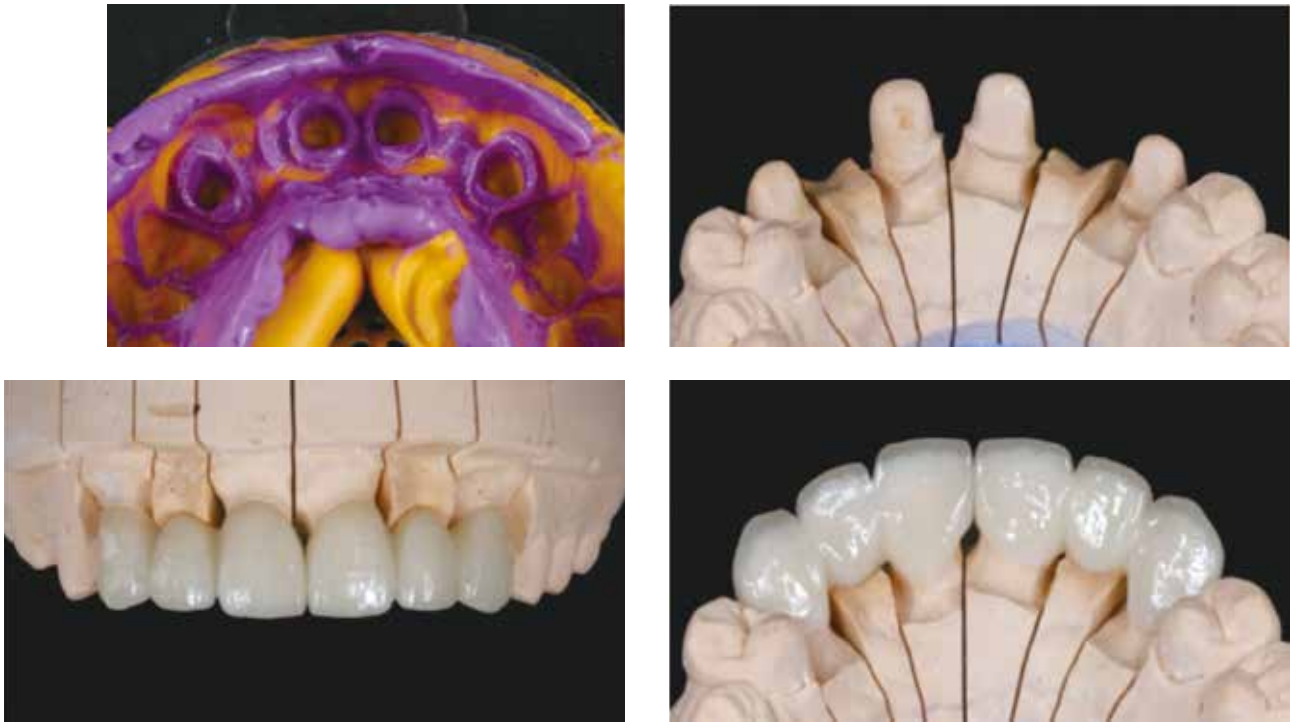

图 71—74　制取印模，制作氧化锆全瓷修复体

图 75–87　最终修复体口内外照片

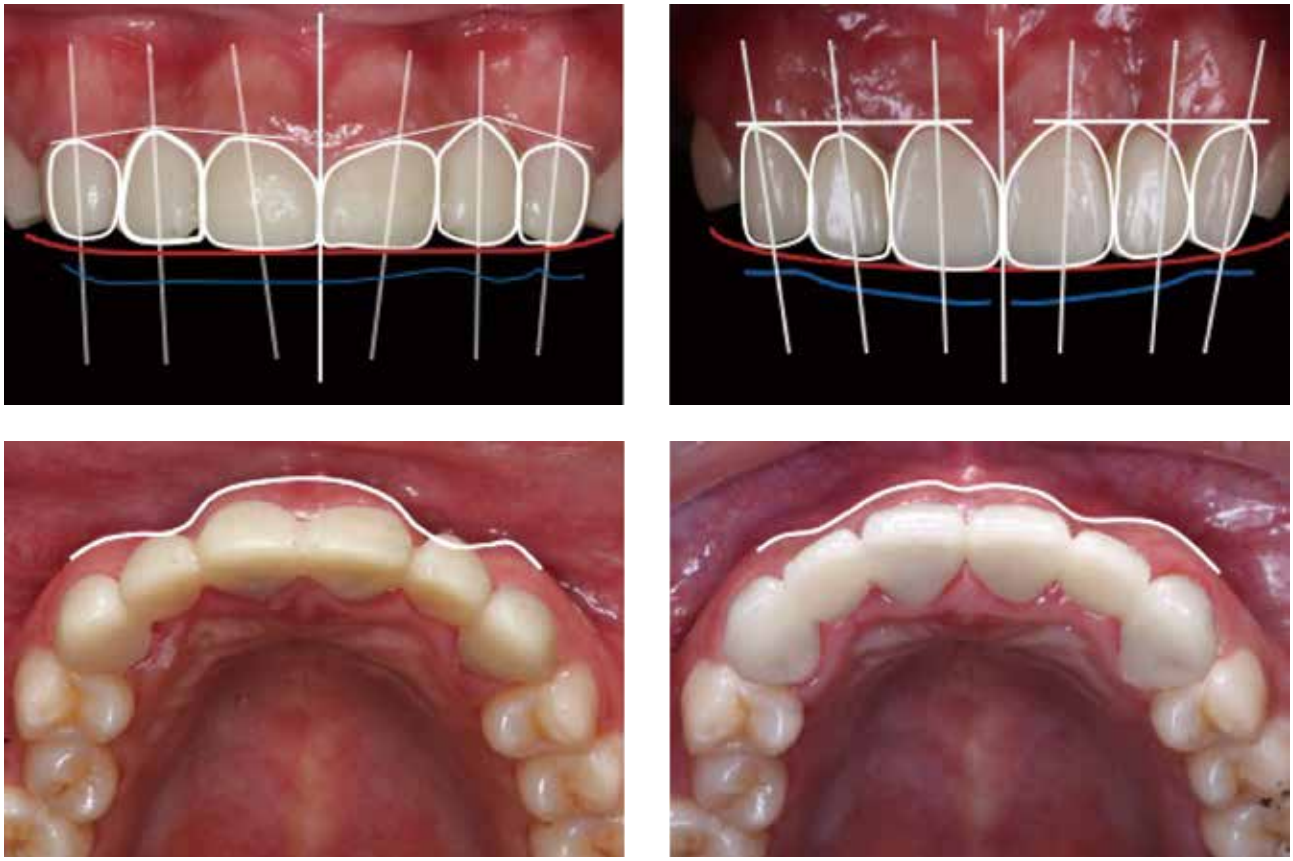



图 88–93　术前术后对比

牙区在前六个月出现了一定程度的骨吸收和凹陷，我们建议患者行第二次软硬组织增量手术，患者拒绝。患者治疗前后对比，唇面观美学分析患者牙齿位置和形态等均改善明显。殆面可见 12，22 缺牙区软组织丰满度改善明显。

3　讨论

本病例患者因侧切牙缺失于外院行烤瓷连冠修复数年，因根尖周炎症于我院就诊，根管治疗后要求重新修复 13–23 牙体缺损与牙列缺损。患者侧切牙缺失区牙槽骨吸收萎缩，跟患者交代病情及修复方式，患者不考虑种植，因患者唇侧肩台位于龈下 2–3mm，舌侧肩台宽 2–3mm，考虑恢复患者美观及生理功能，建议患者行前牙 13–23 美容牙冠延长术的同时行 12、22 缺牙区引导骨组织膜增量术。关于是否冠延长手术是否同期行卵圆窝软组织成形术，目前，对于延期和即刻卵圆窝成型没有绝对的定论，国外学者多以延期为主，对于每个不同患者所适用的情况是不一样的，而根据我们这个患者，主要有以下考虑，首先即刻做的话稳定性不足，我们无法知道植骨后牙龈丰满程度，其次，该患者缺牙区主要是水平向缺损，垂直向骨量较充足，因此选择延期卵圆窝成型也有较好的效果，最后延期的话可减少创口暴露的机会，减少感染，同时增加新骨形成率。

在整个美学修复过程中，明显看到 22 区牙槽骨逐渐萎缩，同时影响 22 区软组织成形，影响最终美学修复效果，而 12 区骨组织及软组织成形效果较为理想，究其原因可能有以下几点，首先是虽然 12 区根尖处明显骨缺损，但是 12 区牙槽嵴顶宽度较 22 区牙槽嵴顶骨宽度多，整个牙槽骨唇侧骨量多余 22 区；其次术前 22 区软组织水平高度高于 12 区，因此 22 区软组织量少于 12 区，GBR 后缝合时 22 区软组织压力大于 12 区；GBR 成功与血供有关，12 区根尖区骨缺损可能有助于血供。

22 区为轮廓外植骨，其植骨成功与维持空间稳定性有很大的作用，在我们本病例中应用的可吸收膜固定有很多不确定因素，有研究表明在缝合时软的可吸收膜空间会发生改变，尤其颈部边缘其宽度可能会损失三分之一左右，颈部骨量是影响最终修复远期效果的主要因素。后期工作中关于这方面会注意改善此类问题，可使用类似“帐篷法”用钛钉支撑膜保证骨粉位置。最终修复前我们曾于患者沟通提出再次植骨方案，患者因时间费用问题拒绝，表示接受此时骨组织和软组织形态。

最终修复效果与患者本身条件和医生的操作相关，在修复治疗中，患者应及时与医生联系，加强沟通，对远期修复效果有良好的作用。

3.1　引导骨再生膜技术在牙槽嵴骨缺损中的应用

牙槽嵴缺损常因外伤、牙周病、先天畸形等牙齿缺失后，由于缺少咀嚼力功能性的刺激，使牙槽骨周围软硬组织发生不同程度的变化，导致牙槽骨

缺损凹陷和牙槽嵴骨高度和宽度均降低，软组织变形凹陷，给远期临床修复带来许多问题，不利用传统活动义齿和固定义齿的修复，更不利于种植体的植入。

引导骨再生膜技术(guided bone regeneration，GBR)已经在口腔应用中使用 40 余年，其原理是根据各类组织细胞迁移速度不同而制造骨组织优势生长的 环境，主要是在骨缺损区域中植入骨的替代品或者自体骨，然后覆盖骨再生引导膜，利用人工膜的物理屏障，阻止软组织中干扰骨形成且迁移速度较快的的成纤维细胞及上皮细胞长入骨缺损区，而允许有潜在生长能力但迁移速度较慢的前体骨细胞优先进入骨缺损区，从而优势生长，实现骨组织再生。

3.2 牙龈乳头高度影响因素

龈乳头是影响前牙美学的重要因素之一，受各种因素的影响。

研究显示，当邻面接触点到底下牙槽嵴顶的距离不大于 5mm 的时候，98% 牙龈乳头存在，当邻面接触点到底下牙槽嵴顶的距离为 6mm 时，有 56% 牙龈乳头存在，当邻面接触点到底下牙槽嵴顶的距离为 7mm 以上时，仅有 27% 牙龈乳头存在。因此建议牙槽嵴顶和接触点之间距离为 4.5mm。牙齿的形态与牙龈乳头的高度也有一定关系，临床上牙冠根据形态一般分为方圆形卵圆形和尖圆形三类。研究显示尖圆形的牙齿比方圆形更容易导致牙龈乳头高度的降低和牙龈乳头的退缩，而且方圆形的牙齿因接触点距离切端较远有利于牙龈乳头恢复，也不容易产生“黑三角”。牙龈乳头的高度跟年龄也有关系，研究结果显示：随着年龄的增长，牙龈乳头高度平均每年降低 0.012mm，因为随着患者年龄的增高口腔上皮会变薄导致牙龈乳头增龄性退缩，相邻两牙齿的接触也从点接触变成面接触。也有研究正畸患者中，显示 20 岁以下的人出现黑三角的概率只有 18%，而 20 岁以上发生黑三角的概率则有 67%。