BITC 病例
大奖赛优胜奖

“根膜技术”在美学区即刻种植即刻修复中的应用 1 例

李　军　王丽萍　方　颖

摘　要

目的：本报道通过 1 例临床病例观察在上颌前牙区通过保留唇侧部分牙根同时行即刻种植即刻修复对维持唇侧骨板及软组织的可靠性和可行性，并探讨该技术在上颌前牙区应用注意事项及影响美学效果的相关因素。**材料与方法：**对患牙近远中向分根，取出腭侧及近远中向的牙根，只保留唇侧部分牙根，在三维方向上进行种植体窝洞的制备，在种植体与唇侧牙根之间放置浓缩生长因子（CGF）+Bio-Oss® 的混合物，同时通过临时基台进行即刻修复、定期随访和影像学检查，观察牙槽骨是否吸收，牙龈乳头的充盈情况，龈缘是否退缩，口腔卫生的维护情况。**结果：**患者在即刻种植术后 5 个月完成永久修复，种植体与骨组织整合良好，牙龈形态色泽均正常，牙龈乳头充盈修复体邻间隙，牙龈龈缘维持在稳定的水平。**结论：**通过选择合适的适应证，对前牙区保留唇侧牙根同期即刻种植即刻修复，能缩短治疗流程，减少患者术后不适，能获得比较稳定的美学效果。

专家点评

周磊教授点评：天然牙缺失后，必然会出现牙槽骨唇侧嵴顶部高度及宽度的退缩，而这种退缩即使是即刻植入种植体也不能阻止。有学者设想牙槽窝唇侧如果保留一点正常的牙体组织，此牙体组织保留了与邻近牙周组织的天然结构——牙骨质、牙周膜等，则有可能避免唇侧骨板的吸收退缩。随后也有一些短期观察成功的病例报道。从理论上说，残留的牙片与唇侧牙周组织有正常的关系，但腭侧与种植体之间的关系能否长期维持尚待进一步的研究证实。虽然近期有研究证实，这种方式植牙后，在残留牙片与种植体间可观察到种植体表面有新骨形成，但此新骨与残留牙片间是否实现了牙本质与骨的结合？尚缺乏可信的证据。该病例提供了 1 例此术式短期的成功案例，更多病例更长时间观察的资料将有利于我们评估此术式的可靠性。

作者单位　广州医科大学附属口腔医院种植科

随着口腔种植技术的不断发展，现阶段的种植修复已经不再仅仅满足于获得良好的骨整合效果，人们更加期望获得良好的美学修复效果。因此前牙美学修复获得越来越多的关注，红白美学常常作为前牙种植美学修复评价的标准。当上颌前牙由于外伤、炎症等原因被拔除后，随着时间的延续，拔牙位点牙槽嵴骨量不足的情况将逐渐加重。如何更好地控制拔牙位点软硬组织的萎缩变化，尽早为患者提供具有良好美学和功能效果的种植义齿，这是上颌前牙美学区域种植面临的主要挑战。

一、材料与方法

1. 病例简介

59岁女性患者，无不良嗜好。上颌前牙松动。患者自诉10年前在外院行烤瓷桩冠修复，近半年觉假牙松动，后未做处置，为求诊治来我科就诊。既往体健，否认系统疾病史，否认药物过敏史及传染病史。检查：口腔卫生良，上颌左侧中切牙烤瓷冠修复，远中颈缘绷瓷，松动度Ⅰ°～Ⅱ°，龈缘有轻微红肿，牙龈角化不佳，上颌左侧中切牙与上颌右侧中切牙龈缘水平线一致，咬合关系正常。CBCT检查，上颌左侧中切牙根管内有高密度影像，根中1/3处有折裂线；上颌左侧中切牙可用骨高度13mm，可用骨宽度7mm，骨密度良。

2. 诊断

上颌左侧中切牙根折。

3. 治疗设计

保留唇侧牙根后即刻种植或即刻种植即刻修复。

4. 治疗程序

（1）第一阶段：种植体植入及即刻修复。患者术前氯己定含漱3min×　3次，常规消毒铺巾，必兰局麻下使用微创牙周膜刀将牙龈及牙周膜分离，拔出折断的烤瓷桩冠，使用高速钨钢车针近远中分根，将腭侧牙根拔除，修整唇侧剩余牙根预留种植体植入的位置，仔细搔刮拔牙窝，清理残余肉芽组织，庆大霉素+甲硝唑冲洗拔牙窝。球钻定位，在拔牙窝的腭侧壁通过将来修复体舌隆突的位点上定位，先锋钻及扩孔钻逐级扩孔，植入种植体（Zimmer®，TSV，Bone Level 3.7mm×13mm），植入扭矩35N·cm，并在种植体与唇侧牙根之间的间隙内填入Bio-Oss®与CGF的混合物，安放临时基台，使用3Shape口内扫描制作临时修复体，调殆抛光。

（2）第二阶段：过渡义齿修复。在术后第3～5个月期间，根据牙龈形态及充盈程度，使用树脂调整穿龈轮廓，使之与邻牙协调，种植体支持暂冠塑形5个月后牙龈塑形完成，牙龈形态良好，色泽健康，龈缘外形与邻牙接近一致。

（3）第三阶段：最终修复。①个性化印模：口外采用GC自凝塑料复制种植体支持式暂冠穿龈部分形态，制作个性化取模柱，通过个性化的印模技术准确地转移种植体位置关系以及口内牙龈的穿龈形态到工作模型上。②口外预粘接：本病例中由于厂家没有螺丝固位的基台，因而采用的是粘接固位。为避免粘接剂的残留，我们使用3D打印技术将最终基台的形态另外打印一个复制品，同时在口外预粘接，将多余的粘接剂排出，从而最终粘接，咬合调整，抛光。

（4）第四阶段：术后随访。患者最终戴牙后6个月及9个月复查，种植牙周软组织与邻牙健康，种植牙冠近远中龈乳头充盈，唇侧龈缘高度稳定并与邻牙协调一致，美学效果好。影响片显示种植体骨整合良好，骨水平维持在稳定状态，无明显吸收。

二、结果

上颌左侧中切牙即刻种植即刻修复后，无明显的炎症反应，牙龈维持在一个稳定的水平，并且角化程度较术前有明显的改善，戴入永久冠牙龈轮廓和形态得到较好的维持，龈缘无明显退缩，龈乳头获得较好的充盈，种植体无松动，影像片显示骨整合良好，周围骨维持在一个比较稳定的水平。

图 1　口内正面像

图 2　口内殆面像

图 3　术前 CBCT 矢状像

图 4　牙周膜刀分离牙龈及牙周膜

图 5　钨钢车针进行近远中分根

图 6　近远中分根后的殆面像

图 7　将腭侧部分根取出

图 8　植入 Zimmer® 骨水平种植体

图 9　种植体在冠根向位置位于龈下 3mm

图 10　种植体与唇侧牙根之间约有 1mm 的间隙

图 11　将 Bio-Oss® 骨粉与 CGF 混合

图 12　将两者混合物填入间隙内

图 13　填入混合物后的殆面像

图 14　将 CGF 膜固定在牙颈部位置的拔牙窝内

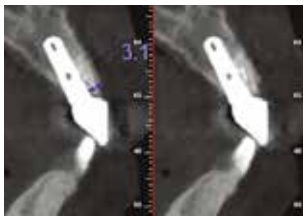
图 15　术后 CBCT 矢状像

图 16　戴入临时基台后唇侧像

图 17　戴入临时基台后殆面像

图 18　在软件上设计牙齿形态

图 19　戴入临时冠后口内像

图 20　腭侧面

图 21　调整咬合使其与对颌牙脱离接触

图 22　种植手术 3 个月后，调改临时义齿

图 23　采用“Chu”美学比例尺确定牙冠长宽比

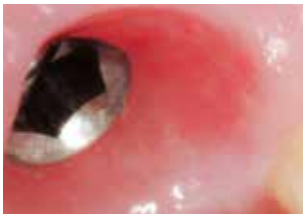

图 24　健康的牙龈过渡带

图 25　牙龈塑形完成

图 26　个性化印模柱在口内就位情况

图 27　钛基底的氧化锆全瓷基台唇面像

图 28　殆面像

图 29　侧面观显示较丰满的穿龈轮廓

图 30　在 CAD 软件上设计的基台替代体

图 31　3D 打印出来的个性化预粘接基台

图 32　在正式粘接之前将多余的粘接剂排出来

图 33　牙冠内剩余薄层的粘接剂

图 34　最终修复体在口内粘接后唇侧像

图 35　正面微笑像

图 36　6 个月后复诊口内正面像

图 37　口内咬合右侧像

图 38　口内咬合正面像

图 39　口内咬合左侧像

图 40　术前根尖片

图 41　术后 3 个月根尖片

图 42　术后 6 个月根尖片

图 43　术后 9 个月根尖片

图 44　术后 15 个月后根尖片

三、讨论

许多文献已经表明当牙齿拔除后牙槽骨的轮廓都会发生改建，并且唇侧的牙槽骨吸收会比舌侧吸收的更加明显。尤其是在前牙美学区，拔牙后软硬组织的退缩势必会影响种植的最佳位置以及种植修复的最终美学效果。为了克服拔牙带来的不良影响，大家进行了不同的尝试，比如即刻种植，在拔牙窝内应用骨移植材料、屏障膜等。然而完全保持牙槽骨或者说使拔牙窝完全再生并没有相关文献报道。Markus 等在 2010 年进行了一项动物实验，他们通过保留唇侧的牙根同期进行种植，3 个月后通过组织学研究表明，种植体与唇侧牙根的牙本质之间也形成了一些新的牙骨质同时获得了骨整合，并且颊侧骨板也得到很好的保存。Joseph 以及 Fabrice 在随后的临床研究里，通过保留近远中牙根同时即刻种植为了避免拔牙后因龈乳头退缩，最后发现在观察的短期时间内，种植位点的龈乳头、颊侧龈缘水平以及牙槽间隔的骨水平均未发生改变。Konstantinos 等在 2014 年通过对 46 个患者在唇侧保留牙根同期种植，通过临床以及放射线检查来评估结果，最长追踪回访时间为 5 年，并将这个技术称为“根膜技术”（root membrane technique），结果发现 5 年的成功率为 97%，种植体周围软硬组织保持良好。在这个病例中我们也采用了保留唇侧牙根的“根膜技术”，同期进行即刻

种植即刻修复，维持软组织轮廓，也使用浓缩生长因子（CGF）用来增加软组织的愈合，以便实现软组织的早期封闭及促进牙龈的角化。浓缩生长因子（CGF）作为最新一代自体浓缩生长因子由 Sacco 首先研发，CGF 由静脉血从 2400 ～ 2700r/min 下分离制备，其制备过程中无须添加任何化学或过敏性添加剂，因此具有优异的生物相容性。CGF 作用的发挥有赖于其高浓度的各类生长因子及纤维蛋白原所形成的纤维网状支架，制备 CGF 过程中特殊的变速离心使得血小板被激活，其中的血小板 α 颗粒释放出各种生长因子，主要包括血小板衍生生长因子、转移生长因子－β、类胰岛素生长因子、血管内皮生长因子、表皮生长因子以及成纤维细胞生长因子、骨形成蛋白等，它们能促进细胞增殖、基质合成和血管生成；而 CGF 纤维网状支架又能为生长因子所诱导生成的新生组织提供空间。综上所述，在该病例中，通过保留唇侧牙根，保留了牙槽窝唇侧部分牙周膜组织，保证牙槽窝唇侧牙槽骨的稳定，术后 14 个月临床及影响片结果表明，运用该技术后种植体周围软硬组织保持良好，稳定。但是该方法技术敏感性很高，在适应证的选择、唇侧牙根的处理、种植三维位置的保持都有较严格的要求，另外也需要长期的、大样本量的临床研究进一步证实其有效性及可靠性。。

参考文献

[1] Araujo M, Sukekava F,Wennstrom J&Lindhe J.Ridge alterations following implant placement in fresh extraction socket: an experimental study in the dog. Journal of Clinical Periodontology, 2005, 32: 645-652.

[2] Fickl S, Zuhr O,Wachtel H, Stappert C et al. Dimensional changes of the alveolar ridge contour after different socket preservation techniques. Journal of Clinical Periodontology, 2008b, 35: 905-913.

[3] Botticelli D, Berglundh T&Lindhe. Hard tissue alteration following immediate implant placement in extraction sites. Clinical Periodontology, 2004, 31: 820-828.

[4] Araujo M, Linder E,Wennstrom J&Lindhe J. The influence of Bio-Oss collagen on healing of an extraction socket: an experimental study in the dog. Internation Journal of Periodontics&Restorative Dentistry, 2008, 28: 123-135.

[5] Lekovic V, Kenney E, Weinlaender M, et al. A bone regenerative approach to alveolar bone in extraction sockets using bioabsorbable membranes. Journal of Periodontology, 1997, 69: 1044-1049.

[6] Markus B, Hurzeler. The socket-shield technique: a proof-of –principle report. Journal of Clinical Periodontolgoy, 2010, 37(9):855-862.

[7] Joseph Y.K. Kan, Kitichai Rungcharassaeng. Proximal Socket Shield for Interimplant Papilla Preservation in the Esthetic Zone. The International Journal of Periodontics&Restorative Dentistry, 2013, 33: 24-31.

[8] Fabrice C, Daniel E. Papilla preservation between two implants: a modified socket-shield technique to maintain the scalloped anatomy? A case report. Quintessence Int, 2014, 45(1):23-30.

[9] Konstantinos D, Siormpas, Mitsias, et al. Immediate implant placement in the esthetic zone utilizing the “Root-Membrane” technique: clinical resuts up to 5 years postloading. INT J ORAL MAXILLOFAC IMPLANT, 2014, 29:1397-1405.

[10] Esposito M, Maghaireh H, Grusovin MG, et al. Soft tissue management for dental implants: what are the most effective techniques? A Cochrane systematic review, 2012, 5 (3) : 21-38.

[11] Yu B,Wang Z. Effect of concentrated growth factors on beagle periodontal ligament stem cells in vitro. Mol Med Rep, 2014, 9(1): 235-242.

[12] Sohn DS, Moon JW, LeeWH, et al.Comparison of new bone formation in the maxillary sinus with and without bone grafts: Immunochemical rabbit study. Int J Oral Maxillofac Implants, 2011, 26(5):1033-1042.