译文

单颗上颌前牙即刻种植并临时修复术后龈缘改变：47 例患者为期 5 年的回顾性研究

Gingival Margin Changes in Maxillary Anterior Sites after Single Immediate Implant Placement and Provisionalization: A 5-Year Retrospective Study of 47 Patients

Scott B. Ross, Gregory A. Pette, William B. Parker, Patrick Hardigan

原载 The International Journal of Oral and Maxillofacial Implants, 2014, 29(1): 127-134.（英文）

吴珺蓉 译 刘 琦 审

摘 要

目的：评价个性化解剖式临时基台完成前牙美学区即刻种植并临时修复术后 5 年龈缘改变的情况。**材料和方法**：本研究选取 2006 年 2 ～ 8 月期间完成的单颗上颌前牙即刻种植并临时修复病例为对象进行临床随访及回顾性分析。术后 3 个月、1 年和 5 年复诊时拍摄临床口内照片，以毫米（mm）为单位记录龈缘改变。**结果**：共有 47 例患者接受了单颗牙种植术（19 例中切牙，28 例侧切牙），并随访 5 年。本研究的种植体及修复体存留率达到 100%。龈缘改变（退缩）平均值分别为：戴入永久修复体时 0.17mm；术后 3 个月时 0.27mm；术后 1 年为 0.30mm；而术后 5 年也为 0.30mm。5 年后，47 个种植体牙冠中有 24 个并未出现明显的龈缘退缩。所有中切牙位点均植入直径 4.3mm 的种植体，5 年间牙长轴方向改变平均值为 0.03mm。侧切牙位点（n =28）植入直径为 3.5mm（n =20），或 4.3mm（n =8）的种植体。侧切牙位点直径 3.5mm 种植体 5 年龈缘高度改变平均值为 0.08mm；而直径 4.3mm 种植体 5 年牙长轴方向改变平均值为 0.82mm。**结论**：本研究显示种植体直径、牙龈生物型、种植术式和（或）是失牙原因都会影响到 5 年后的龈缘退缩量。术后前 3 个月，即种植体植入并行临时修复到永久修复体戴入期间，龈缘退缩最为明显。个性化解剖式临时基台的应用能够减小种植术后龈缘退缩的量及发生频率。

关键词 口腔种植体；美学；牙龈生物型；牙龈退缩；即刻种植；即刻负重；即刻临时修复

译者单位 南方医科大学口腔医学院
广州市广州大道北 1838 号 510515

1 引言

大量研究报道已经证明，即刻种植（IIP）和即刻临时修复技术有很高的成功率。在美学区域应用即刻种植并即刻临时修复技术（IIPP）可以起到维持甚至改善牙龈外形的作用。已有报道展示了在美学区域的新鲜拔牙位点运用IIPP术得以维持牙龈轮廓外形并形成理想软组织形态结构的成功案例。然而，近期更多研究指出，随着时间的推移，有许多的位点确有牙龈边缘退缩的现象出现。

与种植修复后牙龈退缩风险相关的主要因素有5个：①种植体平台颊腭向的位置；②种植体上方颊侧骨壁的保存及水平方向骨缺损大小（HDD）；③原有牙龈生物型；④所用种植术式的不同——无瓣手术或微创手术（即翻开最少软组织的手术方法）；⑤使用植入种植体后间隔一段时间再连接基台的传统方法，或是采用即刻临时基台及临时修复复合体以便形成良好穿龈形态的新技术。形成满意的穿龈形态，就可以在制作永久修复体前获得稳定的周围软组织形态，从而更有利于提高种植修复最终的美学效果。

总的说来，目前的各种证据都充分证明上述5个主要参数是在前牙美学区域使用IIPP技术的基础，以期降低未来牙龈退缩的风险。遵从这些原则，可以显著降低不良牙龈边缘改变（即牙龈退缩）的发生风险。

本研究旨在展示单颗上颌切牙缺失采用IIPP术治疗后的临床随访数据，并评估5年后这些病例的龈缘改变。

2 材料和方法

此项回顾性研究中，患者于2006年2–8月期间在一家私人诊所接受单颗上切牙的IIPP治疗。研究采集了每位患者完整的医疗史及口腔既往病史，并对患者进行了全面综合的临床检查：包括合适的X线影像检查，锥形束断层扫描（CBCT），以及反映口内情况的临床照片（图1a）。同时也记录了患者的牙龈生物类型、拔牙原因及所用外科手术技术（无瓣种植手术或MIS微创手术）等其他参数。其中，规定牙龈厚度小于1.5mm为薄龈型，牙龈厚度大于2mm为厚龈型。

2.1 手术方案

所有患者均预防性使用阿莫西林（术前1h 2g，术后连续7d每日3次，每次500mg）或克林霉素（术前1h 600mg，术后连续7d每日3次，每次150mg）。所有手术操作均在局部麻醉下进行。术前确定患者的牙龈生物类型。拔除患牙时使用牙周膜刀，尽可能将对牙周软组织及牙槽骨的损伤降至最小。患者治疗采用MIS微创手术（为翻开最少软组织以暴露牙槽嵴顶的技术）或无瓣手术，分别记录。如果拔牙窝唇侧牙槽骨顶部缺损不超过3mm，且没有唇侧骨板开裂或其他三面骨壁穿孔，则认为适合进行即刻种植术。

种植位点使用Nobel Biocare种植系统配套钻头在手术导板引导下预备完成。所有种植体植入时均偏向腭侧1～2mm，进入牙槽窝腭侧骨壁内。可为种植体顶部稳定性提供支撑的腭侧骨壁厚度已在术前利用CBCT测量（图1b）。根据临床牙冠预期的理想高度，将种植体平台定位于邻牙的釉牙骨质界顶部3～4mm处，这就为其后制备一个有适宜穿龈形态的种植体基台留下充足的操作空间。选择恰当的种植体长度，使种植体在牙槽骨内从种植窝顶端到种植窝底有足够的骨量，以确保种植体获得良好的初期稳定性。任何植入时扭力小于35Ncm的种植体都不进行即刻临时修复，且不纳入本研究中。凡是种植体与拔牙窝唇侧骨壁间有余留间隙的，均植入异体骨皮质材料（Puros，Zimmer）。

2.2 修复方案

种植体植入后立刻进行个性化解剖式临时基台的制作。使用自固化复合树脂（Systemp，Ivoclar Vivadent）将预成临时基台（Nobel Biocare）按预想的穿龈形态进行加工修饰（图1c）。个性化解剖式基台唇侧外形可以是平的或是低于龈缘的。随后，将临时基台以15Ncm的扭力旋入就位。复合树脂的边缘位于龈上约0.5mm处，使得临时牙冠边缘可与基台边缘直接接触，以确保多余粘结剂不会在龈缘内残留，有利口腔卫生健康（图1d）。依据常规固定局部义齿的原则制作临时修复体，并尽量用最少的不透光临时粘结剂粘固于基台之上（图1e）。调整咬合直至患牙与对颌牙无论在牙尖交错位或是其他任一殆位均无咬合接触。必要时采用5–0号铬肠线缝合创口。

2.3 随访方案

建议患者在术后10～12周内避免使用临时种植修复体。在此期间，种植体可以形成骨结合，软

组织复合体也可生长定形成理想的穿龈形态。

IIPP术后3个月，种植体周围软组织已在个性化解剖式临时基台的引导下形成较好的穿龈形态，永久基台以此形态复制成形。永久基台的材料为钛合金或氧化锆全瓷材料（Nobel Biocare）。永久修复体为金属烤瓷冠或者全瓷冠（图1f）。

在戴入永久修复体时（即IIPP术后第3个月）、永久修复后3个月、1年和5年（图1g）分别对患者牙龈边缘高度的变化进行测量评价。牙龈边缘位置改变随后通过照片记录并加以评估。使用数码单反相机配合105mm微距镜头及闪光灯拍摄标准化照片。所有照片都由同一位临床医师（SR）拍摄，拍摄时按照统一标准：镜头对准特定的种植位点，焦点集中在牙龈边缘，焦点设置为1:1。照片与咬合平面位于同一水平，拍摄时的采用平行于Frankfort平面、与患牙垂直的标准姿势。所有数码图像均以5×7英寸的尺寸打印。以临近中切牙切缘作为固定参考点记录种植牙牙龈边缘的位置。

所有测量工作均由同一位临床医师（SR）完成，并以mm为单位记录结果。根据Smith、Zarb和Garber等早前提出的标准对种植体存留率、稳定性、移动度等参数进行评价。

分别利用4个嵌套式随机效应方差分析（ANOVA）模型寻找“牙齿长度”这一因变量的变化。所有模型都包括如下变量。

（1）时间（临时修复时，永久修复时，永久修复后3个月、1年和5年）。

（2）患者年龄。

（3）患者性别。

4个方差分析模型中主要考虑的固定因素包括如下。

（1）软组织生物类型。

（2）种植体直径（3.5mm与4.3mm）。

（3）种植体宽度。

（4）种植位点（中切牙与侧切牙）。

（5）拔牙原因。

对每个考虑的固定因素进行描述性统计并绘制相关图表。

图1a～g a. 左侧上颌侧切牙拔除前；b. 种植体植入；c. 自固化复合树脂制作个性化解剖式临时种植基台；d. 种植体植入当日即戴入个性化解剖式临时基台；e. 种植手术当日即戴入临时修复体；f. 试戴并粘结永久修复体；g. 永久修复体戴入后5年

3 结果

共有 47 例患者接受了单颗牙即刻种植并即刻临时修复治疗，戴用永久修复体后接受至少 5 年的临床随访。5 年中所有种植体及修复体均保持稳定健康，成功率达到 100%。47 例患者中有 19 例男性，28 例女性，年龄分布在 18 ~ 81 岁，平均年龄 47.4 岁。所有患者均不吸烟。拔牙原因包括牙根吸收、根管治疗失败、牙周疾病、根折或龋病所导致的牙齿无保留价值（图 2）。

所用种植体长度为 13mm 或者 16mm，直径为 4.3mm 或者 3.5mm。19 位患者的种植位点为上颌中切牙，其余 28 例患者则为上颌侧切牙（表 1）。中切牙位点全部采用 4.3mm 直径种植体；而 28 个侧切牙位点中有 20 个采用 3.5mm 直径种植体，8 个采用 4.3mm 直径种植体（表 1）。

永久修复体戴入时、戴入后 3 个月、1 年及 5 年修复体龈缘位置变化（退缩）的平均值分别为 0.16mm、0.27mm、0.30mm 及 0.30mm（表 2 和图 3）。47 个种植体中有 23 个种植体龈缘出现不同程度的退缩，其余 24 个种植体未见龈缘退缩。龈缘退缩主要发生于种植体植入后到永久修复体粘固期间。永久修复体戴入后 3 个月退缩量的变化要明显小于 3 个月后的其他检测时间点，即 1 年和 5 年。永久修复后 1 年到 5 年间，龈缘退缩量无统计学意义。

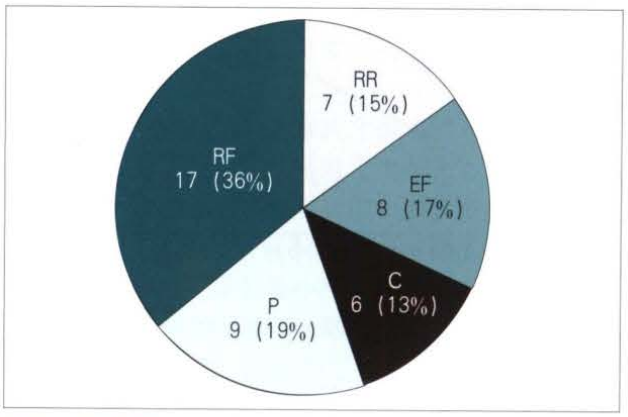

图 2 拔牙原因（n=47）。RR= 根吸收；EF= 根管治疗失败；C= 龋病；P= 牙周疾病；RF= 根折

5 年随访期间，19 个中切牙种植位点中有 13 个未发生龈缘退缩或退缩量少于 0.6mm；有 6 个位点退缩量 > 0.6mm。而在 28 个侧切牙种植位点中，有 21 个发生龈缘退缩，其中 7 个退缩量 ≥ 0.6mm。值得注意的是，20 个使用直径 3.5mm 种植体的侧切牙位点中，仅有 5 个发生退缩，且 5 年平均退缩量仅为 0.08mm。通过双因素方差分析，侧切牙位点使用不同直径的种植体（直径 4.3mm 与直径 3.5mm），其龈缘退缩量存在明显的统计学差异（P<0.05）。因此，龈缘退缩量与种植体平台直径直接相关。

在 47 个种植体位点中，有 36 个位点的软组织在术前诊断中归为厚龈生物型，另外 11 个被归为薄龈生物型。控制年龄及性别条件一定的前提下，厚龈型和薄龈型的龈缘退缩改变有明显的统计学差异（P<0.05）（图 4）。永久修复体戴入时厚龈型与薄龈型的龈缘退缩差异达到 3%（95% 置信区间为 2.5% ~ 5.5%）。

47 个种植体位点中有 30 个位点采用 MIS 微创手术，17 个采用无瓣手术。通过双因素方差分析可知采用 MIS 技术较无瓣手术易造成更为明显的龈缘退缩，其差异有统计学意义（P<0.001）（图 5）。不同的拔牙原因也对实验结果产生显著影响，控制

表 1 植入的种植体尺寸

	中切牙（n=19）	侧切牙（n=28）
种植体长度		
13mm	12	24
16mm	7	4
种植体直径		
4.3mm	19	8
3.5mm	0	20

表 2 种植体牙冠周围龈缘改变

	永久修复时	3 个月	1 年	5 年
中切牙（n=19）	0.20mm	0.31mm	0.35mm	0.35mm
侧切牙，平均值（n=28）	0.22mm	0.27mm	0.29mm	0.29mm
侧切牙，4.3mm 平台（n=8）	0.65mm	0.74mm	0.80mm	0.82mm
侧切牙，3.5mm 平台（n=20）	0.05mm	0.08mm	0.08mm	0.08mm
总平均值（n=47）	0.17mm	0.27mm	0.30mm	0.30mm

种植位点、种植体尺寸、患者年龄和性别等变量条件下，研究发现因牙根吸收拔牙而后种植的龈缘退缩量是最大的（$P<0.05$）（图 6）。

4 讨论

在本研究中，种植体成功率达到 100%（47/47），与既往文献报道结果一致。已有资料证实美学区域新鲜拔牙位点即刻临时修复的种植体存留率与单颗牙即刻种植并延期临时修复的种植体存留率基本相同。在最近的一项研究中，Kan 等报道了美学区域即刻种植并即刻临时修复的病例，4 年随访（范围在 2 ~ 8.2 年）成功率达到 100%。

本研究的 5 年临床随访证实，美学区域种植后的牙龈退缩问题可以通过使用直径较小的种植体加以改善。值得注意的是，龈缘高度的改变主要发生在 IIPP 术后前 3 个月的恢复期内。已有多位学者就即刻种植术后唇侧的龈缘高度变化进行了报道。这些研究评估了多种因素与龈缘退缩的相关性，如种植体平台在颊舌方向的位置，颊侧骨壁的厚度（是否有开裂或穿孔），牙槽骨水平向缺陷大小，牙龈生物类型（厚龈型或薄龈型），无瓣手术或 MIS 微创手术，基台及永久修复体的形态和位置等。

在一项评价即刻种植美学效果的研究中，Evans 和 Chen 报道了采取延期负载治疗方案的病例，在患者恢复咀嚼功能后平均 19 个月的临床随访中牙龈退缩量达到 0.9±0.78mm。牙龈生物型并未对退缩量产生有统计学意义的影响。但当种植体平台偏颊侧位时，术后的龈缘退缩量是偏腭侧位时的 3 倍。

在另一评价 IIPP 美学效果的类似研究中，Kan 等报道的种植体成功率同样达到了 100%，而 4 年临床随访有 34.8% 的位点出现了大于 1.5mm 的龈缘退缩。研究还发现，薄龈型龈缘退缩量（1.50±0.88mm）明显大于厚龈型（0.56±0.46mm）。

另一方面，种植修复后的龈缘退缩改变也遵循一定的时间规律。多数退缩的发生始于术后 1 个月，而退缩量最大的时期是永久修复后的前 3 个月。此

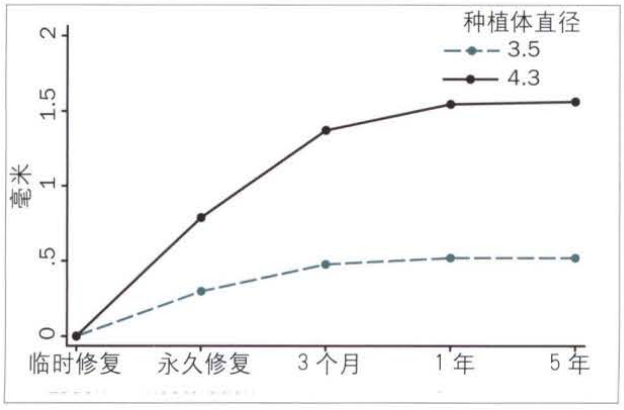

图 3 侧切牙不同种植体直径的龈缘改变

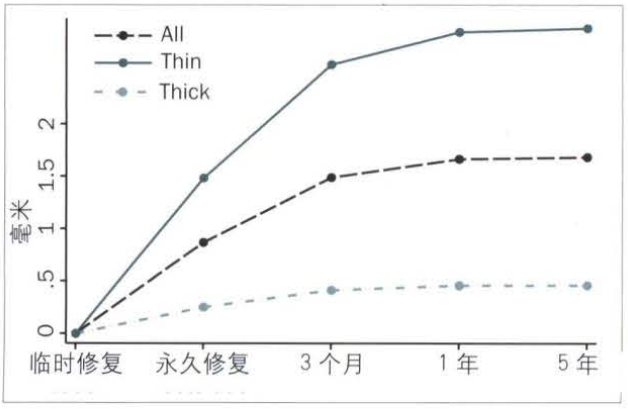

图 4 牙龈生物型对龈缘改变的影响

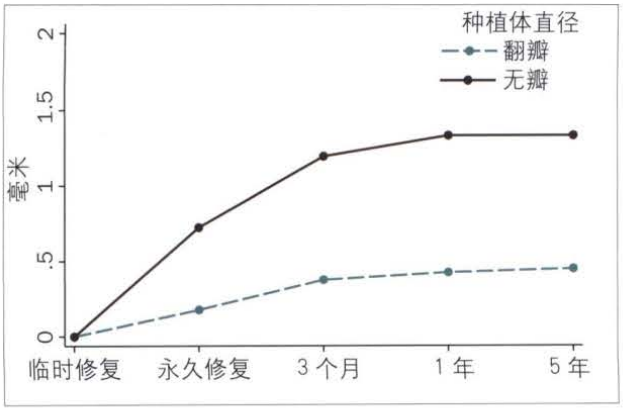

图 5 手术方式对龈缘改变的影响

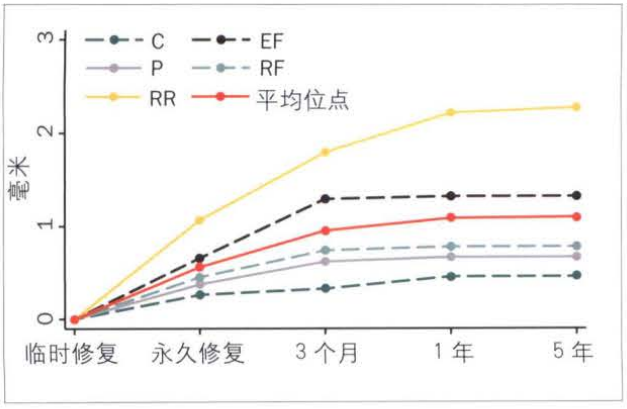

图 6 拔牙原因对龈缘改变的影响

发现与Grunder、Small和Tarnow及Oates等的研究结果是一致的。Chen等还观察到牙龈退缩在永久修复后很短时间内便会出现，并在3年后趋于稳定。De Fouck等和Palattella等则报道在采用IIPP治疗方案的病例中显著的牙龈退缩主要发生于永久修复后的前6个月中。本研究发现，永久修复后持续的牙龈退缩通常与牙龈的生物型为薄龈型及在侧切牙位点使用较大直径种植体相关。

本研究中，凡是条件允许，都尽量使用较细直径的种植体（3.5mm）。但大部分用的还是直径4.3mm的种植体。最有意义的发现就是使用直径3.5mm种植体与龈缘退缩得最少相关。不考虑软组织生物型时，在侧切牙位点使用细直径种植体牙长轴方向平均改变为0.08mm，而使用直径4.3mm种植体其改变 为0.82mm。此发现可以帮助我们更好地解释Evans和Chen的研究结果，即唇颊侧牙槽骨水平方向缺陷较小时，种植体平台偏向拔牙窝颊侧，其退缩量是偏向腭侧时的3倍。Buser等进一步确定了在新鲜拔牙窝偏腭侧1～2mm安放种植体平台的原则。相较于偏向腭侧的种植体，偏向唇侧的种植体更容易出现软组织退缩的问题，退缩程度也更大。最终，不考虑种植位置恰当与否，使用更大直径种植体时其唇面必然会挤占更多颊侧骨壁，导致退缩量的增加。因此，正确的种植位置加上恰当的种植体平台尺寸，对牙龈退缩有至关重要的作用。

在前牙美学区的新鲜拔牙位点行即刻种植并即刻临时修复中，多主张采用无瓣手术。部分学者认为尽可能的缩小手术范围有助于保留更多的支持组织。一些学者建议采用MIS微创手术甚至是无瓣手术以便将退缩量降至最小并获得更好的美学效果。然而在Kan等的研究中，即便采用MIS技术，仍会发生龈缘退缩。在更为近期的研究中，Chen等报道了采用无瓣手术后更为频繁且更为显著的牙龈退缩的发生。有学者提出无瓣手术的不利之处在于，无法通过修正瓣的位置或进行软硬组织的增量术来调整牙龈软组织复合体的位置。因此，要考虑龈缘退缩问题的话，应谨慎考虑采用不翻瓣术式。

对于种植支持式修复体，随着时间增长龈缘高度的潜在变化与牙龈生物型也呈现明显的相关性。Kan等对比了厚龈型和薄龈型与龈缘退缩的相关性，发现牙龈越厚，牙龈软组织复合体随时间推移变化越小，即越稳定。Evans 和Chen也报道了即刻种植后薄龈型位点比厚龈型位点会出现更多退缩。此外，他们还发现薄龈型位点出现退缩量＞1mm的频率大大增加。当种植体偏向颊侧时，薄龈型位点发生牙龈退缩的频率（85.7%）也要＞厚龈型位点（66.7%）。Chen等报道了一组数据：25个薄龈型位点中有6个位点的牙龈退缩量＞10%牙体长度，而在19个厚龈型位点中仅有2个。Chen和Buser得出了类似的结论，与厚龈型相比，薄龈型出现＞1mm退缩量的频率要更高。另有多个研究也认为龈缘退缩量增加与薄龈型相关。在薄龈型更容易发生牙龈退缩，且退缩量更大这一观点上，本研究与早先的报道结论是一致的。然而，当在侧切牙位点使用较大直径（4.3mm vs 3.5mm）种植体时，退缩量更为显著。故本研究更着重强调种植体上部直径，较牙龈生物型而言，是龈缘退缩的关键影响因素。5年随访中，薄龈型位点牙长轴方向变化的均值为0.84mm，而厚龈型的变化均值仅为0.08mm。不考虑牙龈生物型的差别，在所有侧切牙位点中，使用直径3.5mm种植体牙长轴方向变化的均值为0.08mm，而使用直径4.3mm种植体的变化均值为0.82mm。

现有阳性结果的还有一个重要影响因素，即拔牙位点有明显颊侧骨壁丧失的患者并未纳入本研究行IIPP方案治疗。根据Araujo等的报道，颊侧壁的缺失也是造成牙龈退缩的关键因素。

最后，还有一点对减少牙龈退缩起到重要作用：即刻种植并临时修复过程中使用具有合适形态的个性化解剖式基台。Touati等报道，基台穿龈面的形态和边缘会影响穿龈部位的牙龈形态并可导致龈缘退缩。他们特别强调了基台颊侧面的穿龈形态应该呈平台状且低于龈缘，这种轮廓形态可以为牙龈复合体提供良好的支持并促进其更好的生长。由于多数牙龈退缩发生在IIPP术后前3个月，那么等到穿龈形态形成并稳定后再行永久修复就成为了控制牙龈退缩的重中之重。

尽管现在已经有了更为新型的种植体界面，骨整合也更为迅速，但我们仍应重视软组织复合体的生长及稳定情况，以尽量减少长期的牙龈退缩。本研究仅报道了5年内龈缘高度的变化。尽管术后3个月左右龈缘高度已经趋于稳定，但仍需长期监控单颗前牙种植修复后的龈缘退缩问题。值得一提的是，不考虑厚度，本研究纳入的所有拔牙后位点均保留了颊侧骨壁。颊侧骨壁的存在使我们得到更多满意的结果；而对于颊侧骨壁缺失的病例，应视为IIPP术的禁忌证。

一些学者还主张IIPP术中采用永久基台以减少（更换基台时）对附着于基台的软组织的撕裂损伤及可能造成的种植体周围的骨丧失。不过，在充分认识临时修复后龈缘退缩的机制之前就在临时修复阶段选择永久基台是不明智的。要在种植手术中准确选择一个永久基台尚需更深入的研究。

5 结论

通过有限的研究，我们可以推断在单颗牙即刻种植并即刻临时修复术（IIPP）中采用特定的手术方式和修复技术可以最大程度的减少术后随访5年内的牙龈退缩。在某些情况下会有少量的牙龈退缩情况发生，通常发生在IIPP术后初期。5年临床随访评估IIPP方案在美学区域的种植效果，我们得到如下结论。

（1）种植修复后5年种植体总体的存留率和成功率可达到100%。

（2）IIPP方案采用较细直径种植体造成的牙龈退缩少于较粗直径种植体（退缩量分别为0.08mm与0.812mm）。

（3）当术中使用较细直径种植体平台，且种植位置偏向拔牙窝腭侧骨壁时，牙龈生物型并不是牙龈退缩的主要影响因素。

（4）使用可以契合将来牙齿的穿龈形态的个性化解剖式临时种植基台（颊侧边缘低于穿龈部）时，种植初期的龈缘退缩得以减少。

（5）待3个月后牙龈软组织的外形达到稳定后再制取最终的印模和安放永久基台及永久修复体，有助于减少龈缘高度的变化并使5年后牙龈软组织复合体更为稳定。



《下颌吸附性义齿和BPS临床指南》

全口总义齿在口腔修复中有着广泛的临床应用，本书主要内容包括生物功能性修复系统（BPS）的介绍、下颌总义齿吸附机制、临床应用、用BPS制作吸附效果义齿的完美手册、用 BPS 处理疑难病例和BPS的美学增强等，详细介绍了用BPS制作吸附性义齿的4步骤。全书图文并茂、深入浅出，适于临床口腔修复专科医师、口腔全科医师学习、参考。

主译：骆小平（南京市口腔医院）
出版时间：2014年4月　　定价：220元
300页，600多幅图片，精装，彩色印刷



《折裂牙原因、分型及保存》

本书主要内容包括：折裂牙原因，牙齿折裂的分型，折裂牙的保存范围，折裂牙的保存治疗，根裂，与折裂牙保存相关的牙周手术，与劈裂牙保存相关的其他问题等。同时作者还配用大量的图片进行说明，以便于读者的阅读和理解。本书适合具有一定临床经验的口腔专业医生学习、参考使用。

主译：张 华　杨雪瑾（北京口腔医院）
出版时间：2013年12月　　定价：50元
120页，100多幅图片，精装，彩色印刷