译文

联合应用MTA及上皮下结缔组织瓣治疗医源性牙龈退缩的纵向观察

Mineral Trioxide Aggregate and Subepithelial Connective Tissue Graft for Treatment of Latrogenic Gingival Recession: Long-Term Results

Joao Carnio, Rodrigo F. Neiva

原载 Int J Periodontics Restorative Dent, 2014, 34: 71-77.（英文）

李 娟 译 郭 航 审

摘 要

本研究旨在观察联合应用MTA及上皮下结缔组织瓣治疗医源性牙齿穿孔引起的美学缺陷的效果。本研究共治疗了3例患者，并收集了相关的临床及病理学资料。治疗中首先应用MTA封闭牙根穿孔，之后根据标准技术进行结缔组织瓣转移。术后患者牙根完全被结缔组织覆盖，并获得了显著的美观改善。组织学分析发现结缔组织瓣与牙根表面形成紧密的长上皮愈合，这种长上皮组织自穿孔的冠方延伸到MTA的根方。基于临床及组织学观察的有限性，我们可以得出以下结论：联合应用MTA及结缔组织瓣转移可以用于治疗医源性牙齿穿孔引起的牙龈美学缺陷。

1 引言

发生于牙根中上2/3的医源性穿孔能够导致牙龈退缩。牙根穿孔被认为可能引起炎症、牙周纤维的损伤、牙槽骨的吸收及牙周袋的形成或者伴随美学丧失的牙龈退缩。当牙根穿孔导致出现牙龈退缩时，上皮下结缔组织瓣移植(SCTs)联合应用各种修复材料封闭牙根穿孔可用于纠正这种美学缺陷。曾经被用于这一用途的修复材料包括银汞合金、复合树脂、中间型修复材料及玻璃离子水门汀等。然而，仅树脂玻璃离子复合修复材料与周围组织间具备生物相容性，在用于牙龈下时使上皮与结缔组织的结合具备组织学的可能性。MTA最早在20世纪90年代的牙科文献中介绍。之后关于MTA的各个方面均有大量的文献报道。MTA最早被用于根尖

译者单位 瑞泰口腔医院
北京市朝阳区北苑路绿色家园天居园1号楼瑞泰口腔医院
100181

封闭，之后逐渐被用于盖髓、牙髓切断、根尖形成术、开放性根尖孔的根尖封闭、根管充填及修补穿孔。MTA被认为是一种具有生物活性及生物相容性的材料。本研究的目的是长期观察MTA联合应用SCTs治疗美学区域的医源性牙根穿孔引起的牙龈退缩的临床及组织学疗效。

2 病例报告

针对MTA联合应用SCT的疗效，本文对两例患者进行了临床评价（图1～图10），对一例患者进行了组织学评价（图11和图12）。病例1是一位身体健康的36岁女性，无吸烟史，无牙周手术禁忌证。由于牙髓治疗过程中出现了医源性牙根穿孔，患者上颌左侧第一前磨牙出现了牙龈开窗及牙槽骨开裂。颊侧开窗位于釉牙骨质界（CEJ）下方3mm处（图1），包含开窗区在内牙龈保留有大约5mm的角化组织。未发现有明显的邻面牙槽骨吸收。病例2是一位身体健康的48岁女性，无吸烟史，无牙周手术禁忌证。由于制作纤维桩时发生了牙根穿孔，患者上颌左侧中切牙唇侧牙龈发生了6mm深

图1 病例1的术前照片：牙根冠1/3表面的牙龈开窗

图2 受瓣区牙龈经切除并且牙根穿孔用MTA充填（病例1）

图3 利用受瓣区近中的隧道袋将SCT缝合覆盖MTA／牙根穿孔的表面（病例1）

图4 将侧方瓣置于移植瓣表面并缝合（病例1）

的牙龈退缩（图 7）。

如果单纯用修复材料封闭穿孔，两例患者将均存在牙龈美学的丧失。经过与患者商议，决定尝试采用联合 MTA 及 SCT 进行治疗。治疗的目的在于利用 MTA 封闭牙根穿孔同时利用将 STC 置于龈缘与釉牙骨质界水平之间修复牙龈美学。两个位点均存在牙根穿孔引起的复杂软组织缺损。因此手术中需要采用 V 形切口暴露牙根表面同时允许利用 MTA 修复穿孔。同时需要采用侧方转位瓣术覆盖 SCT 并提供充足的血供。

病例 3 患者是一位身体健康的 61 岁男性，无吸烟史，无牙周手术禁忌证。牙龈退缩的发生是由于牙髓治疗过程中出现了牙根穿孔。患者下颌左侧尖牙唇侧发生了 5mm 深的牙龈退缩，邻面无明显牙槽骨吸收。10 多年来，该牙作为局部固定义齿基牙在口内行使功能。该牙的远期治疗方案为拔除并植入种植体以支持下颌覆盖义齿。联合应用 MTA 及 SCT 治疗后 1 年患者同意拔除该患牙，并行组织活检。术前向患者详细介绍了治疗及切取活检可能存在的手术风险。患者签署了知情同意书。对切取活检部位行引导性骨再生术以保证后期种植体植入的顺利进行。切取活检组织包括患牙及周围软组

图 5 病例 1 术后 2 年临床表现：牙龈的厚度及健康程度

图 6 病例 1 术后 2 年临床表现：龈沟深 1mm

图 7 病例 2 的术前临床表现

图 8 病例 2 术后 1 周的临床愈合情况

图9 病例2术后6年：牙根被完全覆盖，角化组织增加，牙龈健康

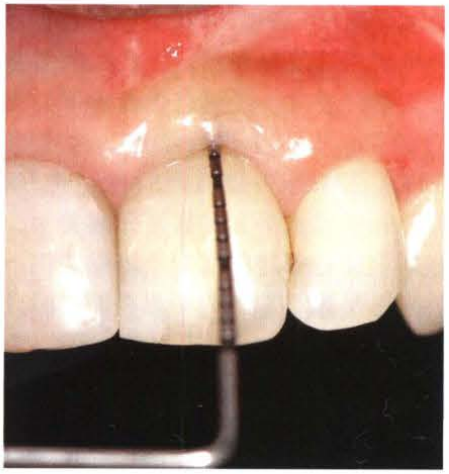

图10 病例2术后6年：龈沟深2mm

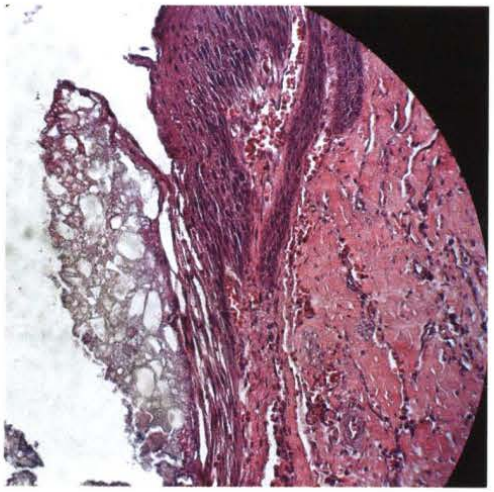

图11 病例3术后1年的组织学表现

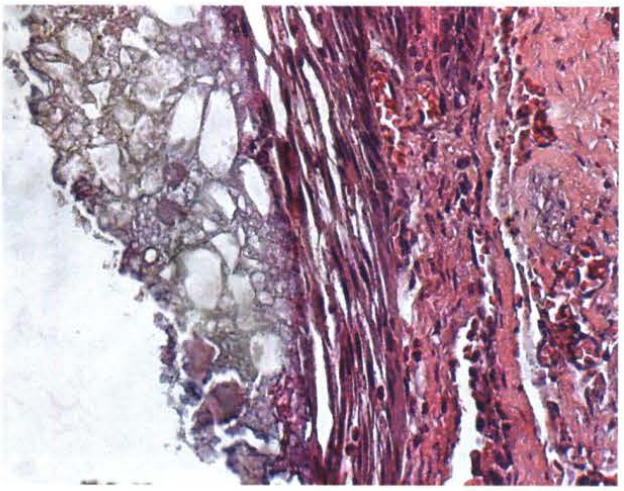

图12 图11中标本中1/3的放大表现

织。组织浸入福尔马林液2周。标本利用（酸）脱矿，石蜡包埋并完成切片，切片颊舌向厚6 μm，相邻切片间隔50 μm。切片进行HE染色观察。术后为患者提供免费修复重建。

2.1 手术技术

所有患者均采用下文介绍的相同的手术技术。局部麻醉下，在受瓣区做两个垂直切口，两切口在根尖方向相交于一点，形成V形（图2）。分别做两个相反方向的斜行切口，一个向外一个向内，以改善侧方转位瓣的可调整性。自受瓣区远中牙龈乳头至相邻的第二颗牙沿釉牙骨质界水平做一水平切口，远中与垂直切口相接，并向根方延伸至牙槽黏膜。为转位瓣倾斜定位于受瓣区提供充足的瓣的可移动性。

利用单一切口技术从上腭获得致密结缔组织，修剪成约10mm长、8mm宽、1.5mm厚的组织。同时，利用Gracey刮治器对牙根表面进行刮治及平整。牙根穿孔成形，修整边缘，制备成具有固位形的洞形。根据产品说明书准备好MTA并置入备好的洞内，棉球干燥，并保持10min。然后利用可吸收线将SCT固定缝合在釉牙骨质界（CEJ）水平（图3）。

侧方转位瓣覆盖移植瓣并在垂直切口的近中沿根冠方向进行单悬吊缝合。垂直切口的远中部分采用骨膜间断缝合。最后，单悬吊缝合调整转移瓣的冠方部分使其位于牙间结缔组织床，并精确调整颊侧瓣位于釉牙骨质界水平（图4和图8）。所有缝合均采用6.0 polyglactin 910缝合线。缝合完成后，

术区轻微压迫3～5min。术区未使用牙周塞制剂。阿莫西林（500mg，每日3次）及布洛芬（600mg，每日4次）口服8d。氯己定（0.12%，每日2次）含漱2周。术后2周禁止机械性口腔卫生清理。术后4周内，每周接受专业口腔卫生维护，以后每3个月进行一次维护，直到观察结束。病例1随访2年，病例2随访6年，病例3随访1年。

3 结果

3.1 临床评价

所有位点均逐渐愈合。表1为临床结果的总结。牙根达到完全覆盖并远期保持（图5～图9）。更重要的是所有位点均发生了显著的临床附着获得（图6～图10）。角化龈宽带也有增加，并收到了患者满意的美学效果。

3.2 组织学评价

低倍镜（图11）及高倍镜（图12）观察均发现切片中MTA与牙根表面紧密接触。长结合上皮形成于穿孔冠方并延伸至MTA根方。未发现结缔组织附着。可以观察到无炎症浸润的致密结缔组织。

4 讨论

SCT已经成功被用于治疗牙龈退缩，并成为治疗牙龈退缩的金标准技术，通过短期观察及长期观察均获得了很高的成功率。然而，SCT早期用于治疗暴露的接近完整的牙根表面。牙根穿孔及经过修复的牙根表面可能干扰SCT覆盖牙根表面的过程的成功，导致进而转移瓣在此处的再附着可能失败。因此近颈部的牙根穿孔治疗难度较大且预后不能确定。近颈部的牙根穿孔一般不会引起牙齿缺失，但是会导致美学问题，因此一般建议治疗。可以考虑采用牙根修复材料联合应用牙周修复手术治疗并修复这种美学缺陷。

表1 病例1及病例2的临床测量结果

测量值 (mm)	病例1		病例2	
	基线	2年后	基线	6年后
探诊深度	212	212	212	222
牙龈退缩	0	0	7	0
角化组织	5*	5	0	6
附着龈	0	4	0	4

* 从牙龈边缘到膜龈线包括开窗区的估值

理想的牙根修复材料应具备以下特点：严密封闭穿孔，具有生物相容性，无毒，不溶于组织液，不可吸收，体积稳定，准备及使用过程简单，可以灭菌及在潮湿环境不变性。MTA符合上述所有特点。MTA不仅是一种惰性材料而且对牙周基质具有一定的生物学活性并且可能促进硬组织的形成。

本临床研究得到了较高的美学及功能的改善，牙龈完全覆盖牙根表面，并形成了较宽的角化龈。牙周探诊深度变浅及牙龈边缘的冠方移位表明用MTA修复的穿孔表面有附着形成。以上疗效经6年观察依旧稳定，表明MTA在龈下环境中具有生物相容性及稳定性。

尽管本文收到了令人满意的结果，仍有几方面问题需要考虑。第一，现在临床可用的MTA的一个缺点是它的准备时间需要3～4h，影响MTA在牙槽嵴上方病例中的使用，并且导致手术中MTA被血液或组织液冲刷掉。为了尽量减少这些问题，受瓣区手术瓣应提前准备及测试，SCT需根据缺损切取并修剪。出血控制后，合适隔离唾液血液，置入MTA并保持干燥至少10min。然后侧向瓣转位并完全覆盖移植瓣，最后缝合。缝合操作的重点是转位瓣与移植瓣应该缝合在一起，尽量减小愈合过程中瓣的移动，这种移动可能改变MTA/SCT的整合。这些步骤对缩短手术时间及术中MTA被冲刷掉的可能性都很重要。另一个缺点，MTA具有使治疗牙变色的风险，尤其是灰色的MTA。本病例中，应用厚（1.5mm）且致密的SCT覆盖MTA/牙根表面可以帮助覆盖MTA的颜色。

MTA表面形成长结合上皮，与SCT覆盖完整的暴露的牙根表面形成上皮结合相似。疗效的长期稳定可能因为MTA冠方的牙龈在附着形成，从而避免MTA暴露于龈沟及牙周袋。重要的是这类患者术后需要严格的维护程序，保持口腔卫生。

5 结论

联合应用MTA修复牙根穿孔及SCT解决牙龈萎缩是牙髓牙周联合病变可行的治疗方案。然而，仍需要更多更大样本量的研究为本文提出的现象提供确定性证据。

6 致谢

本研究不涉及利益争执。