BITC 病例
大奖赛金奖

颧种植体在上颌严重萎缩无牙殆患者中的应用

王 凤 吴轶群 黄 伟 张志勇

摘 要

本文介绍颧种植体在上颌严重萎缩无牙殆患者中的应用。**材料和方法**：本例患者为中年女性，重度牙周炎导致上颌牙列缺失，并伴有重度牙槽骨水平及垂直向吸收。术前影像学检查显示上颌后牙区可用骨高度仅1～3mm；前牙区可用骨高度7～9mm，可用骨宽度5～7mm。笔者于全身麻醉下由牙槽嵴入路，经由双侧上颌窦，植入2颗颧种植体，获得颧骨和上颌骨的双重固位；同时联合在前牙区行鼻底提升术，植入的4颗常规种植体，其中包括2颗短种植体；使用CAD/CAM整体切削钛支架技术在外科手术后3.5个月完成了上颌功能和美学的修复重建。**结果**：患者种植手术后伤口一期愈合，术后影像学检查确认种植体植入方向良好，未损伤邻近重要解剖结构；骨结合正常；使用上部修复体后，患者咀嚼功能恢复良好，患者对外形满意。**讨论**：颧种植体主要用于重度上颌牙槽骨吸收患者的咀嚼功能重建，其最大优点是无需额外植骨，双重骨固位，较早地进行上部义齿修复。通过利用CT数据进行精确测量，制定完善的手术方案，并配合使用术中模板是保证平稳顺利的手术过程和远期疗效的基础。

专家点评

刘宝林、王大章教授点评：上颌全牙列缺失多因严重牙周病及失牙后失用性萎缩造成种植位点极度骨量不足，与上颌窦底提升、Onlay植骨等手术相比，颧种植体具有明显的优势。作者对一例上颌骨严重萎缩的患者采用CAD-CAM技术，在2个月内完成了固定义齿修复，达到了快递功能修复的非常理想的效果。此例手术难度大，作者详述了珍贵的自身的临床经验，提出了设计、手术操作规范程序，强调了保护重要解剖结构的体会，对有条件的医师来说不失为一个优秀的范例。

从种植体长度、植入方向来看，颧骨种植与All-on-4有类似之处，从生物力学角度考虑，有必要通过更长时间的观察来证实其远期效果。

译者单位 上海交通大学医学院附属第九人民医院口腔种植科
上海市制造局路639号 200011

1 引言

由于各种原因所致的上颌后牙区严重萎缩患者，是临床上非常棘手的病例。大型植骨手术如上颌窦开窗植骨，大块自体骨移植等存在治疗周期长，供骨区并发症风险等问题。颧种植体的出现和临床应用很好地解决了上述问题。颧种植体是指利用颧骨骨量，经牙槽嵴入路，将种植体植入颧骨内，以获得颧骨和上颌骨的双重固位。其主要优点包括：①避免了大量植骨手术；②缩短了治疗周期，一般在3个月内就能恢复患者咀嚼功能，对一些条件符合的患者可实施即刻负载。文献报道显示，颧种植体的中长期存活率可达到95%以上。目前颧种植体的表面处理为TiUnite表面，有30～52.5mm共8个不同的长度，种植体头部呈45°，以补偿颧骨到上颌骨连线的角度倾斜。在牙槽嵴平面，通过选用相应的基台可与该系统的上部结构连接。

2 材料与方法

2.1 病例资料

患者，女性，42岁，以“要求固定修复上颌缺牙”为主诉就诊。询问病史：近15年内上颌牙因牙周炎松动陆续拔除，佩戴上半口总义齿无法适应多年。无全身系统性疾病史，无吸烟史，无夜磨牙等副功能咬合史。检查：面部外形对称，张口度良好，颌面部丰满度不足，上唇塌陷，面下1/3缩短，双侧颞下颌关节未及异常，无急性上颌窦炎。上颌牙列缺失，左下第一前磨牙缺失。上颌后牙区牙槽嵴严重吸收，仅存留基底骨；上颌前牙区存留少量牙槽嵴，角化龈宽度为4～5mm。下颌中切牙、侧切牙Ⅲ度松动，下颌左侧尖牙至下颌右侧第一前磨牙伸长；下颌左侧第一磨牙残冠。曲面体层放射线片及CT显示上颌后牙区可用骨高度严重不足，仅存留1～3mm；上颌前牙区可用骨高度7～9mm，可用骨宽度5～7mm。颧骨骨块宽大，能为颧种植体提供良好固位（图1～图42）。

2.2 诊断

牙列缺损（上半口缺失，下颌左侧第一前磨牙缺失）、牙周炎、下颌左侧第一磨牙残冠。

2.3 治疗设计

在相当于上颌第二前磨牙区域各设计一颗颧种植体，前牙区设计植入4颗常规种植体，其中2颗为短种植体。使用CAD/CAM整体切削钛支架连接6颗植体行上部结构修复。拔除下颌中切牙、侧切牙及下颌左侧第一磨牙。双侧下颌尖牙，下颌右侧第一前磨牙RCT后全瓷固定桥修复。

2.4 治疗程序

全身麻醉下平卧位，在双侧第一磨牙区行牙槽嵴顶切口和颧牙槽嵴区附加松弛切口。在颧骨周围进行剥离，显露上颌窦侧壁；预备上颌窦外侧壁骨窗（5mm×10mm），剥离上颌窦黏膜，以控制相对于周围解剖结构的颧种植体轴向。戴入种植外科模板，在上颌第二前磨牙区域定点，保护软组织和重要解剖结构，圆钻穿过牙槽嵴后进入上颌窦，在颧骨上再次定点，使用裂钻逐级扩孔，到达颧骨外侧壁，制备种植窝。扩孔结束后使用专用尺测量备洞长度。右侧植入4.0/4.5mm×35mm，左侧植入4.0/4.5mm×42.5mm颧种植体各1颗。前牙区行鼻底提升术，于上颌右侧侧切牙区植入Brånemark MK Ⅲ Groovy RP 3.75mm×8.5mm 1颗，上颌左侧侧切牙Brånemark MK Ⅲ Groovy RP 3.75mm×7mm 1颗；近双侧上颌第一前磨牙区利用尖牙支柱骨量植入Brånemark MK Ⅲ Groovy RP 3.75mm×10mm 2颗。常规间断缝合切口。术后予以冰块冷敷，面颊部加压，使用激素减轻肿胀，应用抗生素预防感染。术后10d拆线。种植术后2个月局部麻醉下进行二期手术，暴露颧种植体和常规种植体，更换愈合帽。3周后根据牙龈厚度选择不同穿龈高度基台，制取开窗式印模。测殆，使用CAD/CAM整体切削钛支架连接6颗种植体，试上颌支架，试牙；在种植外科手术后3.5个月戴入上颌最终修复体。

3 结果

患者种植手术后伤口一期愈合，术后有轻度面颊部肿胀。术后影像学检查确认种植体植入方向良好，骨结合正常，未损伤框底、颞下窝等重要解剖结构，又最大限度利用到了远端颧骨的骨量。使用上部修复体后，患者咀嚼功能恢复良好，患者对外形满意。

4 讨论

颧种植体主要用于重度上颌牙槽骨吸收患者的咀嚼功能重建，其最大优点是无需额外植骨，双重骨固位，较早地进行上部义齿修复。在颧种植体植

入术前，清楚颌骨和颧骨的详细解剖是非常重要的。临床检查可获得颌骨骨量的初步信息，而利用CT数据精确测量，制订手术方案，设计制作术中模板是十分必要和重要的。颧种植体的植入与患者的颌间距离、张口度、对牙殆的存在与否、颧骨的大小有关，术前应充分评估。完善的术前准备是保证平稳顺利的手术过程和远期疗效的基础。这个典型病例通过植入2颗颧种植体和前牙区4颗常规种植体即获得了修复体稳定的固位，咀嚼功能和美观效果得到了最大限度地恢复。

5 感谢

感谢北京和胜精密徐勇技师对本例修复体的制作。

图1 种植修复前侧面照，颌面部丰满度不足，面容苍老

图2 种植修复前正面照，上唇塌陷，丰满度不足，面下1/3缩短

图3 上颌颌弓缩小，下颌左侧第一前磨牙缺失，下颌左侧尖牙至下颌右侧第一前磨牙伸长，下颌左侧第一磨牙残冠

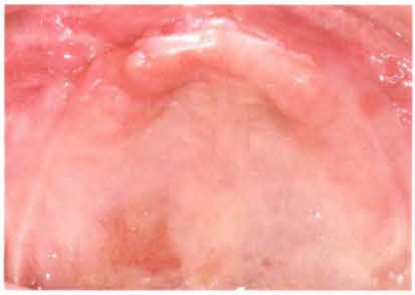

图4 上颌后牙区牙槽嵴严重吸收，仅存留基底骨；上颌前牙区存留少量牙槽嵴

图5 曲面体层放射线片显示：上颌后牙区可用骨高度严重不足，仅存留1～3 mm；上颌前牙区可用骨高度7～9 mm

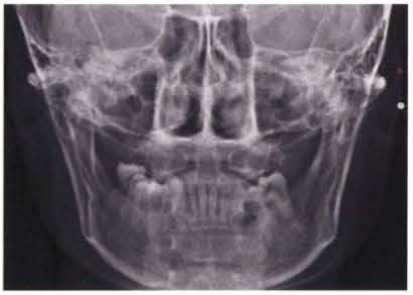

图6 正位片显示颧骨形态和上颌前牙区骨量

图7 侧位片显示上颌后牙区可用骨高度严重不足，上、下颌弓比例倒置

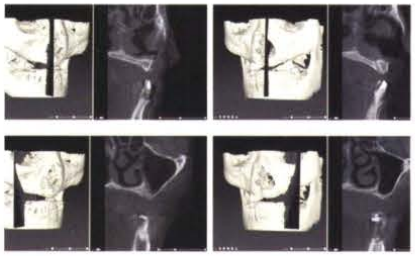

图8 运用CT数据测定骨量，进行术前规划，制作术中导板

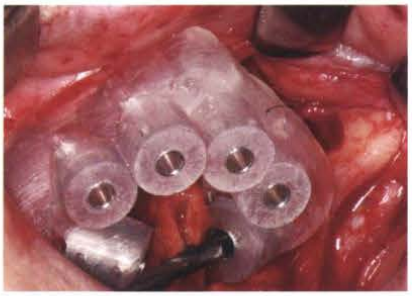

图9 术中戴入导板，指导种植体植入位置和方向

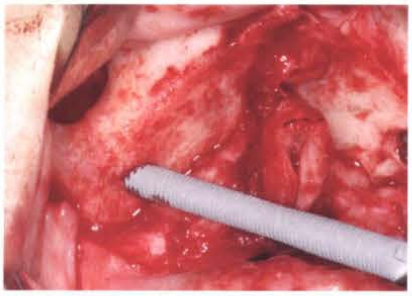

图10 右侧上颌窦侧壁制取骨窗，剥离黏膜后扩孔，将颧种植体植入

图11 右侧颧种植体植入到位

图12 左侧颧种植体植入

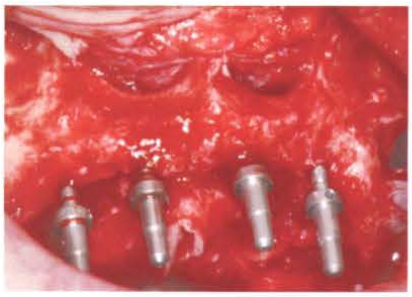

图13 上颌前牙区行鼻底提升术，在上颌侧切牙及第一前磨牙区域植入 Brånemark MK® III Groovy种植体共4颗

图14 上颌6颗种植体植入

图15 切口缝合

图16 术后侧位片显示植入种植体与上颌骨关系

图17 术后正位片显示颧种植体根方植入位置

图18 术后曲面体层放射线片显示6颗种植体植入设计位置

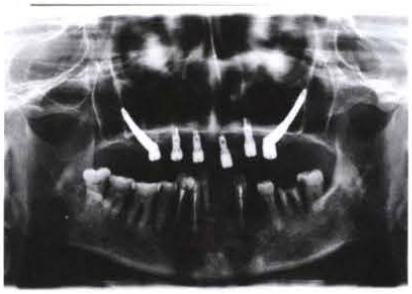

图19 术后2个月，行二期手术，更换愈合帽

图20 二期手术后3周，根据牙龈厚度选择合适穿龈高度的基台

图21 制取开窗式印模

图22 试牙，确认左侧后牙咬合关系

图23 确认右侧后牙咬合关系

图24 试牙时确认患者面部外形和面下1/3高度

图25 试牙正面观

图26 CAD/CAM钛支架

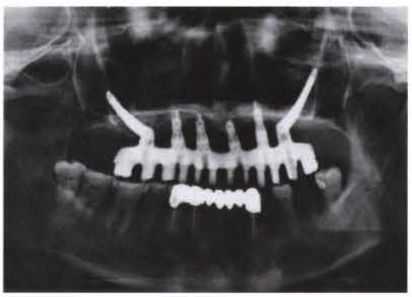

图27 影像学检查确认上部支架就位

图28 钛支架与上部蜡牙正面咬合观

图29 钛支架与上部蜡牙殆面观，确认和调整咬合

图30 钛支架试合，上部蜡牙与右下后牙咬合关系

图31 蜡牙与左下后牙咬合关系

图32 下前牙全瓷固定桥初戴

图33 再次与患者确认面型和丰满度

图34 最终修复体正面观

图35 最终修复体殆面观

图36 最终修复体组织面观

图37 最终修复体戴入后正面观

图38 最终修复体戴入后殆面观

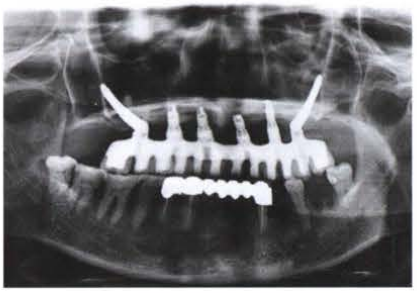

图39 最终修复体戴入后曲面体层放射线片

图40 患者戴入最终修复体后正面照

图41 患者戴入最终修复体后侧面照

图42 患者微笑时面部外形和修复体形态