译文

上颌穿上颌窦斜植体“All—on—4”种植修复：3年的回顾性研究

Immediate Loading of “All-on-4” Maxillary Prostheses Using Trans-sinus Tilted Implants Without Sinus Bone Grafing: a Retrospective Study Reporting the 3-year Outcome

Paulo Maló, Miguel de Araújo Nobre, Armando Lopes
原载 Eur J Oral Implantol, 2013, 6(3): 273-283.（英文）
刘劭晨 译 郭 航 审

摘 要

目的：评价穿上颌窦斜植体用于萎缩性上颌骨“All—on—4”种植修复的临床效果。**材料和方法**：本研究回访了植入280颗种植体（Nobel Biocare）的70例患者，其中83颗植体为穿上颌窦植体。纳入标准为上颌牙列缺失需要修复但后牙区骨量不足的患者。穿上颌窦植体的颈部固定在上颌窦前壁后侧和上颌窦底下方，体部在上颌窦内，种植体的末端固定在上颌窦前壁和鼻腔皮质骨之间。必要时也可以利用鼻腔皮质骨达到双重固定。植体植入后即刻负重。术后10d、2个月、4个月、6个月、1年、2年、3年复查，影像学检查在功能负重后1年和3年进行，效果评价指标为：修复成功、种植成功、并发症、种植体周围边缘骨水平、美学和功能满意度。采用寿命分析表分别测定患者水平的成功率（任何一颗种植体失败都定义为患者种植治疗失败）和种植体水平的成功率。**结果**：7例患者退出了实验研究。有3例患者的3颗穿上颌窦植体失败，穿上上颌窦植体患者水平和种植体水平的累计成功率分别为95.7%和96.3%。1例患者的一颗常规斜植体失败（该患者同时也有一颗穿上颌窦植体失败），常规斜植体患者水平和种植体水平的累计成功率均为98.1%。1例患者的一颗直植体失败（该患者也同时有一颗穿上颌窦植体失败），直植体患者水平和种植体水平的累计成功率分别为98.6%和99.3%。修复成功率为100%。有2例患者术后发生了上颌窦炎。1年和3年复查时穿上颌窦植体周围边缘骨吸收的平均值分别为（0.96±0.62）mm和（1.14±0.74）mm、常规斜植体边缘骨吸收的平均值分别为（0.89±0.54）mm和（1.06±0.71）mm、直植体边缘骨吸收的平均值分别为（0.62±0.35）mm和（1.15±0.51）mm。**结论**：在萎缩的无牙殆上颌骨中植入穿上颌窦植体、不进行上颌窦提升并即刻负重的修复方式在短时间和中等时间内获得了较高的成功率，说明以短阶段和中等阶段的效果评价，该技术可作为一种可靠的治疗选择，但该技术的远期效果还需要进一步的实验证实。

译者单位 北京瑞泰口腔医院
北京市朝阳区北苑路绿色家园媒体村天居园1号楼 100000

关键词	All-on-4；萎缩性上颌骨；无牙殆；牙种植体；穿上颌窦
利益冲突声明	Paulo Maló 教授为 Nobel Biocare 公司的顾问

1 引言

上颌窦气化导致后牙区骨量不足时，进行上颌种植修复就成了一项挑战，尤其是需要即刻恢复功能时。为了克服骨量不足，可以选择短种植体、进行骨移植或者使用植入颧骨的植体。最近有研究报道了应用于上颌骨后牙区骨量不足的一种联合技术：植入穿上颌窦植体同时在上颌窦底移植骨形态发生蛋白 2（bone morphogenetic protein 2，BMP2）。该联合技术 1 年的成功率为 94.8%。

使用斜植体进行上颌骨萎缩病例的种植修复已被证实具有良好的短期、中期和长期效果，尤其是植入 4 颗植体即刻恢复功能的方式（2 颗植体颈部向远中倾斜 45°，另外 2 颗植体沿轴向植入；All-on-4 TM, Nobel Biocare, Gothenburg, Sweden）。但是，严重萎缩的上颌骨可能不允许植入常规斜植体，此时在考虑使用颧骨植体或者骨移植之前，可先考虑采用穿上颌窦植体。

本研究的目的在于评价不植骨、不行上颌窦提升术的情况下，采用穿上颌窦斜植体及 All-on-4 概念（即刻植入 4 颗植体）进行无牙殆萎缩性上颌骨种植修复的临床修复效果。

2 材料和方法

本文章依据 STROBE（加强流行病学的观察性研究的报道）指南书写。本临床研究在私人牙科诊所 – 葡萄牙里斯本马泷诊所进行，并且得到了独立的伦理委员会（葡萄牙里斯本健康伦理委员会，授权号 no.012/2010）的批准。

自 2005 年 2 月至 2010 年 2 月，70 例患者（29 例男性、41 例女性，年龄 35 ~ 81 岁，平均年龄 54 岁）被纳入实验。29 例患者有系统性疾病，包括 3 例糖尿病患者、23 例心血管疾病患者、2 例甲状腺疾病患者、3 例肝炎患者和 1 例 HIV 患者，有 2 例患者有超过一种的系统性疾病。22 例患者有夜磨牙情况，19 例患者抽烟。280 颗种植体（Nobel Biocare）被植入（表 1）。其中包含 83 颗穿上颌窦植体（1 颗 10mm 植体、3 颗 13mm 植体、11 颗 15mm 植体和 68 颗 18mm 植体），57 颗常规斜植体（2 颗 13mm 植体、17 颗 15mm 植体和 38 颗 18mm 植体），140 颗标准直植体（6 颗 8.5mm 植体、24 颗 10mm 植体、31 颗 11.5mm 植体、45 颗 13mm 植体和 29 颗 15mm 植体）。样本植体为 3 颗 Nobel Speedy Replace 植体（Nobel Biocare；2 颗 10mm 植体和 1 颗 11.5mm 植体）和 2 颗 Nobel Speedy Shorty 植体（Nobel Biocare，长 7mm）。

70 例患者中，有 28 例患者对颌牙为种植支持的义齿、16 例患者对颌牙为天然牙，25 例患者对颌牙既有种植义齿又有天然牙，1 例患者对颌牙为活动义齿。

2.1 纳入和排除标准

纳入标准：上颌无牙颌患者、后牙区没有足够的骨量供种植体植入（图 1）。具体参照以下解剖

表 1 种植体的类型和分布

植体类型	植体位置												合计
	上颌右侧第一磨牙	上颌右侧第二前磨牙	上颌右侧第一前磨牙	上颌右侧尖牙	上颌右侧侧切牙	上颌右侧中切牙	上颌左侧中切牙	上颌左侧侧切牙	上颌左侧尖牙	上颌左侧第一前磨牙	上颌左侧第二前磨牙	上颌左侧第一磨牙	
穿上颌窦斜植体	0	43	0	0	0	0	0	0	0	0	34	1	78
常规斜植体	1	25	1	0	0	0	0	0	0	4	28	5	64
常规直植体	0	0	0	1	36	33	35	34	1	0	0	0	140
合计	1	68	1	1	36	33	35	34	1	4	60	6	280

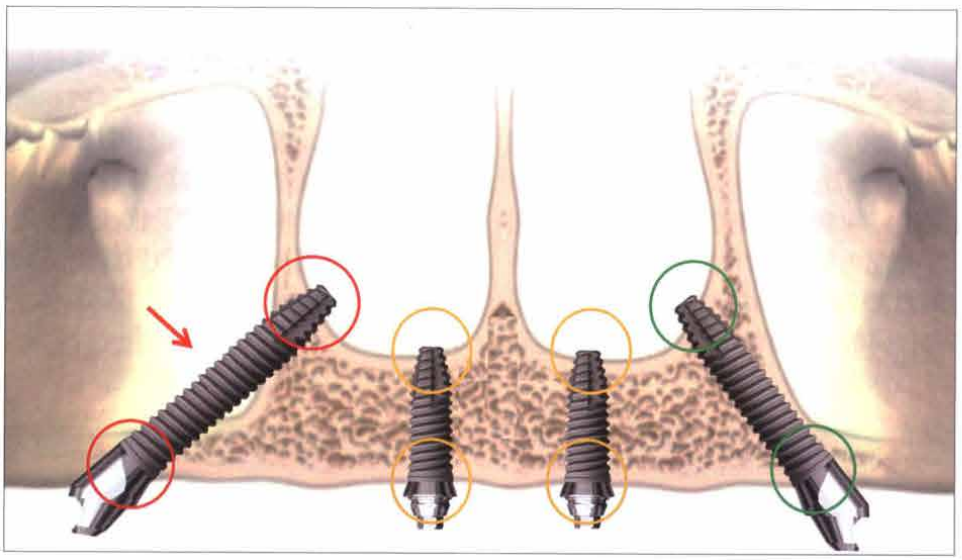

图1 右侧穿上颌窦植体[箭头标识的上颌右侧第二前磨牙位置，固定在上颌骨、上颌窦和鼻窦的骨皮质上（红色圆圈处）]和左侧上颌左侧第一前磨牙植体（双层皮质骨固定）

标准。

①牙槽嵴顶到上颌窦底的最小距离≤ 3mm。

②因上颌窦前壁曲度不允许通过标准程序完整植入常规斜植体。

③上颌窦前壁下角位于上颌第一前磨牙的前方。

排除标准：

①情绪不稳定者。

②正在进行上颌骨放射治疗者。

③正在进行积极化疗者。

④计划植入的位点曾经做过植骨手术。

⑤双侧上颌骨后牙区有足够的骨量允许通过标准程序植入常规斜植体。

2.2 外科程序

外科操作在局麻下进行：含有肾上腺素（0.018mg/1.8ml）的盐酸阿替卡因（72mg/1.8ml），肾上腺素和阿替卡因的比例为1:100 000（Artinibsa 2%，lnibsa实验室，Barcelona，Spain）。所有患者术前使用地西泮（Valium 10mg，Roche，Amadora，Portugal）镇静。术前1h和术后6d内给予抗生素（阿莫西林875mg+克拉维酸125mg，Labesfal，Campo de Besteiros,Portugal）。手术当日至术后4d以回归模式（15 ~ 5mg）每日给予可的松（泼尼松5mg[Meticorten®]，Schering-Plough Farma，Agualva-Cacém，Portugal）。抗炎药（布洛芬，600mg，Ratiopharm，Carnaxide，Portugal）从术后第4天起连续服用4d。手术当日给予镇痛药（氯尼辛300mg，Clonix®，Janssen-Cliag Farmaceutica，Barcarena，Portugal）并告知患者可术后3d内视需要服用。抗酸药（奥美拉唑，20mg，Alter SA，Lisbon，Portugal）手术当日和术后6d内服用。

所有患者的上颌骨均有吸收，牙槽嵴宽度小于5mm，前牙区牙槽骨高度小于10mm。纳入的患者上颌窦前壁的解剖结构均很特殊，不允许通过标准程序完整的植入常规斜植体。1例患者术前被诊断为上颌窦炎，但是Schneider膜并没有破裂，因此术中采取了下述的外科步骤：在剩余牙槽嵴顶上方大约8mm处开一个直径约为8mm的窗口，分离上颌窦黏膜，使上颌窦不和任何软组织接触。分离出的空间受上颌窦前壁、鼻腔壁、剩余牙槽嵴和塌陷的黏膜的限制。

在没有上颌窦炎症存在的情况下，种植体的植入允许穿透Schneider膜，此时穿透Schneider膜不需要额外的外科护理。穿上颌窦斜植体的植入步骤如下：直径2mm的麻花钻斜向45°穿过上颌窦壁前的牙槽嵴，进入上颌窦然后再进入上颌骨，啮入鼻腔皮质骨，麻花钻钻入的深度决定了种植体的植入深度。继续采用2.4/2.8mm和3.2/3.6mm（根据骨密度选用）的扩孔钻制备种植窝。在骨密度比较高的情况下，需采用3.8/4.2mm的扩孔钻成形皮质骨。最终植入植体时，应保证能达到至少32Ncm的植入扭矩。

上颌窦前壁后侧和上颌窦底下方的骨用于固定种植体的颈部，种植体的体部在上颌窦内，种植体的末端固定在上颌窦前壁和鼻腔皮质骨之间。必要的情况下，也可以利用鼻腔皮质骨达到双重固定（图1）。

术中可根据手感判断植体是否穿上颌窦，术后也可通过全景片确认。

所用植体的直径均为4mm。前牙区植体采用引导针指导方向。因后牙区植体通常止于尖牙区，确定前牙区植体植入位置时要考虑到不能影响后牙区植体的植入。前牙区植体通常植在侧切牙或者中切牙的位置，后牙区植体通常植在第一或者第二前磨牙的位置，这种种植排列可保证良好的植体稳固，同时也可保证植体间有足够的间距，并有利于减小悬臂。采用3.0号不可吸收缝线关闭和缝合伤口，然后根据需要放入基台和印模帽。具体的临床步骤参照图2至图8。

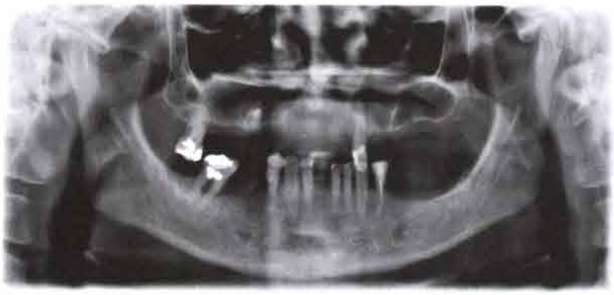

图2 术前全景片，显示余留牙状况不良和上颌窦气化

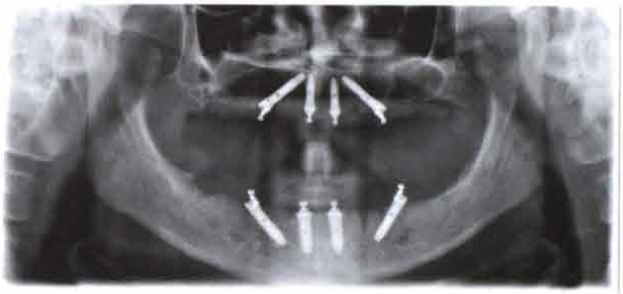

图3 术后全景片，显示上颌右侧第二前磨牙和上颌左侧第二前磨牙位置植入双重固定的穿上颌窦植体（植体固定在上颌骨和鼻腔皮质骨上）

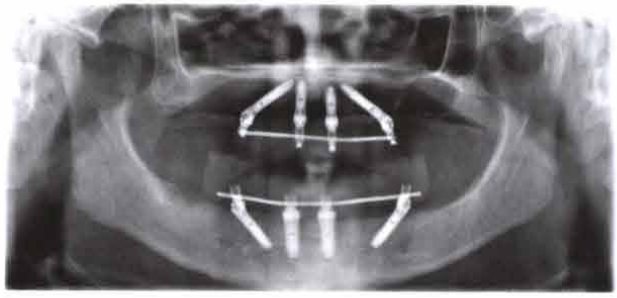

图4 同一例患者植体植入6个月后负重

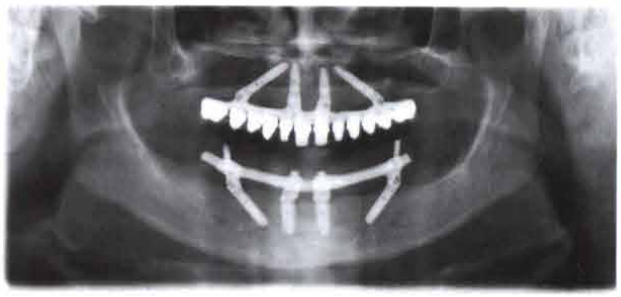

图5 佩戴最终修复体1年后回访

图6 上颌右侧第二前磨牙植体3年回访根尖放射线片，检测出1.62mm的骨吸收

图7 上颌右侧侧切牙、上颌左侧中切牙植体3年回访根尖放射线片

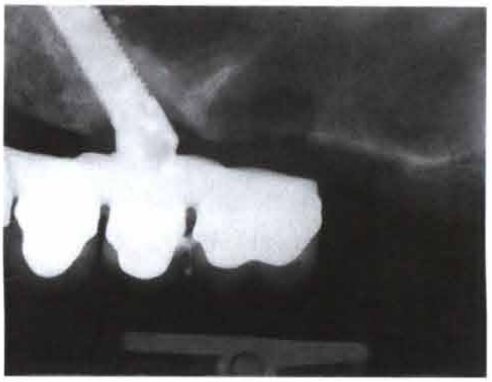

图8 上颌左侧第二前磨牙植体3年回访根尖放射线片

2.3 即刻修复

手术当日70例患者均佩戴上了丙烯酸树脂临时义齿。手术当日缝合完毕后，采用硅橡胶材料（Elite HD+Putty 50ft Fast；ZhermackTM，Badia Polesine，Italy）制取印模（开窗式取模）。托盘取下后，放置愈合帽（Nobel Biocare），以在最终义齿制作期间支持种植体周围黏膜。术前由技工室制作高硬度的丙烯酸树脂临时义齿(PalaXpress UltraTM；Heraeus Kulzer），通常术后2～3h即可佩戴临时义齿。临时修复体建议保证前牙有咬合接触且侧方运动时有尖牙引导。

2.4 最终修复

考虑到患者的需求，最终修复体采用包含钛支架和全瓷冠（NobelProcera钛支架，Nobel Proceral冠，Nobel Rondo Ceramics；Nobel Biocare）的种植支持固定义齿或者包含钛支架（NobelProcera钛支架）和丙烯酸树脂牙（Heraeus Kulzer）的种植支持固定义齿。如果需要采用角度基台来保证更好的就位，最终修复体应采用种植水平印模。基台的位置由技工确定，并可在口内调改。最终修复体一般在种植体植入后6个月佩戴，其咬合应该模拟天然牙的咬合。

2.5 主要效果评价指标

①种植成功的评定，依据Malo诊所的成功标准：a. 种植体能为修复体提供支持（植入的种植体都是为了支持修复体）；b. 种植体稳定（可通过在相应的种植体位置晃动修复体检查）；c. 无疼痛和持续的感染（无法通过非手术或者手术方法解决的广泛感染）；d. 根尖放射线片或者全景片显示种植体周无透射区。

②修复成功由功能判定（不需要重新制作修复体来替代现有的修复体）。

③机械并发症：每次回访（1年和3年后）通过口内检查和放射检查来确定修复体有无折裂或修复部件有无松动。

④生物学并发症：种植体周围病变（存在种植体周袋≥5mm，且骨吸收≥2mm）；软组织炎症（有或者无）；瘘管形成（有或者无）；脓肿（有或者无）；过度的边缘骨吸收（1年＞2mm，3年＞2.4mm），上颌窦炎（患者会有主诉）。

2.6 附加效果评价指标

①分别在手术当日、1年和3年回访时通过根尖片（Kodak，Rochester，NY）测定种植体周边缘骨水平变化。采用一种传统的X线照片夹(Super-bite，Hawe-Neos，Bioggio，Switzerland)，每次拍摄根尖放射线片时手动调整其位置，使胶片尽量和种植体平行。读片的参照点设定为种植体平台也即是种植体和基台连接的水平界面。所有的X线片根据拍摄时间（手术当日、1年回访、3年回访）分组。扫描仪（HP Scanjet 4890，HP Portugal，PaÇo de Acros，Portugal）以300dpi的分辨率扫描根尖放射线片，边缘骨水平通过图像分析软件（Image J version 1.40g for Windows，National Institutes of Health，Bethesda，MD，USA）测定。根尖放射线片的采用与否根据曲面体层放射线片上种植体螺纹的清晰度来判断，清晰的图像两侧螺纹都比较锐利，且拍摄时X射线的方向和种植体的长轴方向一定是垂直的。

②每次复诊由患者进行美学评价，每年由牙医进行修复评价。

③每次复诊进行功能评价(发音、咀嚼、舒适度、清洁度），功能评价应同时参照患者的意见。

2.7 统计学分析

使用描述性统计学来分类变量。采用寿命分析表分别测定患者成功率（任何一颗种植体失败都定义为患者种植治疗失败）和种植体成功率。

3 结果

7例患者（样本量的10%）退出了实验研究（共计使用28颗植体，其中8颗为穿上颌窦植体）：第1年回访时带有2例患者失访（1例患者搬迁，另1例患者失去联系），第1年到第2年内回访时带有3例患者失访（3例患者均为失去联系）。第3年回访时2例患者失访（因为搬迁）。

3.1 主要效果评价指标

①种植成功的评价结果：3例患者的3颗穿上颌窦植体在术后2个月、7个月和9个月复查时发现失败，患者和种植体的累计成功率分别为95.7%和96.3%（表2和表3）。23个月后，1例患者植入的1颗常规斜植体失败（该患者同时也有1颗穿上颌窦植体失败），患者和种植体水平的累计成功

率均为98.1%（表4）。2个月复查时1例患者的1颗直植体失败（该患者也同时有1颗穿上颌窦植体失败），患者和种植体水平的累计成功率分别为98.6%和99.3%（表5和表6）。所有失败的植体临床检查均有松动。1颗失败的穿上颌窦植体当日即在原植入位点植入了1颗新植体，1颗穿上颌窦植体+1颗常规斜植体、1颗上颌窦植体分别在脱落后5个月和7个月重植新的植体，重新植入的植体直到最近的一次回访依然在行使功能，未发现任何并发症。

②修复成功：未发现修复体失败，修复成功率为100%。

③36例患者出现机械并发症：28例患者基台或修复螺丝松动，8例患者修复体断裂。27副临时义齿和1副最终义齿出现螺丝松动的情况，其中有8例患者对颌牙为种植支持的固定义齿，5例患者被诊断为严重磨牙症，7例患者对颌牙为种植支持的固定义齿且为磨牙症患者。基台和修复螺丝松动者可通过调殆和制作夜磨牙颌垫解决问题。有6副临时义齿和1副正式义齿出现断裂现象，其中2例患者为重度磨牙症患者，1例患者对颌牙为种植支持的固定义齿，两名患者兼有以上两种情况，可通过修补临时义齿和最终义齿崩瓷的部分、调殆解决这些问题，并告知患者临时义齿不能承受过重的负荷，为佩戴正式义齿的磨牙症患者制作夜磨牙颌垫。采取处理措施后未发现新的机械并发症。

④共计26例患者、30颗植体出现了生物学并发症。其中有15例患者的15颗穿上颌窦植体出现了种植体周病变（11颗种植体周袋探诊深度≥5mm，有些伴边缘骨吸收和探诊出血；2颗种植体周发现瘘管；2颗植体周围出现过度骨吸收）；10例患者的10颗常规斜植体、4例患者的4颗直植体出现了种植体周病变。有4例植入了穿上颌窦植体和常规斜植体的患者出现了生物学并发症。所有出现种植体周围病变的患者均接受了非手术治疗，出现瘘管者给予抗生素。有2例患者术后出现了上颌窦炎症，患者诉上颌窦区域疼痛和炎症，并伴有流涕症状。1例患者服用抗炎药后上颌窦炎症

表2 患者水平穿上颌窦植体的累计成功率

患者数目 植体存活时间	植体总数	失败植体数	失访数	成功率（%）	累计成功率（%）
植入即刻	70	3	2	95.7	95.7
1年	65	0	3	100	95.7
2年	62	0	1	100	95.7
3年	61	0	0	100	95.7

表3 种植体水平穿上颌窦植体的累计成功率

植体数目 植体存活时间	植体总数	失败植体数	失访数	成功率（%）	累计成功率（%）
植入即刻	83	3	3	96.3	96.3
1年	77	0	3	100	96.3
2年	74	0	1	100	96.3
3年	73	0	0	100	96.3

表4 患者和种植体水平常规斜植体的累计成功率

患者/植体数目* 植体存活时间	植体总数	失败植体数	失访数	成功率（%）	累计成功率（%）
植入即刻	57	0	2	100	100
1年	55	1	3	98.1	98.1
2年	51	0	1	100	98.1
3年	50	0	0	100	98.1

*一个患者只有一个常规斜植体

表5 患者水平常规直植体的累计成功率

患者数目 植体存活时间	植体总数	失败植体数	失访数	成功率（%）	累计成功率（%）
植入即刻	70	1	2	98.6	98.6
1年	67	0	0	100	98.6
2年	64	0	0	100	98.6
3年	61	0	0	100	98.6

表6 种植体水平常规直植体的累计成功率

植体数目 植体存活时间	植体总数	失败植体数	失访数	成功率（%）	累计成功率（%）
植入即刻	140	1	4	99.3	99.3
1年	135	0	0	100	99.3
2年	129	0	0	100	99.3
3年	123	0	0	100	99.3

消失。另1例患者接受手术治疗清除上颌窦的炎性物质，并且服用皮质类固醇药物，其上颌窦炎症也逐步消失。之后未发现新的生物学并发症。

3.2 附加效果评价指标

①种植体周边缘骨水平：有参考意义的X线片的比例为54%(手术当天)，86%(术后1年)和83%(术后3年)。手术当日穿上颌窦植体、常规斜植体和直植体的平均边缘骨水平分别为(0.40±0.37) mm，(0.26±0.25) mm和(0.31±0.32) mm。1年和3年复查时穿上颌窦植体周围边缘骨吸收的平均值分别为(0.96±0.62) mm和(1.14±0.74) mm(表7)、常规斜植体边缘骨吸收的平均值分别为(0.89±0.54) mm和(1.06±0.71) mm(表8)、直植体边缘骨吸收的平均值分别为(0.62±0.35) mm和(1.15±0.51) mm(表9)。

②美学评价：回访过程中未发现美学方面的问题。

③功能评价：术后追踪回访未发现功能方面的问题。

表7 患者水平1年和3年复查时穿上颌窦植体边缘骨吸收情况

	基线		1年		3年	
均值(mm)	0.40		0.96		1.14	
标准差(mm)	0.37		0.62		0.74	
数目	34		59		50	
频率	N	%	N	%	N	%
0mm	10	29.4	1	1.7	0	0
0.1～1.0mm	22	64.7	36	61.0	24	48.0
1.1～2.0mm	2	5.9	19	32.2	20	40.0
2.1～3.0mm	0	0.0	2	3.4	5	10.0
>3.0mm	0	0.0	1	1.7	1	2.0

表8 患者水平常规斜植体（穿上颌窦植体的对侧）的边缘骨吸收情况

	基线		1年		3年	
均值(mm)	0.26		0.89		1.06	
标准差(mm)	0.25		0.54		0.71	
数目	30		47		40	
频率	N	%	N	%	N	%
0mm	10	33.3	1	2.1	0	0.0
0.1～1.0mm	20	66.6	32	68.1	23	57.5
1.1～2.0mm	0	0.0	12	25.5	11	27.5
2.1～3.0mm	0	0.0	2	4.3	6	15.0
>3.0mm	0	0.0	0	0.0	0	0.0

4 讨论

据作者所知，本研究首次采用了穿上颌窦植体行萎缩上颌骨的种植修复，同时并未采取骨移植和上颌窦提升。研究证实该技术可行，患者水平和植体水平的种植成功率高达95.7%和96.3%，修复成功率达100%。

种植成功率和边缘骨吸收的研究结果和采用其它类似修复方式（All-on-4，Nobel Biocare）进行非萎缩性上颌骨种植修复的结果类似：短期(1年)成功率为97.6%，中期（3年）成功率为98%，1年和3年复查时边缘骨吸收的平均值分别为0.9mm和1.52mm。对比穿上颌窦植体和传统斜植体的临床效果，显示本研究尝试对传统All-on-4治疗方式做出的调整不会影响种植修复的中期效果且同期效果优于使用常规斜种植体。在一项评价采用4颗或以上种植体进行上颌无牙颌种植修复的研究中，Malò等报道了萎缩的上颌骨采用All-on-4修复的成功率为92%。

作者建议，当不允许通过标准技术在无牙颌上颌骨植入常规斜植体时，在考虑选择更复杂的技术如颧骨种植体或者上颌窦提升之前，应考虑到应用穿上颌窦植体。

本研究的结果表明，即刻种植时，穿上颌窦植体可达到类似植骨和采用颧骨种植体（种植成功率98.5%）的临床效果。另外，穿上颌骨植体的稳定性要优于自体骨移植后植入的植体。

一项随机对照实验的系统评价表明，与使用短

表7 患者水平1年和3年复查时穿上颌窦植体边缘骨吸收情况

	基线		1年		3年	
均值(mm)	0.31		0.62		1.15	
标准差(mm)	0.32		0.35		0.51	
数目	31		57		44	
频率	N	%	N	%	N	%
0mm	6	19.4	0	2.1	0	0.0
0.1～1.0mm	23	74.2	50	87.7	17	38.6
1.1～2.0mm	2	6.5	6	10.5	23	52.3
2.1～3.0mm	0	0.0	1	1.8	4	9.1
>3.0mm	0	0.0	0	0.0	0	0.0

种植体相比，骨增量后植入长种植体，种植失败和出现术后并发症的概率更大。该系统评价表明在骨量不足时植入短植体可能可达到更好的临床效果。

一些研究（包括6个连续回访的随机对照实验研究）报道的短植体的种植成功率介于94.6%～96.7%。Jemt和Hager做了一项有关上颌无牙殆患者种植修复早期失败原因的研究，发现增加植体的长度会增加种植失败率，但是，这种情况可能受到种植体表面的影响。有研究表明，无论是使用短植体还是使用表面粗化的常规植体，种植的成功率并没有明显的分别。但是，应该采用随机对照实验进行比较以得到更令人信服的结论。和使用颧骨种植体相比，穿上颌窦植体对外科技术的要求较低，但是两种技术的种植成功率是相当的。颧骨种植体支持的即刻修复3年的成功率介于96.4%～100%。

本研究中，术后有2例患者发生上颌窦炎，发生率为2.9%，低于颧骨植体种植术后上颌窦炎的发生率。上颌窦炎是颧骨植体种植术后最易发生的并发症，因相关的研究报道较少，目前还没有得到足够的重视。Tabrizi等做了一项回顾性实验研究：13例患者接受共计18颗植体植入上颌窦内，但植体并未穿透上颌窦黏膜，术后并未发现患者出现上颌窦炎的症状。Jung等为9例患者植入23颗穿入上颌窦的植体，术中没有提升上颌窦黏膜，术后6～10个月回访没有发现患者发生上颌窦炎。本研究术中植体穿透了上颌窦黏膜，但没有明显影响术后上颌窦炎的发生率。有关种植术后上颌窦炎的发生情况还需要更多的实验研究来了解。

本研究所用技术的劣势在于机械并发症的发生率较高（几乎达到50%）。在采用斜植体进行萎缩上颌骨的种植修复时也观察到了相似的机械并发症，这可能与患者要求更高的修复功能有关。长的悬臂修复，尤其是磨牙症的患者，可能增加机械并发症发生的可能性。

本研究的缺陷在于是回顾性实验（并非是将本技术和其他技术相比较的随机对照实验），且只纳入了一家诊所的患者作为实验对象。另外，基线时期有参考意义的曲面体层放射线片的比例较低，不利于准确测定1年和3年复查时种植体周边缘骨的吸收量。

应该设计更多的随机对照实验来比较文中所述技术与其他技术远期效果的差别。

5 结论

在萎缩的无牙殆上颌骨中植入穿上颌窦植体、不进行上颌窦提升并即刻负重在短期和中期内等获得了较高的成功率，说明以短期和中期效果评价，该技术可作为一种可靠的治疗选择。

6 鸣谢

感谢Mr Sandro Catarino、Miss Andreia Araújo和Dr Tiago Estevão（Malo Clinic Lisbon）在数据处理过程中提供的帮助。



《应用殆学》（附DVD光盘）

本书深入浅出地介绍了殆学的概念和技术，包括牙周膜、种植修复体和颞下颌关节紊乱病（TMDs）。并详述了各种殆学相关的操作技能，包括殆的检查、殆关系的记录、殆架的选择、诊断蜡型、转移前部引导关系、殆垫和调殆。书后附带的DVD光盘，运用三维动画描绘了前部引导的正常运动和修复体对引导作用干扰的后果，展现了偏斜接触和殆干扰。

主译：杨晓江（北京口腔医院）　　定价：150元