译文

通过结合了平台转移和激光蚀刻种植体－基台系统来检验其对于保持犬种植体间骨高度的循证学研究

Maintaining Interimplant Crestal Bone Height Via a Combined Platform-Switched, Laser-Lok Implant/Abutment System: A Proof-of-Principle Canine Study

Myron Nevins, Marc Nevins, Luca Gobbato, Hyo-Jung Lee, Chin-Wei Wang, David M.kim

原载 Int J Periodontics Restorative Dent, 2013, 33(3): 261-267.（英文）

田忠奎 译 汤春波 审

摘 要

上颌美学区种植体间牙龈乳头的存在是实现种植修复美学的关键，然而稳定的植体间牙龈乳头形态离不开其下方稳定的种植体周围牙槽骨的支持。大量研究证明，种植体间距应严格控制在 3mm 左右，如果间距少于 3mm，牙槽嵴顶骨就会发生吸收。这份临床前的循证医学研究检验了一种新型种植体－基台系统，其设计包含结合了平台转移和精密激光蚀刻的基台及表面微螺纹的种植体，在种植体距离是 2mm 和 4mm 时观察种植体间牙槽骨的维持情况。这项临床前研究结果认为通过精密的种植体或者基台设计的改变，即使种植体间距在 2 ～ 4mm 时也不会引起牙龈乳头下牙槽嵴顶骨吸收。

译者单位 南京医科大学附属口腔医院种植修复科
南京金台口腔诊所

1 引言

保持完整的牙龈乳头对于种植美学修复来说是非常重要的。然而，维持良好的牙龈乳头，依赖于稳定的牙槽嵴顶骨对其表面软组织的有效支持。获得或者保持这种正常的种植体间牙龈乳头是非常困难的，因为这些区域经常会发生种植体周围的牙槽骨吸收。导致牙槽骨吸收的主要因素包括：炎症细胞侵入种植体－基台连接处的微隙，种植体平台的骨内就位及两颗种植体之间的距离。当两颗种植体邻近植入时，这些因素就会同时存在并协同发挥作用。大量研究证明种植体间距在种植体周围牙槽骨的吸收和保留上起了决定性作用。这些研究结果表明，当种植体间距小于3mm时，从每个相邻种植体－基台连接处（IAJ）微隙开始，重叠水平向骨吸收就会发生。种植体间重叠侧方骨缺失的不良影响会导致种植体间牙槽骨嵴高度的整体降低，继而引发种植体间牙龈乳头高度的降低或者同时缺失。并且，当种植体颈部在骨平面以下时，为了保证种植体周围的生物学宽度，还会出现种植体间深部及边缘骨的不断缺失，进而危及种植体间牙龈乳头的美学效果。

当种植体间距小于或等于3mm时，平台转移的出现减少了种植体周牙槽骨的吸收。通过平台转移，种植体与基台连接面迁移至中间，使得细菌侵入通道远离种植体周围牙槽骨，从而减少了种植体周围的骨吸收。最近一项关于2mm或者3mm种植体间距的临床前研究表明，平台转移减少了种植体间牙槽骨缺失量，比种植体间距小于3mm时通过在邻近种植体间减少重叠水平骨吸收还要少。Rodriguez-Ciurana等通过人体研究得到类似发现，确定了在应用平台转移后，种植体间距少于2mm时其周围骨吸收程度明显减少。

当种植体间距少于3mm时，通过激光蚀刻在种植体－基台连接处形成粗糙面，能减少种植体间牙槽骨嵴的吸收。近期循证研究证实，在种植体颈部及基台经过激光蚀刻形成微细沟槽的特定区域，有结缔组织直接附着。在这种生理的结缔组织作用下，一种防止结合上皮迁移的生物上皮屏障就形成了。另外，它的另一个结果是，减少种植体－基台连接处的微隙，降低骨吸收。

通过平台转移能保存牙种植体间牙槽骨，利用激光蚀刻处理的基台和种植体颈部表面能减少骨吸收，基于这些有利结果，进一步远期促进连续植入种植体的功能和美学效果还是很有可能的。本文就种植体间距在2mm和4mm时，通过联合新的Lase-Lok基台和种植体设计及平台转移技术，对种植体间牙槽嵴顶骨和软组织的解剖学及组织学结果做循证研究。

2 方法和材料

该研究经美国马萨诸塞动物管理与使用协会批准，使用了6只雌性猎犬（2～3岁，体重20～24kg），饲养于专门为生物医学研究培养动物的饲养机构。

为了检测这种新设计的基台和种植系统以两种不同间距进行种植时的表现，我们建立了双侧下颌骨牙缺损模型。在全麻和局麻下，拔除所有实验动物的下颌前磨牙和第一磨牙，缝合封闭创口。

经过60d的愈合期后，作牙槽嵴顶切口切开黏膜，使切口两侧都有较多的角化牙龈覆盖，翻开黏骨膜瓣，暴露牙槽嵴顶（图1）。用间距分别为2mm和4mm的外科导板，在每个动物的两侧下颌骨分别植入2颗种植体（图2）。A组植入8颗种植体，间距为2mm，B组植入相同数目种植体，间距为4mm，在所有的实验组中，种植体颈部平台都在牙槽嵴顶水平（图2d）。在3个月愈合期内，给予4只实验组猎狐犬软食饲养。

手术后3个月，猎犬被处以安乐死。完整切除下颌骨，立即行组织学固定，以便于组织学保存和评估。

2.1 测试种植体和基台设计

图3a和图3b显示本实验中种植体和基台的特

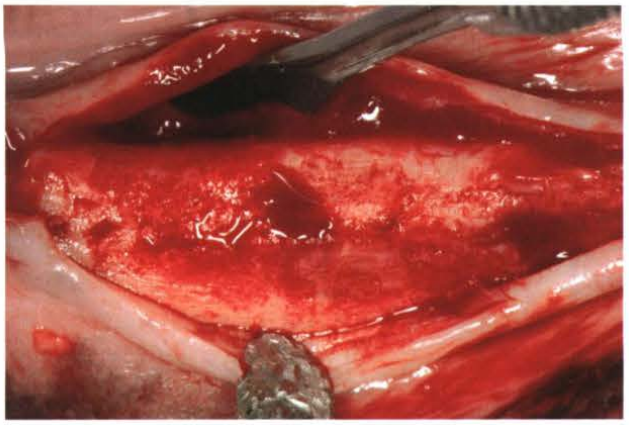

图1 典型的种植前拔除下颌前磨牙和第一磨牙60d后的牙槽嵴

征。种植体直径 3.8mm，长 9mm，斜向平台转移宽度为 0.3mm，种植体螺纹从种植体尖端到颈部逐渐增多，都是激光蚀刻成型，而非单纯机械式的颈环。设计成逐渐增多的螺纹是为了增加与骨的接触面积。

愈合基台在种植体接触面处有一缩窄，以便形成种植体 - 基台平台转移，在种植体基台连接的微隙处有一 0.7mm 高的激光蚀刻带，其中有 8 μm 深的 Laser-Lok 微通道（图 3a 和 3b）。

2.2 显微镜观查

在一个带有振荡和抽真空功能的脱水系统中，

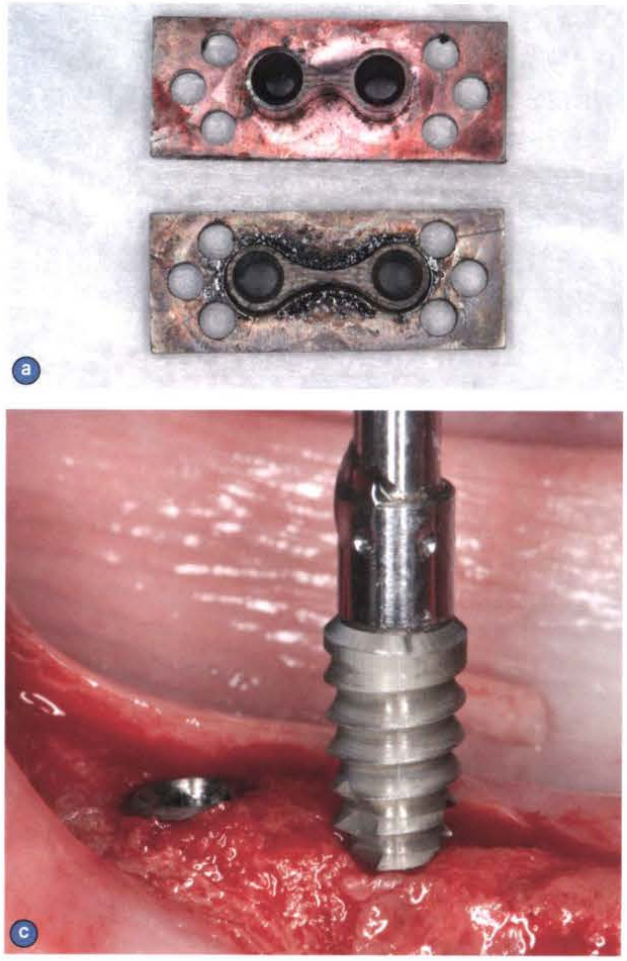

图 2 a. 间距为 2mm（上面）和 4mm（下面）的种植外科导板；b. 放置种植体之间精确间距为 2mm 的外科导板；c. 在后牙区种植体 2mm 间隔区处植入种植体；d. 间距为 2mm，准确植入牙槽嵴顶的种植体

图 3 a. 整个螺纹表面和 0.7mm 高的激光蚀刻带上都带有 Laser-Lok 微通道的平台转移种植体 - 基台系统；b. 基台和 Laser-Lok 种植体通过带有平台转移的内六角连接

利用60%、80%、96%和无水酒精脱水并固定样本，再浸入Technovit 7200 VLC酸甲酯树脂中包埋成型，再置于蓝光和白光下形成聚合物，按种植体长轴方向平行切成近远中向的若干块，切开、打磨、抛光直至每块厚度达到30~40μm，切片分别用快速骨染色法和品红计量染色法染色，并用3D（MZ16，Leica）和光学显微镜检查（6000DRB，Leica）。

3 结果

3.1 临床表现

所有16颗前磨牙及第一磨牙的拔牙创口在其愈合的2个月中均无异常，仅有轻微炎症反应，并无术后感染发生。

植入后3个月随访期间，术后的肿胀和炎症反应轻微，没有任何种植体发生感染。所有种植体和基台均稳固、无松动，没有植入后随访期的种植体脱落。

3.2 组织学观察A组

图4a和图4b显示间距为2mm种植术后3个月组织学表现。

3.2.1 软组织表现

种植体周围软组织包括龈沟上皮及其下方的结合上皮，它们共同构成了上皮屏障，结合上皮终止于接近冠方基台激光蚀刻过的螺纹处，这个区域有结缔组织纤维垂直插入0.7mm高的微型沟槽内，另外结缔组织纤维也进入到种植体颈部激光蚀刻区域，有效地封闭种植体-基台连接处的微隙（图4）。重要的是，在所有样本中，未发现任何连接处有感

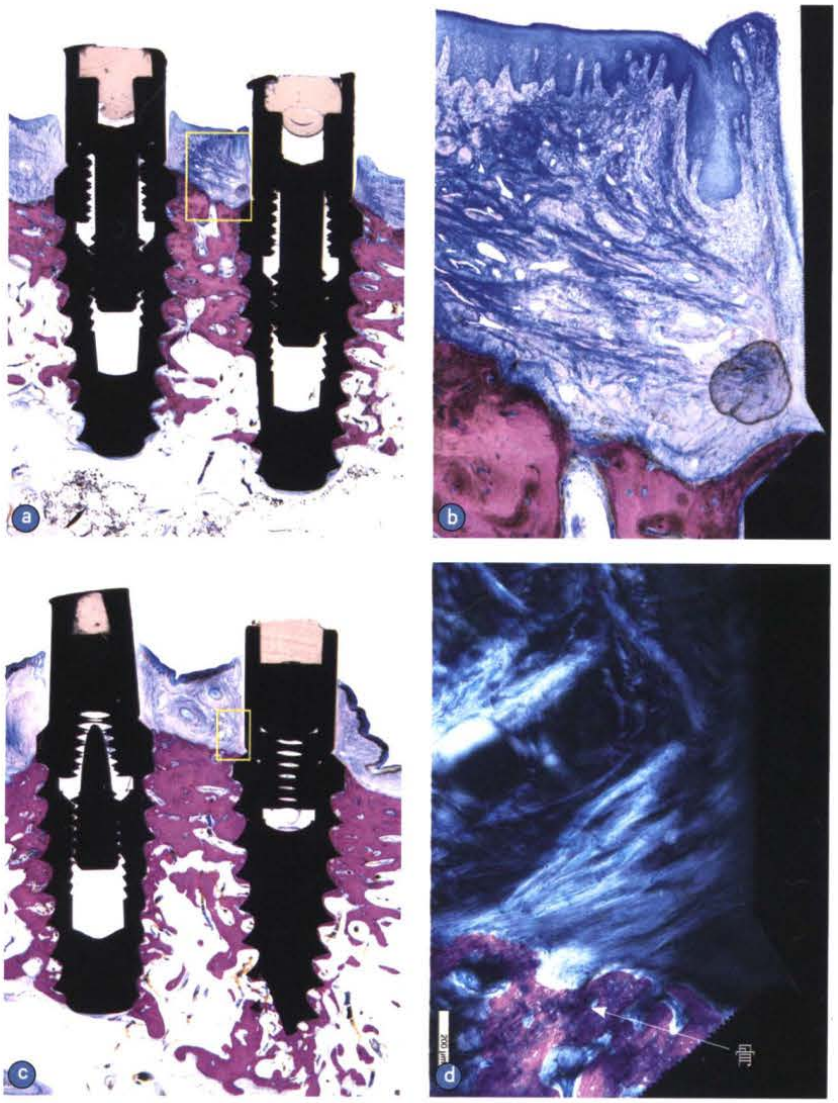

图4 a. 低倍镜显示间距2mm的实验种植体间没有骨吸收；b. 图3a中的黄色矩形区域高倍镜显示：带有Laser-Lok槽沟的基台与种植体颈部都有直接结缔组织连接，骨顶端扩展到种植体颈环处；c. 种植体间距为2mm植入3个月后无骨吸收，标记处显示整个种植体体部Laser-Lok沟槽处有广泛的骨种植体直接结合；d. 偏振光下显示，有垂直向的结缔组织纤维深入到基台表面的激光蚀刻沟槽中（图4c的黄色区域高倍镜下观）。顶端牙槽骨延伸至种植体颈环区域的Laser-Lok微通道内

染和炎症反应。

3.2.2 硬组织表现

在 3 个月后的组织活检中，未发现任何种植体间骨组织发生吸收，重要的是在种植体体部和颈部都有骨种植体直接结合，在其中一些样本中，甚至能看到种植体 - 基台连接的缝隙处也有新骨形成。在连接微隙处，垂直长入激光蚀刻微型沟槽内的纤维结缔组织和骨组织可以在解剖学上封闭 IAJ 连接缝隙区域，防止结合上皮迁移（图 4）。

3.3 组织学观察 B 组

图 5a ~ c 显示了 B 组中种植体间距为 4mm 的植入 3 个月后典型组织学表现。

3.3.1 软组织表现

当种植体间距为 4mm 时，其周围的软组织表现与 2mm 间距时相类似。致密的结缔组织纤维垂直插入基台激光蚀刻过的微螺纹处，同样也深入种植体颈部激光蚀刻区。这些直接附着于激光蚀刻微沟隙的结缔组织纤维能有效地封闭基台 - 种植体连接缝，并且防止结合上皮向根方移行。所有 B 组样本均未发现有明显的炎症细胞侵入的迹象（图 5）。

3.3.2 硬组织反应

种植 3 个月后，种植体颈部骨组织维持良好，未发现吸收，没有 1 例发生骨坏死，骨与种植体结合良好，几乎整个种植体体部及颈部都围绕着一层致密板状皮质骨（图 5）。

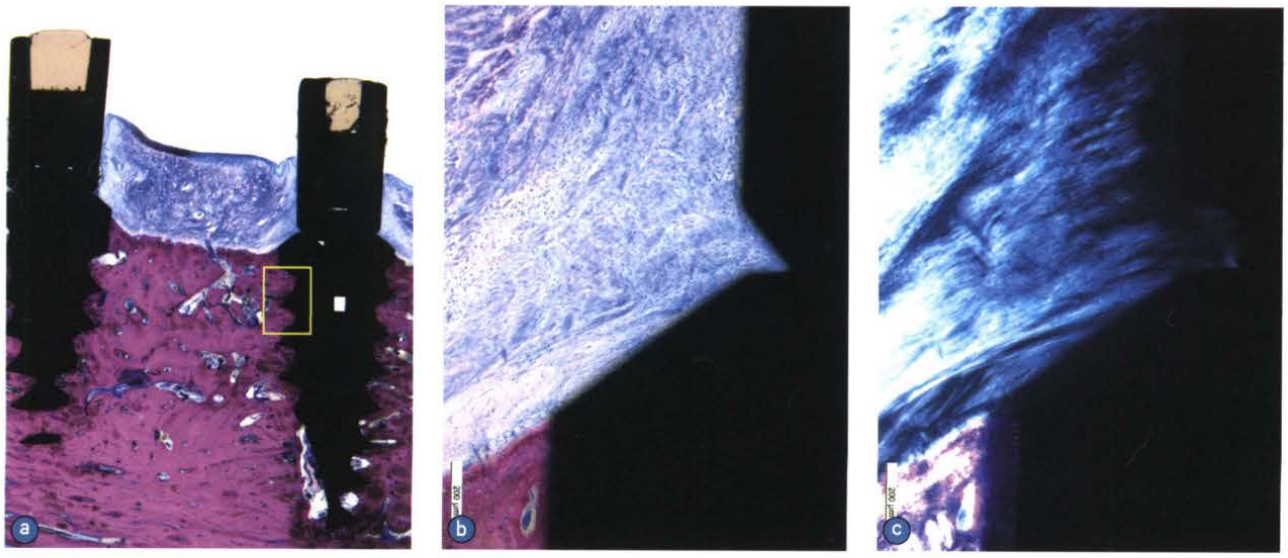

图 5 a. 间距 4mm 的种植体间未见明显的牙槽骨吸收，并且表现为广泛的骨 - 种植体连接；b.（图 5a 黄色矩形区域中）种植体和基台放大显示：致密的结缔组织与基台和种植体颈部直接连接，牙槽嵴顶骨与种植体颈部 Laser-Lok 微沟槽紧密连接；c. 偏振光下显示，垂直向结缔组织纤维直接深入到基台与种植体颈部区域的激光沟槽内（图 5a 黄色区域放大显示）

4 讨论

在上颌美学区域，种植体支持的修复体要达到一个良好的效果，完整的种植体间牙龈乳头是必不可少的。当然，要保持完整的种植牙间乳头，前提是要有稳定的牙槽嵴顶骨支持，才不会发生牙龈乳头变形和吸收。

往往种植体间距过小时，发生骨吸收的现象比较明显，主要因为重叠的水平向骨吸收往往是从每个相邻种植体的种植体 - 基台连接缝处开始的。大量研究显示种植体间距少于 3mm 时牙槽骨吸收尤为严重。本研究主要是基于已经被证实疗效明确的，结合激光蚀刻、微沟槽设计及平台转移概念的种植体和基台，当其植入间距为 2mm 和 4mm 时，种植体周围骨组织的反应，在此临床前研究中有许多重要发现。

此次研究中，无论种植体间距是 2mm 还是 4mm，都没有发生骨吸收，并且，在种植体 - 基台连接处的种植体颈部激光蚀刻微沟槽处还发现有新骨形成。同时也注意到，平台转移使种植体 - 基台连接处微间隙居中以减少或限制两种植体之间区域的种植体基台连接处的细菌存留量，从而减少了骨

吸收。而这种现象在种植体间距少于3mm的常规种植系统中经常发生。通过在基台和种植体颈部添加0.7mm高的激光蚀刻沟槽，这种种植体－基台系统已经产生了稳定的骨种植体直接结合，直达冠方第一个螺纹处，在种植体颈部部分区域也可见这种骨结合。

不同于以往研究的种植体激光蚀刻微螺纹表面处理仅限于颈部区域，本研究设计成整个种植体都用激光蚀刻成8μm深的细小螺纹。全部应用微螺纹处理过的种植体表面有更多的骨种植体直接结合，表明这种激光蚀刻的表里能促进骨与种植体的直接结合。

除了平台转移的设计，还可以从种植体－基台微隙处结缔组织纤维的反应看出种植体周围骨组织保持的效果。以往的研究报告显示，基台和种植体表面8μm的激光蚀刻沟槽可以允许致密的结缔组织纤维垂直长入种植体－基台连接微隙处，有效地消除了细菌和炎症侵袭到正常的种植体－基台连接面的微沟隙中。一旦出现炎症细胞侵入，充满种植体－基台微隙的结缔组织纤维及骨组织被迫向根方移位，导致丧失了对种植体间牙龈乳头的骨性支持。在种植体间距少于3mm时，就消除在种植体－基台连接微缝隙处常规可见的骨吸收而言，激光处理微槽沟基台和种植体表面与平台转移相结合能产生协同作用，从而预防种植体间牙槽嵴顶骨吸收。为了验证这个临床前循证研究，后期还必须进行人体临床试验研究。

5 致谢

特别感谢Styart Kay博士(Huntigton, NY)，在科学写作和指导、组织架构和完成本文所给予的帮助。作者宣称本研究无利益冲突。



《生命之美——显微摄影写意集》

一花一世界，一木一浮生，每个生命都是一场奇迹，一种独一无二的美丽。本书作者是一位在口腔医学领域有成就的医生，以摄影图片的形式展示通过显微镜来拍摄医学图片的完美效果，展露了高超的显微摄影技术技巧。本书作者精心挑选图片并巧妙编排，使医学科学技术与艺术浑然一体，体现了作者内心深处对生命尊严和生命本质的敬畏，对生命之美的讴歌。本书可供科学研究、经验交流使用。

作者：李铁军（北京大学口腔医学院）
定价：198元　　出版时间：2014-1-1
171页，12开精装，彩色印刷　　ISBN：978-7-5091-7269-8