译文

应用矿化同种异体骨，β－TCP 和 rhPDGF－BB 治疗拔牙后大的颊侧骨缺损：一种采用生长因子介导骨再生的方法

Treatment of a Large Postextraction Buccal Wall Defect with Mineralized Allograft, β-TCP and rhPDGF-BB: A Growth Factor-Mediated Bone Regenerative Approach

Mark B. Snyder

原载 Int J Periodontics Restorative Dent, 2012, 32(6): 705-711.（英文）

崔晓曦 译 徐 莉 审

摘 要

上下前牙区拔牙后经常出现颊侧牙槽骨缺损。出现此类缺损的常见原因包括：颊侧骨壁多较薄、患牙拔牙前存在牙周病、束状骨吸收、复杂的正畸移动及创伤性拔牙。拔牙后使缺损的骨壁再生为有活力且血供良好的密质骨，对种植修复的成功至关重要。本病例报告观察了联合应用冻干同种异体骨、β－三磷酸钙和重组人血小板衍生生长因子 BB 将下颌前牙区大量缺损的颊侧骨壁再生为健康密质骨的有效性。强调了生长因子在介导骨再生的过程中，植入材料的上层覆盖骨膜以获得稳定来源成骨细胞的重要性。

1 引言

种植体的成功植入和存活都需要适当的牙槽嵴解剖形态和一定的骨量。拔牙后颊侧骨壁常常出现缺损，尤其在上下颌前牙区更多见。造成此种缺损的原因包括：唇颊侧的骨壁薄、患牙在拔牙前存在牙周病、束状骨吸收、快速正畸移动和创伤性拔牙。已经有多种治疗方式被用来重建颊侧牙槽骨，包括自体骨颗粒和骨块移植，以及使用可吸收或不可吸收膜的引导骨再生。尽管自体骨移植通常是有效的，

译者单位 北京大学口腔医院牙周科
北京市中关村南大街 22 号 100081

但仍存在许多潜在的问题，包括供区疼痛和坏死、移植材料供应量有限及移植物过度吸收。使用引导骨再生的方法虽然可以防止供区并发症，但是经常会发生伤口裂开和膜暴露，可能影响治疗效果。

组织工程学的最新进展和重组生长因子技术或许可为治疗拔牙后产生的大量颊侧骨缺损，提供可行的治疗方法。血小板衍生生长因子BB（PDGF-BB）在血管形成级联反应中起关键作用，对成骨细胞系，尤其是当细胞来自富含成骨细胞的骨膜，血小板衍生生长因子BB也具有重要的趋化和促进有丝分裂作用，上述特性可能发挥重要的临床作用，从而提高使用骨再生方法治疗颊侧骨壁大量缺损的效果。重组人血小板衍生生长因子BB（rhPDGF-BB）与骨膜良好的接触和从适当的基质载体中经特定的释放动力学释放，对介导骨再生过程的成功同样重要。体外和体内动力学及细胞增殖研究已经证实许多基质可能有效，包括β-三磷酸钙（β-TCP），无机小牛骨矿物质（ABBM）及矿化或脱矿同种异体冻干骨（FDBA/DFDBA）。许多试验特别研究了FDBA，DFDBA，ABBA和马来源的异种移植物作为rhPDGF-BB的载体基质治疗复杂牙周骨下袋、上下颌牙槽嵴缺损和拔牙后颊侧骨缺损的效果，结果显示再生效果极佳。

本病例报告的目的是检验联合应用FDBA、β-TCP和rhPDGF-BB但不使用屏障膜对下颌前牙拔牙后大量颊侧骨缺损进行骨再生治疗并行即刻种植的有效性，该方法可使骨缺损再生为有良好血供的密质骨。

2 病例报告

2.1 病史

患者为健康、不吸烟的64岁女性，主诉“左下牙齿腐蚀”。该患者有骨质疏松病史，使用阿伦磷酸钠（默克公司）治疗8年。牙科病史包括针对左下尖牙扭转错位的复杂正畸治疗。在患牙正畸移动过程中，曾为增宽角化牙龈组织和预防牙龈退缩进行下前牙区软组织移植。临床检查显示左下尖牙突出，牙根严重外吸收，唇侧骨板明显缺失。根尖片显示牙根吸收延续至牙槽嵴顶下方并进入牙髓，提示患牙已无法保留。检查后与患者讨论治疗计划，详细介绍了骨增量和种植手术的过程及可能的并发症。根据1975年制定、2000年修订的赫尔辛基宣言，患者签署了知情同意书。知情同意书特别指出了重组生长因子将被用于提高治疗效果。

2.2 手术过程

局部麻醉后，左下尖牙行沟内切口加两侧减张松弛切口，唇侧翻开全厚黏骨膜瓣，证实患牙外吸收和唇侧骨板明显缺失（图1和图2）。为防止进一步骨缺损，小心拔出患牙，牙槽窝彻底清创（图3和图4）。将含有约80%矿化同种异体骨和20%β-TCP的复合移植物在0.5ml的0.3mg/ml rhPDGF-BB中饱和浸润15min（图5）。

拔牙位点按照即刻种植过程进行常规骨预备。在放入种植体前，将一层rhPDGF-BB包被在一枚4.0mm×15mm AstraTech OsseoSpeed种植体

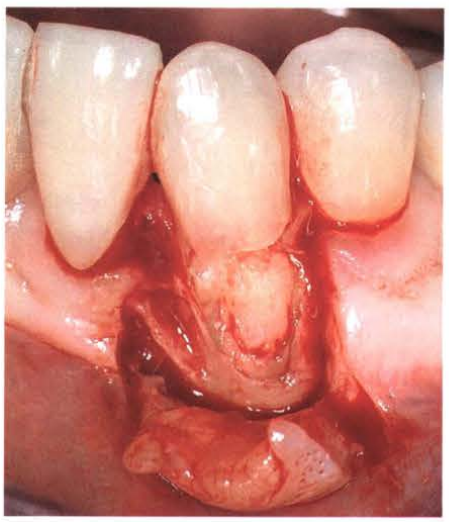

图1 左下尖牙唇侧骨板明显缺损，伴牙根外吸收

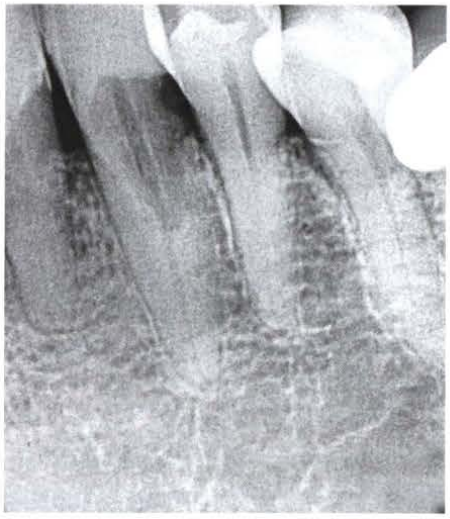

图2 根尖放射线片显示牙根外吸收达骨嵴顶下方，延伸进入牙髓

表面，并在拔牙窝的根尖部分放入少量饱和生长因子的骨移植物。随后放入植体，根尖区余留的自体骨提供初期稳定性（图6）。但在牙槽窝唇侧的骨板缺失处，种植体约有10个螺纹暴露。种植体与牙槽窝骨壁间有4mm的水平向间隙。向间隙中填入复合移植物，使其充满间隙，覆盖暴露的种植体螺纹，并尽量恢复正常牙槽嵴外形（图7）。为了使富含成骨细胞的骨膜与生长因子接触，没有在移植材料上覆盖屏障膜。使用5.0多股可吸收缝合线（Ethicon）缝合黏骨膜瓣，达到一期闭合。将注射器中余留的rhPDGF-BB涂在缝合线上（图8）。

3 结果

在拔牙、种植及植骨5个月后进行二期手术，术区愈合正常，没有炎症或感染。翻开全厚黏骨膜瓣，可见原先暴露的10个种植体螺纹全部被血供良好的再生密质骨覆盖，并且重建了正常的牙槽嵴外形（图9）。40Ncm的反向扭矩测试显示种植体无松动。患者被告知可以进行螺丝固位金属烤瓷冠修复。

负载后1年，种植修复体功能良好，未见并发症（图10）。根尖放射线片显示种植体全长都有极佳的种植体－骨结合（图11）。

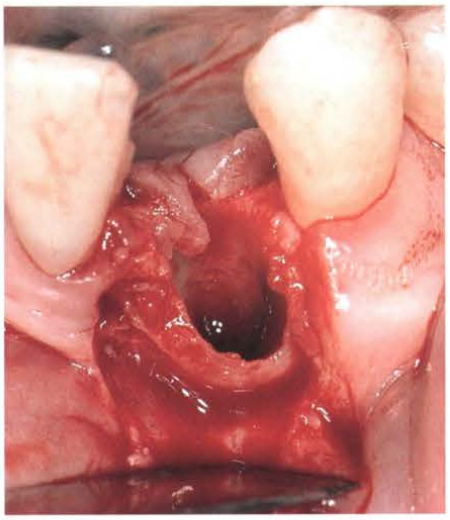

图3 患牙拔出后，拔牙窝的唇侧和骨嵴顶可见明显骨缺损

图4 拔出的患牙可见严重牙根外吸收。注意病变从颈部牙釉质延伸至根尖1/3

图5 矿化同种异体骨＋β－TCP放入rhPDGF-BB中饱和浸润15min，以便使移植材料吸收生长因子

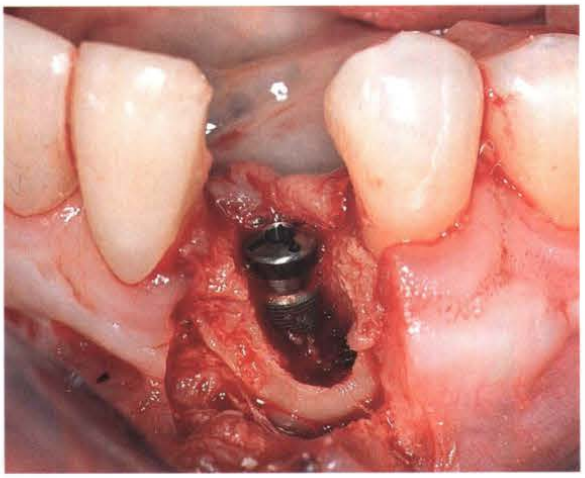

图6 放入移植物前，种植体多个螺纹暴露。注意唇侧牙槽骨垂直向缺损与种植体平台的关系

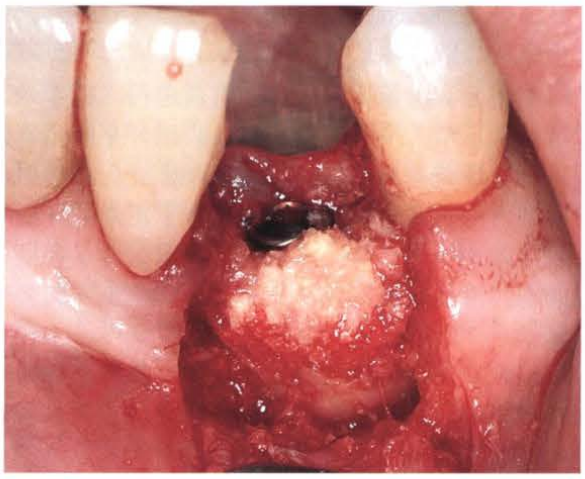

图7 混合了rhPDGF-BB的复合移植物放入骨缺损中，填至2mm高的愈合基台水平。不放屏障膜

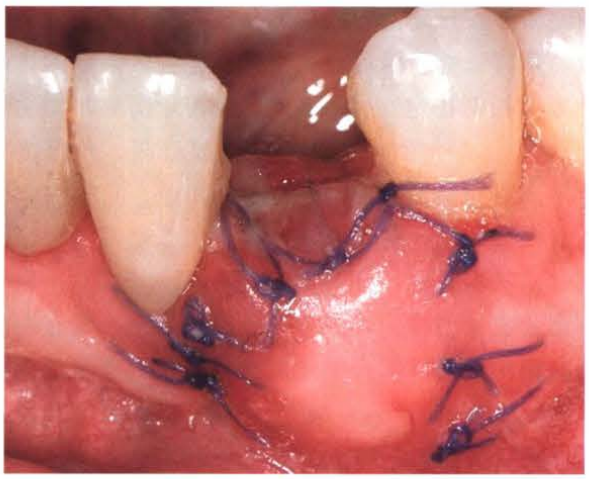

图8 术后10d复查，黏骨膜瓣保持一期闭合

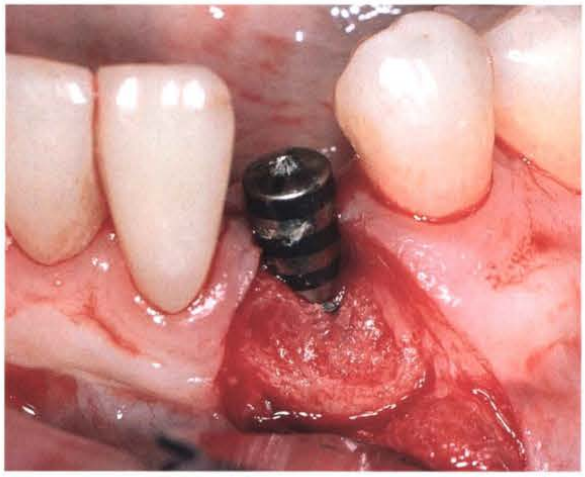

图9 二期手术时，可见血管化的密质骨覆盖种植体所有螺纹，重建牙槽嵴外形。放入穿黏膜愈合基台

图10 种植体周围健康的软组织和良好的牙槽嵴形态

图11 种植修复1年后，种植体与骨结合极佳

4 讨论

在患牙拔除后伴发颊侧骨壁大量缺损时，血供良好的活骨再生，对长期疗效至关重要。组织工程学生物活性分子的引入，如骨形成蛋白2和rhPDGF-BB，目前可能在提高临床效果和改变长期治疗方案中提供新的选择。

上下前牙牙根附近常见唇侧牙槽骨的开裂，这些牙齿常常突出于牙弓外，并且仅有薄层唇侧骨板围绕。除了容易在拔牙时受到损伤，薄的唇侧骨板常常血供不良，经常在拔牙后吸收。复杂的正畸移动也可能导致唇侧骨板缺失和牙根外吸收。

本病例中患牙的牙根向唇侧突出且唇侧覆盖骨壁薄，还曾长期受到正畸力，很容易导致明显骨吸

收和严重的牙根吸收。显然，良好的种植体方向、功能和长期存活需要再生出有良好血供的密质骨。尽管引导骨再生可以作为一种可行的选择，但仍然存在膜暴露和潜在并发症的风险。因此，选择这种活性生长因子介导的治疗过程可以避免放置屏障膜，并且直接覆盖骨膜，作为成骨细胞及其前体细胞的丰富且稳定的来源。术后5个月，可见大量健康、血供良好的密质骨包绕原先暴露的种植体螺纹，颊侧大量骨缺损形成了骨修复。本病例中成功的骨再生效果强调了移植物与上覆骨膜接触的重要性，同时强调了在生长因子介导的再生治疗中，骨膜可提供丰富的骨祖细胞。此外，本病例成功的再生结果，为临床医生提供了一种除自体骨移植和引导骨再生之外，在生物相容性基质中使用组织工程学生长因子的有效的新方法。

5 致谢

作者感谢Stuart Kay医生的帮助及其在此文准备过程中的重要评论。同时也感谢Daniel P. Casullo医生进行的设计良好的种植修复。本文作者现为Osteohealth公司的医疗顾问，该公司是Luitpold Pharmaceuticals，Shirley，New York的分支机构。全部手术材料为作者自行购买。

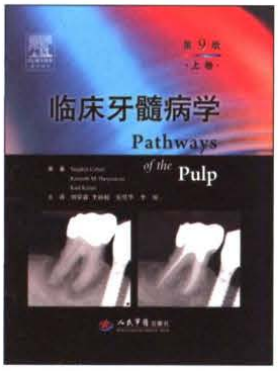

《临床牙髓病学》（第9版上卷）

本书是口腔牙髓病学最经典、最权威的专著之一，被世界上绝大多数口腔院校指定为牙髓病学的必修教材，由知名口腔医学专家Cohen教授主编。本次出版的中文版为第9版，本卷主要内容包括牙外伤后的牙髓治疗、牙髓病与牙周病的相互关系、牙髓病治疗中的局部麻醉、根管治疗牙的修复、儿童牙髓病学、老年牙髓病学、非手术根管再治疗。本书内容全面、结构合理，是牙体牙髓病科医师、口腔全科医师、口腔院校在校生不可或缺的经典参考书。

主译：刘荣森（解放军总医院）
出版时间：2014年7月　　定价：198元
ISBN：978-7-5091-7243-8
300页，300多幅图片，精装，彩色印刷



《当代口腔正畸学》（第5版）

本书被誉为口腔正畸学的“圣经”，畅销欧美达30年，被世界上大多数知名口腔院校选作必修教材使用。本次引进的为新近出版的第5版。主要内容包括：正畸问题的病因、诊断和治疗计划、正畸力控制中的机械力学原理、当代正畸矫治器、青春期前儿童的治疗、青春期前的复杂非骨性错牙合畸形、青春期及青春期前患儿骨性问题的矫治、成人正畸治疗中的特殊考虑、正颌外科与正畸联合治疗等。

译者：王林　　定价：380元
出版时间：2014年4月
全书4色印刷，720页，1000幅彩图