译文

后牙根管治疗后取代桩冠的粘结修复方式：从直接充填到嵌体冠修复

Crown and Post-Free Adhesive Restorations for Endodontically Treated Posterior Teeth: from Direct Composite to Endocrowns

Giovanni Tommaso Rocca, Ivo Krejci

原载 Eur J Esthet Dent, 2013, 8(2): 156-179.（英文）

王 瑞 译 郭 航 审

摘 要

后牙根管治疗后应选择何种冠部修复到目前为止仍然存有争议。尽管传统的金属桩核加全冠修复方式仍然被广泛应用，但其较高的破坏性还是饱受批评。目前，新型材料及完全基于粘结固位的治疗方法已经出现，它们更快，更廉价，同时对牙齿破坏性更小。本文中的所有临床病例均采用了这种方法，包括直接充填及间接嵌体冠修复。

1 引言

根管治疗后的牙齿更易劈裂。造成牙齿脆性增加的主要原因之一是病理变化及牙髓治疗过程中带来的牙体的缺损。这种生物力学的改变对于治疗后牙齿的长远疗效造成了负面的影响。因此，当我们考虑死髓牙的后期修复时，修复材料应当能够代替丢失的牙体组织以保证足够的机械强度和功能，良好的美观及严密的冠部封闭。

最传统的治疗方法是根管内桩核加上层的烤瓷冠或全瓷冠修复。尽管一些长期的回顾性研究证实了这种修复方式是可靠的，但其无论是对牙根还是牙冠都具有明显的侵略性。在失败的病例中，这种常规修复方式通常不会对剩余牙齿造成更大伤害，但其会使患牙暴露于更易发生不可逆性折裂的高风险环境中。

译者单位 北京瑞泰口腔医院
北京市朝阳区北苑路媒体村天居园 1 号 100107

此外，冠修复涉及到诸如冠延长、粘桩、堆核、临时冠的制作等许多步骤，这就会增加治疗的时间和费用。所有的这些中间步骤都可能有细菌的渗入从而导致根管的再感染。在过去，牙冠被认为是保护死髓牙剩余牙体的必要措施。对于大面积缺损的牙齿，摩擦力较大的预成金属桩曾被认为可以为牙冠提供固位及增强牙齿强度而得到广泛应用，与此相反，如今大量文献证明其非但不能增强牙齿抗力，反而容易使牙齿变得更加脆弱。

在过去的30年中，牙科粘结系统的高速发展及越来越高强度粘结产品的问世正在逐渐改变人们对于过去“死髓牙必须冠修复”的看法，许多原先典型的冠修复的适应证如今也需要打上问号。对于根管治疗后的牙齿，如今的治疗原则是尽可能少地破坏牙齿，尽量保存更多的健康牙体组织。这一牙科治疗理念必须依靠强大的粘结系统来完成。其不需要通过破坏牙齿就能够达到充足的材料固位力。因此，死髓牙修复的许多原则与活髓牙是相同的。

本文的目的是展示一些完全基于粘结固位的现代治疗方法。死髓牙直接或间接修复的操作流程在一些典型的病例中都有涉及。文中提到的一个新的原理也有助于术者基于髓腔形态和美学需要选择最佳的修复方法。

2 治疗计划

死髓牙修复方案的选择受到一些因素的影响。诸如髓腔的解剖形态、患牙牙位，以及美学效果在确定治疗方案时都是必须要考虑的。而其他一些因素，如咬合关系紊乱、牙龄、牙髓／牙周治疗的预后和患者的经济条件也很重要，在特殊病例中也需要予以重视。

2.1 牙体缺损情况（髓腔形态）

死髓牙最重要的生物力学变化原因是牙体的缺损。它与早期的病理学变化（龋坏、裂纹、缺损）、根管治疗（开髓洞型的制备、根管预备），以及一些有创性的修复治疗（打桩、备牙）等多种因素有关。所有这些因素都会磨除冠方和根部的牙体组织，减弱牙齿的抗力，增大死髓牙折裂的风险。在牙冠部，有些特殊的髓腔解剖结构有可能导致更大的危险性。一些体外研究表明，保留牙齿的边缘嵴可以限制牙尖异常的侧方偏移从而降低牙尖劈裂的可能性。因此，一个单纯殆面洞（O）和一个近远中向的邻殆邻洞（MOD）两者的劈裂风险截然相反（图1）。此外，在根管治疗中，髓室顶和侧壁牙体的缺失也是导致牙体薄弱的主要因素之一。因此，特别深的MOD洞在根管治疗后折裂的风险是最高的。在这种病例中，修复体必须要覆盖牙尖以避免过大的挠曲强度并且要注意咬合力的平衡（图2a、2b）。

坚硬的牙体组织是死髓牙粘结修复的重要保证。剩余牙体必须坚固、没有裂纹且厚度必须至少达到1mm（图3）。这些因素在开髓、清理髓腔和牙髓等根管治疗的初始步骤中就应当加以考虑。有裂纹和过薄的洞壁在做根管治疗堆树脂假壁时就应提前磨除，而这些树脂则往往会被作为日后最终修复的基底。

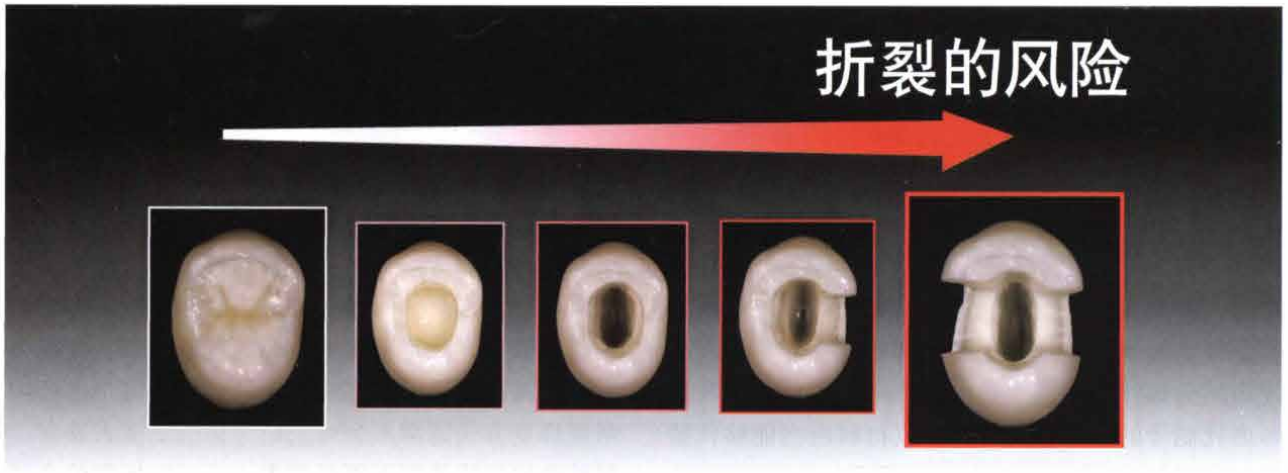

图1 根管治疗后牙齿折裂的风险直接取决于牙体组织的缺损量及特殊的髓腔解剖形态

2.2 牙齿类型（前磨牙 / 磨牙）

在决定治疗方案时，磨牙和前磨牙的解剖和生理学差异也起到重要作用。首先，磨牙比前磨牙有着更大的牙体和髓腔，因此其粘结面积也更大。当有大量牙体缺失时，这一特性非常重要。其次，两者的负荷量不同。在正常的 I 类咬合情况下，磨牙和尖牙的侧方引导、前牙的前伸牙合引导中，后牙受到更大的轴向应力而前牙受到更大的剪切力。而即使是在这种理想情况下，尖牙的侧方引导功能也往往由有前磨牙参与的组牙功能牙合所代替。所以前磨牙的牙尖受到包括轴向力和剪切力在内的复杂应力，可能导致潜在的风险。

因此，在多数病例中，磨牙可以单纯依赖粘结性修复，而前磨牙往往需要打桩以防剩余牙体的折裂。实际操作中需要医生的丰富经验对剩余牙体组织进行评估，并判断其是否满足打桩的适应证。

2.3 美观因素

死髓牙的美学修复对洞型的制备和材料的选择要求十分严格。患者对美观的要求在其第一次就诊时就应当了解。颊面可暴露于“微笑区”（患者饱满微笑时上下唇之间的垂直间隙）的牙齿有着较高的美观需求（图 4）。无论何时，当修复体边缘存在于这个区域时，如牙尖覆盖的病例，牙齿到修复

图 2a 和 b 死髓牙修复方式选择的依据如图所示。剩余牙体的厚度、髓腔的直径及咬合关系都是影响修复方式选择的重要因素

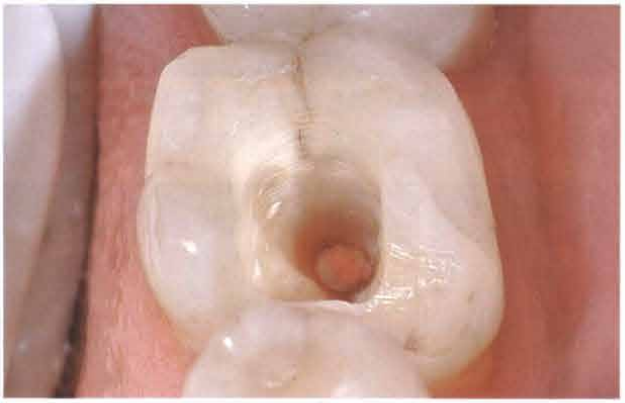

图 3 这颗下颌第一磨牙的远中边缘嵴存在明显的垂直向长裂纹，其抗力不足，需要被修复体替代，因此洞型设计从 MO 变成了 MOD

图 4 “微笑区”。在一些病例中，后牙有着与前牙相同的美学需求

体颜色的统一性转换对于临床有着较大的挑战。对此操作者可以有 3 种解决方法：第一，修复体的颊侧边缘可以位于靠近龈缘的颈 1/3 处，使颜色的过渡位于一个较暗的区域。这种“牙冠样”的颊侧边缘可以形成很好的美观效果，但是对天然牙的破坏较大（图 5d）。另一种方法是将颊侧缘置于牙冠中 1/3 处，距离咬合平面 2 ～ 3mm。这种方法可以保留较多的牙釉质和牙本质，但对修复体美观的要求有很大的挑战（图 5c）。最后一种方法是将修复体的可见边缘位于颊尖殆 1/3 处，只需 1.5mm 的备牙量，几乎可以保留整个颊尖。这是可以同时满足保存牙体和美观需求的方法，但是目前还只在活髓牙上进行过试验。当有一部分剩余牙尖位于“微笑区”时，要保留其原始形态，同时如果存在牙体变色的迹象，在最终修复前需要进行牙髓腔内的漂白（图 10c）。

3 临床病例

3.1 I 类洞（四壁洞型）

这种洞型为四壁完整的宽且深的殆面洞。如果这些壁都足够坚硬且有一定厚度，这种洞型被认为是劈裂风险最低的。在一个著名的研究中，Reeh 等计算得出单纯殆面开髓洞型的牙齿强度降低约 20%，而 MOD 洞的强度降低了 63%。随后，一些其他研究也证实了这一假设。少数文献中的研究描述了 I 类洞根管治疗后直接树脂充填的效果。这种修复方式在理论上讲是积极可行的，即使临床试验的结果经常受到其他洞型、更宽泛的树脂直接充填或其他材料（如银汞合金）直接充填的混淆。

这里要介绍的 I 类洞的病例是根管治疗后的上颌第一磨牙（图 6a ～ c）。去掉暂封物后，将患牙用橡皮障隔离，用自酸蚀或全酸蚀粘结剂处理牙面和窝洞（表 1）。之后先用少量的混合树脂给窝洞垫底，这样做的目的是封闭窝洞并尽可能限制树脂的聚合收缩。越是复杂的髓腔形态充填时越需要加以注意。因此，充填时树脂应逐层分层修复，每层 2 ～ 3mm，倾斜充填，且都需要用光固化灯光照固化 40s。充填结束后用抛光车针和抛光轮进行打磨抛光。表面涂布甘油去除抑氧层。最后拆掉橡皮障调整咬合。

图 5 牙尖覆盖的方式。舌 / 腭侧牙尖可以简单降低 2 ～ 3mm 的咬合间距 (a)。相反，颊尖可以有 3 种预备方式：(b) 过度保存颊尖覆盖 (1.5mm)；(c) 保存颊尖覆盖 (2 ～ 3mm)；(d) 完全颊尖覆盖

图 6a ～ c a. 上颌第一磨牙的 I 类洞殆面观。窝洞已被清洁并隔离；b. 复合树脂逐层分层充填，每层光照至少 40s；c. 树脂直接修复完成

表1 粘结原则

	牙本质		牙釉质	复合体	陶瓷类（硅基质）
	自酸蚀系统	全酸蚀系统			
预处理	自酸蚀处理液（10s，干燥）	磷酸（10s）	磷酸（40s）	Al_3O_2 喷砂（27～50mm）	氢氟酸
处理		处理液（10s，干燥）		有机硅烷（60s，干燥）	有机硅烷（60s，干燥）
粘结	树脂粘结剂（10s，干燥）	树脂粘结剂（10s，干燥）	树脂粘结剂（10s，干燥）	树脂粘结剂（10s，干燥）	树脂粘结剂（10s，干燥）

3.2 Ⅱ类洞 MO/OD（三壁洞型）

在这种三壁洞型中，近中或远中剩余的边缘嵴可以保护牙齿防止近远中向的折裂。过去的一些研究证明了边缘完整且坚固的“第三壁”的保护作用。Reeh 等发现，这类洞型的牙齿强度将降低45%，而 MOD 洞的强度则会降低63%。Panitvisai 等发现三壁洞牙尖颊舌向的位移是7.5mm 而二壁洞则为16.5mm。Gonzalez-Lopez 等也证实了当去掉死髓牙前磨牙所有的边缘嵴后会显著增加负载时牙尖的偏移（在100N 的载荷下，MO 洞为10mm，MOD 洞为56mm；150N 时 MO 洞为14mm，MOD 洞为114mm）。近来，Salameh 等也发现无论是否打纤维桩，根管治疗后磨牙 MO 洞直接树脂充填修复对牙体折裂的抵抗性显著高于 MOD 洞。然而，在一些类似的死髓前磨牙的研究中，Sorrentino 等发现三壁和二壁洞的抗折强度没有明显差异。一项体外实验对剩余边缘嵴是否有足够的厚度做了相关研究，结果显示当剩余健康牙壁厚度＞1mm 时，直接树脂充填后的抗折强度与完整的牙齿近似。

这些实验研究对临床的指导意义为在满足在前面提到的情况并且没有咬合紊乱存在时，这种洞型没有必要采用完全牙尖覆盖的修复方式。因此，完整颊舌壁的保留可以使治疗方式更保守且具有更好的美观效果，而且不需要牙尖覆盖修复的三壁洞往往可以单纯采用直接树脂充填而使治疗简化。

3.3 直接修复

简单的三壁洞型可以用树脂直接充填修复。文中提到的这个病例是一个根管治疗后的上颌第一磨牙，有一个中／大面积的 MO 洞（图7a～e）。厚且坚硬的远中壁保证了颊尖和腭尖可以完整保留并且避免了更多支撑牙体的丧失。影像学检查往往能证实临床的诊断（图7b）。从美观角度考虑，最好能够完整保留颊侧壁。尽管髓腔体积较大，这个病例还是选择了直接树脂充填而不是间接修复。治疗方案的选择是基于临床可操作性而不是髓腔的大小。当涂布粘结剂后，先用树脂把缺损的近中壁恢复，使Ⅱ类洞变为Ⅰ类洞，然后采用树脂2～3mm 的逐层倾斜充填。具体操作要点已经在前面Ⅰ类洞时有所介绍（图6）。

3.4 间接修复

对于缺损较大的三壁洞的恢复，间接修复比直接修复更适合，特别是直接修复较为困难的病例。图8a～o 就展示了这样一个病例。患牙是上颌第二前磨牙，有着殆面－远中－腭侧的较大面积的缺损，且远中牙体边缘位于龈下。在第一次接诊时，就要通过间接法获得牙体边缘形态，理想的邻接和咬合关系则需要通过后期技工室加工来完成。

因为需要两次就诊，我们采用常规间接复合技术完成治疗。在第一次治疗过程中，需要在局麻下进行窝洞预备。预备完成后，将牙本质和远中少许位于龈下的釉质边缘涂抹粘结剂，光照后洞底充填少量的复合树脂。这样做的目的是填满髓腔，覆盖牙本质层，并达到理想的窝洞形态：正确的锥度，尽量避免倒凹，颈缘位于龈上，且有足够的咬合间隙。因此，最好选择收缩率更低的复合树脂。取模之前的最后一步是用细的金刚砂车针修整釉质边缘。髓底垫底树脂中间预备小的凹陷或平坦的远中洞缘有助于最终封闭时修复体的顺利就位（图8d）。取模后，用较软的临时树脂（如 Fermit，Ivoclar Vivadent 公司）暂封窝洞，不涂粘结剂直接光照固化。之后在技工室完成树脂嵌体并在工作模型上试戴（图8e）。第二次就诊时就可以在口内调试嵌体。确定修复体的解剖及美学形态、邻接关系及边缘密合性。之后处理树脂嵌体的组织面并涂布粘结剂（表1，图8f～h）。下一步是窝洞的粘结（表1，图8i～l）。当有釉质层存在或没有暴

图7a～e a. 根管治疗后第一磨牙的初始殆面观。清理髓腔并用橡皮障隔离。邻间隙使用光固化的封闭剂可以更好地隔离术区；b. 咬翼片检查剩余远中壁厚度；c. 涂布粘结剂后，先用树脂把缺损的近中壁恢复，使II类洞变为I类洞，然后使用树脂逐层充填。洞底2mm选择透明树脂，以便日后可能需要根管再治疗时可以安全去除；d. 去掉金属成型片后釉质层的树脂堆塑就可以方便进行；e. 直接树脂充填术后观

露的牙本质而只有树脂充填物时，这一步变得简便。常规的光固化复合树脂即可用来当做封闭剂使用。在填入窝洞前，树脂需要加热到50℃左右以便增加黏度。随后将修复体马上置入窝洞内，先手工后用超声辅助加压使其完全就位。当修复体较薄时禁止用金属充填器以防折裂。边缘多余的封闭剂使用探针和牙线加以去除。第一次光固化用高能量的LED灯每个面光照5s，使边缘封闭剂固化。之后光照灯头可以接触受照面进行充分固化，每个面照射时间不少于90s。如果还有多余的树脂封闭剂需用细的金刚砂车针完全去除，之后用有弹性的抛光碟或抛光车针用轻微的压力进行打磨。最后将牙齿的整个表明涂布一层甘油，再将封闭剂每个面固化5s，这样可去除没有去净的封闭树脂表面的抑氧层。去掉橡皮障后开始调整咬合，咬合及侧方运动时修复体任何异常的高点都应当磨掉。

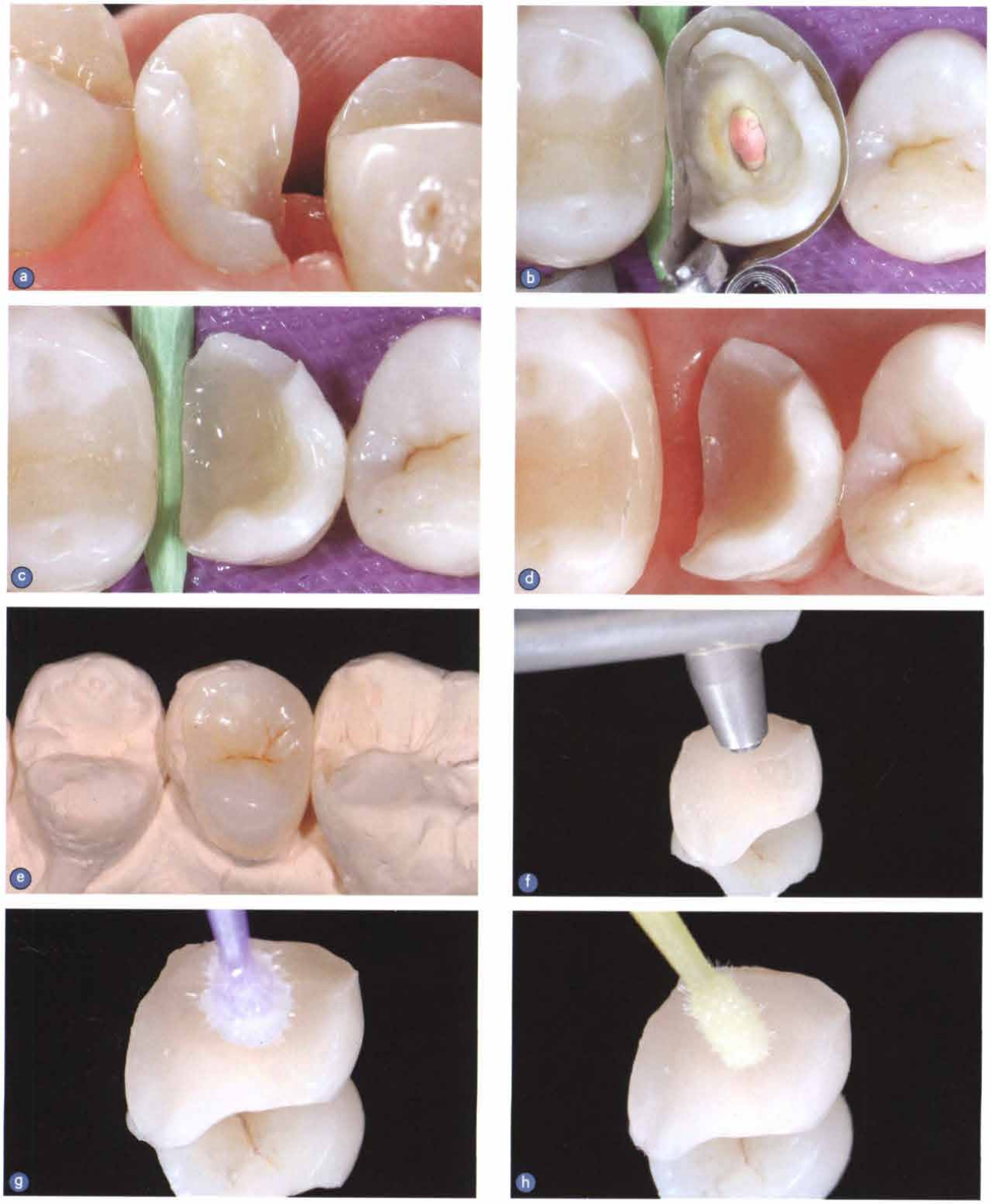

图 8a ～ h a. 上颌第二前磨牙去掉暂封物后的腭侧观。如果洞缘在龈下较深的位置，则需先行冠延长术；b. 必须上橡皮障以利于隔湿粘结。在边缘位于龈下的病例中，用金属成型片和楔子辅助橡皮障充分隔离邻面龈缘的牙体组织，使操作更简便；c. 复合树脂封闭髓腔。所有牙本质和龈下边缘少量的牙釉质均应被覆盖；d. 取模前釉质的最终状态，远中平坦的边缘有助于修复体的就位；e. 模型上的间接树脂修复体；f. 修复体的粘结准备：在距离组织面 5mm 左右处用大小 27 ～ 50 μm 的 Al_3O_2 颗粒喷砂；g. 用有机硅烷处理组织面；h. 涂布疏水的光固化树脂粘结剂，之后避光保护

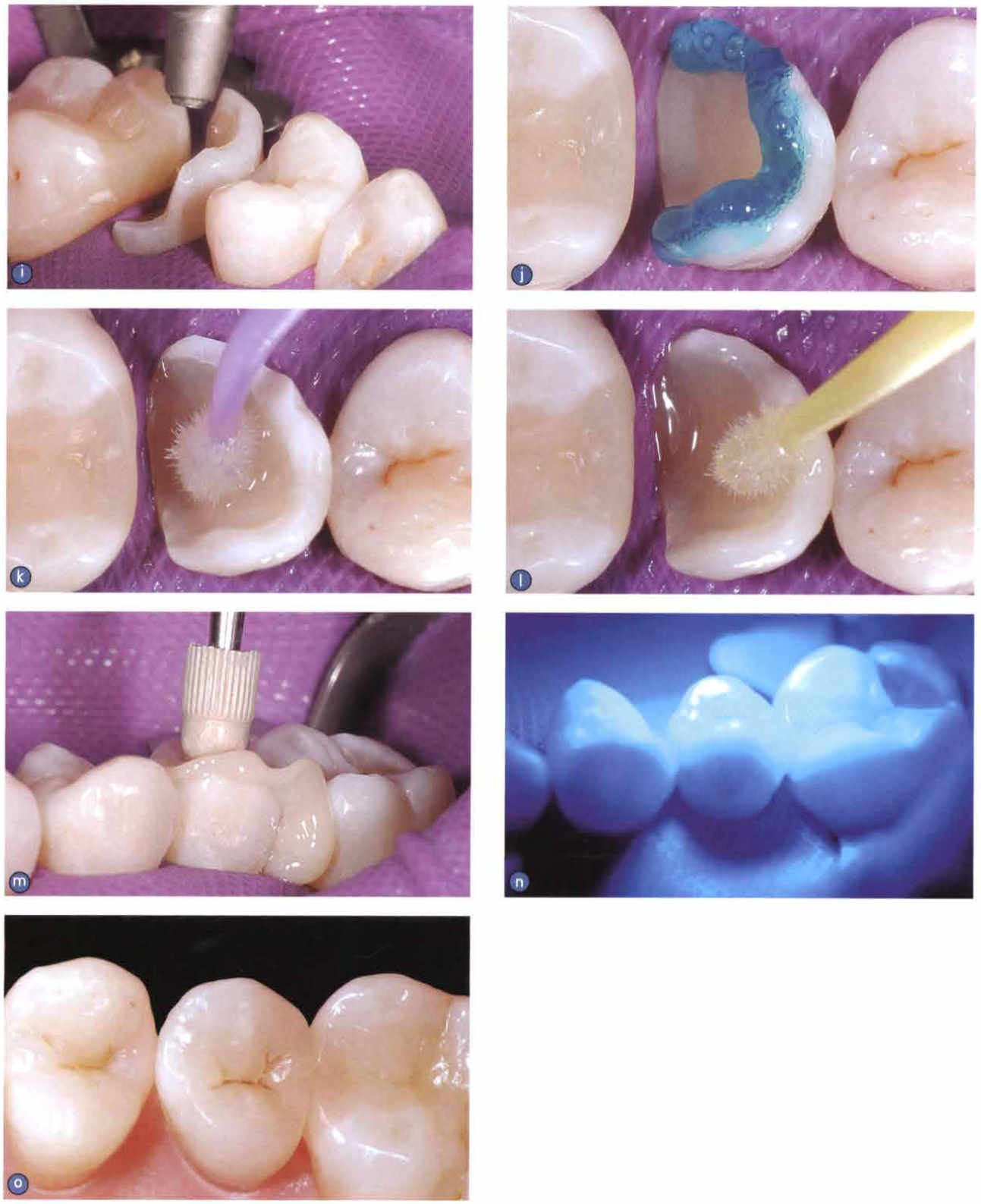

图 8i ～ o i. 窝洞的粘结准备，将复合树脂层进行喷砂处理；j. 磷酸酸蚀釉质；k. 硅烷处理树脂层；l 光固化树脂粘结剂涂布于整个窝洞表面及边缘，用气枪轻吹为一薄层，不需要预固化；m. 将修复体置于窝洞中，使用复合树脂作为封闭剂；n. 每个牙面都需要充分光照至少 90s；o. 间接树脂充填修复完成

3.5 Ⅱ类洞 MOD（二壁洞型）

当根管治疗后患牙只剩 1 ～ 2 个壁残留时，修复体必须保证覆盖所有牙尖且厚度至少 2 ～ 3mm。过去研究认为，大且深的 MOD 洞处于一个假想的安全范围的“边缘线”（图 1），从这里开始，治疗失败折裂的风险显著增加。

同 MOD 洞直接充填修复相比，覆盖所有牙尖的粘结修复或高嵌体被证实会增加死髓牙的抗折强度。其原因是高嵌体在行使咬合功能时可以均匀分布咬合应力。此外，高嵌体有着更好的窝洞形态，可降低边缘粘结界面的聚合收缩应力。还有一些研究证明这种修复方式对于抵抗不可逆性折裂有一定的保护作用。然而，这些结果与另一些体外研究相反，其认为牙尖覆盖修复方式对于根管治疗后牙齿的抗折力能没有显著影响。考虑到材料的不同，最近一些研究结果表明树脂高嵌体由于有着较低的杨氏模量而优于瓷类材料，可吸收内部应力并使其最小化。

3.6 嵌体冠

在所有的间接粘结修复形式中，高嵌体或嵌体冠代表了一种特殊的种类。

从定义上来说，嵌体冠是一个由瓷或树脂制成的部分的牙冠，通过树脂粘结剂固位于死髓牙之上。其有着完全的咬合覆盖，且能够借助髓腔来增大粘结面积提高固位力。嵌体冠可以由多种材料制成：长石质和玻璃陶瓷、复合树脂、CAD/CAM 及树脂块。但何种修复材料更好到目前为止还没有定论。有学者推荐微填料的混合树脂或 CAD/CAM 树脂块，因为其具有应力吸收特性，且有良好的适应性能够比较容易地改变和修复表面形态。但强化玻璃陶瓷的出现也许会改变其这种观点。

一些体外研究证实了嵌体冠在磨牙和前磨牙上有较好的粘结力。但只有少数体内试验证实了其在磨牙上可获得优异的临床表现。当前磨牙大面积缺损时，还是应当考虑传统的桩核冠修复的方式，直到有更多的临床试验证明嵌体冠对此类牙齿修复的可靠性。

第一个嵌体冠的病例是一个有美观需求的上颌第一前磨牙（图 9a ～ m）。当去掉暂封材料并清理髓腔后，可以见到一个深且宽的 MOD 洞需要支撑整个牙齿的咬合覆盖。腭尖只是简单降低了 2 ～ 3mm，形成了一个对接型的边缘（图 9d）。

图 9a ～ d　a. 上颌前磨牙的美观需求必须在初始治疗前就进行检查；b. 治疗牙的初始观；c. 去掉暂封物和近远中洞壁的树脂假壁；d 牙体预备，先用金刚砂车针降低腭尖

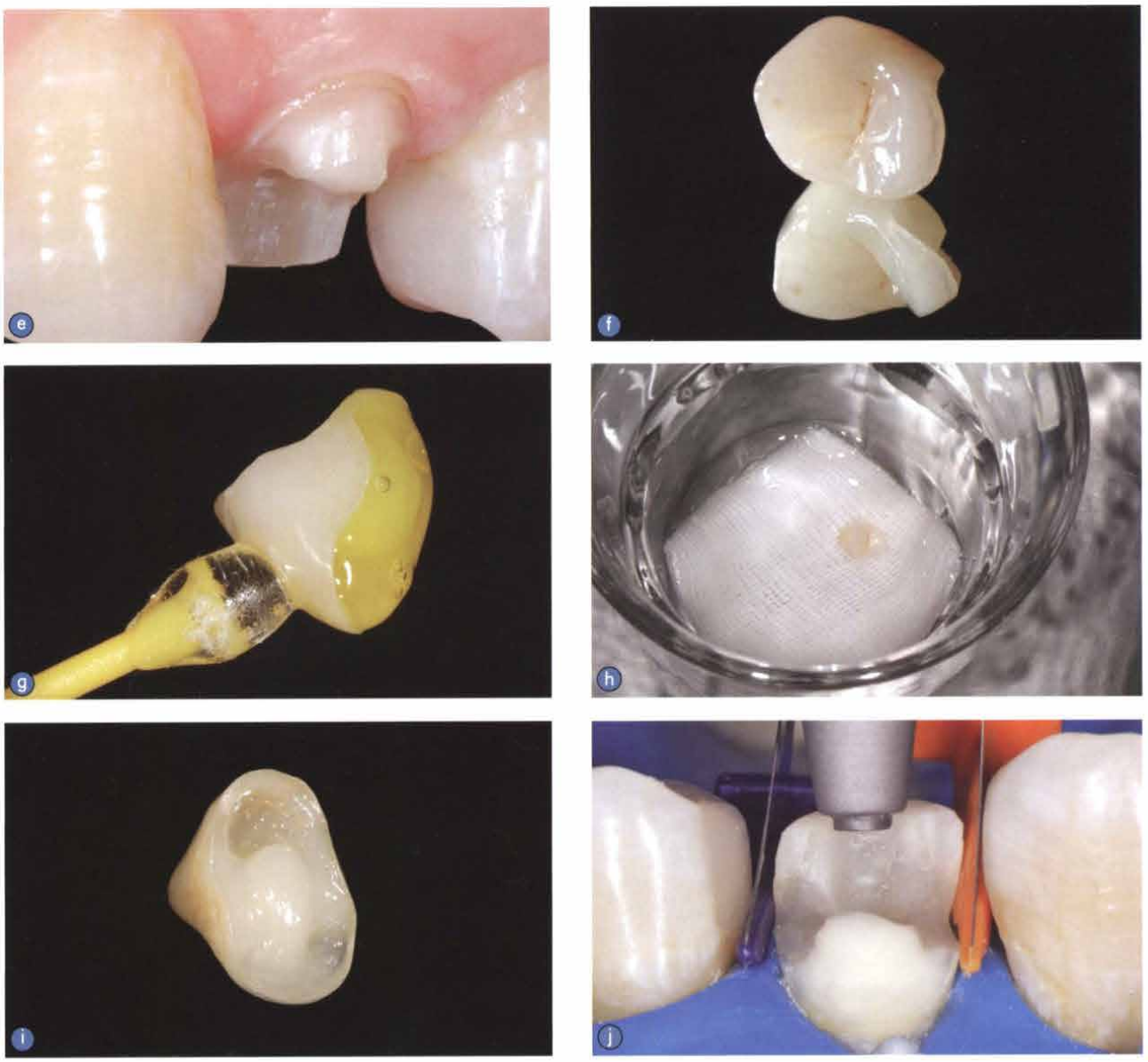

图 9e ～ j e. 颊尖降至龈上 0.5 ～ 1mm（也可见图 5d），在粘结过程中需使用可以暴露所有龈缘的橡皮障；f. 技工室完成的玻璃陶瓷嵌体冠成品；g. 瓷块的粘结准备：按厂家说明用氢氟酸处理组织面，之后用强吸吸走氢氟酸并用大量流水冲洗；h. 用正磷酸彻底清理酸蚀后的修复体表面，将其放入装有蒸馏水的超声振荡容器中 5min，之后用气枪轻轻吹干；i. 涂布硅烷偶联剂 60s 并干燥，将处理过的组织面涂布一薄层树脂粘结剂，不需要光照，涂有粘结剂的牙面有着典型的光泽；j. 粘结前窝洞的预备与图 8i ～ l 相同

从美观角度考虑，颊侧边缘降到了颈 1/3，位于龈上 0.5 ～ 1mm（图 9e，图 5d）。随后髓腔被隔离并按照图 8 介绍的步骤预备。按照美观需求我们选择了二硅酸锂加强型玻璃陶瓷作为修复材料。需要强调的一点是，不管是瓷类还是树脂类修复材料，窝洞的预备和粘结面的处理其原则和程序都是相同的。唯一不同的是工作模型表面的处理方式（表 1，图 9f ～ i）。

第二个病例是下颌第一磨牙，其对美观的要求比上一病例要低（图 10a ～ g）。包括颊侧“美观区”在内，这个病例的修复设计可以更为保守，颊舌尖都可以少量降低（图 10e，图 5c）。一般来讲，瓷和树脂修复体都建议保留至少 2 ～ 3mm 的咬合间距。在嵌体冠的窝洞预备之前，需要做 1 ～ 2 次的髓腔内漂白（过硼酸钠加蒸馏水或 3% 过氧化氢），以减轻牙体变色。

图 9k ～ m k. 将光固化树脂在窝洞内均匀铺开，在特殊容器内将树脂预加热可以使树脂具有更高黏度，最后直接超声处理树脂封闭层；l. 将修复体放在窝洞内，用超声能量头使其完全就位；m. 玻璃陶瓷嵌体冠的最终颊侧和咬合面的修复效果

图 10a ～ d a. 根管治疗后下颌第一磨牙的初始观，旧的有微渗漏的树脂被去除，同时进行了根管再治疗；b. 根管治疗后宽大的MOD洞，在初始阶段就应评估剩余健康牙体的质量和数量，以决定最终的修复方式；c. 在根管治疗结束后最终修复前，可以进行 1 ～ 2 次的髓腔内漂白；d. 漂白后几周的下颌第一磨牙，此时可进行嵌体冠的预备

第 3 个病例是 1 例上颌第二前磨牙近远中邻面和腭尖的大面积缺损（图 11a ～ e）。在前磨牙这种大的 MODP 洞型中，修复体必须覆盖全部的咬合面。因此，颊尖需要整体降低，常规推荐桩核冠修复。但在这个特殊病例中，我们采用新的实验性的嵌体冠设计，真正实现了在更少地破坏坚固颊尖的同时完成牙尖的完全覆盖。一些最新的研究表明，即使是很薄的边缘，复合树脂也可以提供足够的抗力。因此，颊尖只磨除到了距牙合平面和邻接触点 1.5mm 处（图 11b，图 5b）。相反，在邻面和腭侧窝洞内垫底的树脂则需大量减少。这种“改良式”的嵌体冠修复设计（图 11d）可以同时兼顾美观和对牙体的最大化保留。

图 10e ～ g　e. 牙体预备的细节，在这个病例中颊舌尖都只简单降低了 2 ～ 3mm（也可见图 5c）；f. 嵌体冠完成后外观；g. 修复后的最终形态

图 11a ～ b　a. 上颌第二前磨牙初始观，大的 MODP 洞内见暂时的树脂类充填材料；b. 颊尖的过度保留，检查咬合及侧方运动（也可见图 5b）

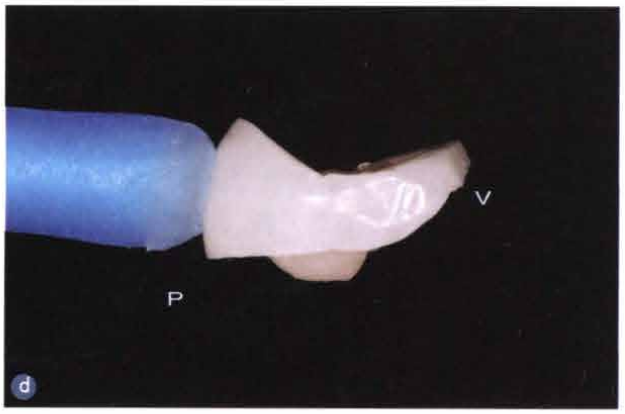

图 11c ～ f c. 窝洞预备的细节，保留大量根管治疗前的树脂充填物，每一步初始粘结过程中都要特别注意以加强充填树脂的固位，髓腔中间需要预备一个箱状的洞型以增加修复体粘结过程中的稳定性；d. 修复体远中面观，V 代表颊尖；P 代表腭尖；e. 调殆后的殆面即刻观；f. 嵌体冠修复的最终形态

4 结论

这篇文章展示了死髓牙修复最小化破坏牙齿的治疗原则。根管治疗后的后牙可以通过直接或间接粘结修复技术恢复牙齿的功能和美观，可以避免为了加大摩擦增强固位而破坏更多的健康牙体组织。通过依靠粘结力，死髓牙根管内桩的植入也变得不再必要。事实上到目前为止，前磨牙和前牙是否需要打桩还没有统一定论。如果需要，也只是在牙冠破坏面积很大的情况下，但其必要性并没有清楚的科学依据和明确的指征。而且桩的粘固在最小化破坏牙体修复的观念中并不代表机械固位力的增加。纤维桩的作用主要是在牙根内增强与根管壁的粘结面积从而加大粘结固位力。最后需要强调的是，正确的病例选择和严格的粘结程序的执行在完成全粘结修复技术中是最为重要的。