BITC病例
大奖赛银奖

即刻负荷在上颌严重萎缩牙列缺失患者中的应用

陈昭昭 罗维佳 李晋蒙 滕 飞 胥一尘 欧国敏

摘 要

目的：上颌严重萎缩牙列缺失的种植义齿修复是口腔医生面临的一个棘手问题，本文通过一例病例研究探讨上颌严重萎缩牙列缺失患者在行双侧上颌窦侧壁开窗术并延期植入种植体后采用即刻负荷方案的可行性，评估CAD/CAM纯钛切削技术及全瓷单冠制作全颌固定种植义齿上部结构的效果。**方法**：选取上颌牙列缺失并伴前、后牙区骨量严重不足病例一例，首先通过双侧上颌窦侧壁开窗技术对患者后牙区进行垂直骨增量。6个月后取模求取殆位关系，试排牙制作上颌诊断蜡型，患者试戴满意后于殆面打孔填牙胶制成放射定位导板，拍摄CBCT并确认植入位点。种植术中利用该放射导板定点植入种植体8颗。术后将放射导板修改后使用热凝塑料翻制成临时修复体，打孔后应用PICK-UP技术在口内进行树脂重衬，修整获得最终的临时固定修复体，完成即刻修复并负载。种植术后3个月，应用CAD/CAM技术制作纯钛切削支架及单冠修复体，单冠与钛支架粘结后戴入患者口内粘结固位。**结果**：患者种植体无松动，牙龈无红肿及压迫，种植修复体咀嚼功能及美观性良好。放射线检查示患者上颌窦骨增量维持良好，种植体与周围骨结合良好，周围无暗影，基台与修复体边缘密合。**结论**：双侧上颌窦侧壁开窗术后延期种植并采用即刻负荷方案，PICK-UP技术制作临时固定修复体，和应用CAD/CAM技术制作的纯钛切削支架及单冠修复可成功应用于该上颌严重萎缩牙列缺失患者，近期修复效果满意。

作者单位 四川大学华西口腔医院种植科
四川省成都市人民南路三段17号 610041

专家点评

耿威教授点评：本病例是伴有严重骨缺损的上颌牙列缺失患者。前牙区骨量严重不足，呈刃状牙槽嵴，后牙区上颌窦汽化伴骨萎缩，可用骨高度严重不足，前牙区植骨，取自体骨损伤较大，患者易感不适，且自体骨移植骨组织的吸收具有不确定性，远期可能美学效果欠佳。作者采用了在后牙区行上颌窦外侧壁开窗术后延期植入种植体，回避了前牙区的骨增量，同时采用即刻负荷方案、PICK-UP技术制作临时固定修复体，CAD/CAM技术切削制作纯钛支架及全瓷单冠，获得比较满意的临床效果，大大提升了患者的生活质量。

但是，本病例使用的是一个简易的外科模板，在上颌多颗种植体植入时难以保证将种植体植入理想的位点和方向，因此采用PICK-UP技术制作临时修复体时，预成修复体过度修改，增加了临床操作的难度，影响了种植体支持临时修复体完成质量，如果能够使用带有颌骨解剖学信息的数字化外科模板，可以增加种植体植入位点和方向的准确性。

作者在上部结构的设计中采用CAD/CAM技术制作了一体式支架，同时采用单冠的设计，制作工艺复杂，不但保证了修复体精度，又有利于在出现崩瓷等并发症时进行修补。前牙区采用牙龈树脂的盖嵴式设计有利于获得理想的美学效果，但是前牙区修复体组织面的设计应避免设计成鞍式以利于清洁。

全口或单颌牙列缺失严重影响患者的生活质量，其所带来的一系列功能及美观问题使得多数患者迫切希望能尽快拥有一副新的牙齿，目前可选择的修复方式有总义齿、种植覆盖义齿及种植固定义齿。对于前、后牙区骨量严重不足的患者，传统的总义齿修复通常有支持、固位、稳定不足等问题，其义齿咀嚼功能往往较差。种植覆盖义齿对前牙区骨量要求较高，其修复后并发症较多，增加了患者的复诊和维修费用，且部分患者不能接受活动修复造成的不便。在种植固定义齿中，All-on-4及颧种植体的使用也有报道，其同样要求前牙区有较多骨量，且对术者的手术操作及修复体制作精度均有较高的要求，因此尚未在国内普及。若考虑前牙区植骨，往往需面临Onlay植骨创伤大，患者不易接受且远期效果不确定等问题。上颌窦侧壁开窗术植骨能有效地解决后牙区骨量不足的问题，使上颌严重萎缩牙列缺失患者的种植固定义齿修复变为可能，但其骨增量后的恢复期及种植体植入后的骨整合期大大延长了患者治疗时间，因此合理地选择即刻负荷是我们需要考虑的问题，它能缩短患者使用活动义齿的时间，让患者更快地恢复功能。

本病例中，患者双侧行上颌窦侧壁开窗术植骨，6个月后植入8颗种植体并采用PICK-UP技术进行即刻修复并负载，最后应用CAD/CAM技术制作纯钛切削支架及全瓷单冠粘结固位。

1 材料与方法

1.1 病例资料

患者，男性，63岁。以“要求种植固定修复上颌缺牙”为主诉就诊。询问病史：近15年内上颌牙因牙周炎松动陆续拔除，佩戴上颌单颌全口义齿多年，无全身系统性疾病史，无吸烟史，无夜磨牙等副功能咬合史。面部外形基本对称，张口度良好，颌面部丰满度不足，面下1/3缩短，上唇塌陷，上唇丰满度欠佳，唇红暴露较少，低位笑线。双侧颞下颌关节未见明显异常，无上颌窦疾病。上颌牙列缺失，牙槽骨重度吸收，下颌左侧中切牙缺失，下颌双侧第二磨牙缺失。上下颌Ⅲ类关系，术前CBCT显示上颌前牙区可以骨量严重不足，高度仅存留3.5mm，宽度3mm，后牙区可用骨量不足，左侧存留1～2mm，右侧存留3～4mm（图1～图3）。

1.2 诊断

牙列缺损（上半口缺失，下颌左侧中切牙缺失，下颌双侧第二磨牙缺失），慢性牙周炎。

1.3 治疗设计

（1）双侧上颌窦侧壁开窗术植骨以增加垂直骨量，术后1周使用软衬材料重衬原有义齿。

（2）术后6个月复查，排牙制作诊断蜡型，患者试戴表示满意后以此制作放射定位导板，拍摄

CBCT确定植入位点。

（3）种植外科：应用定位导板于双侧上后牙区植入种植体。

（4）临时修复体的制作及即刻负荷。

（5）CAD-CAM制作永久修复体：纯钛切削支架及全瓷单冠。

1.4 治疗程序

（1）双侧上颌窦侧壁开窗术（图4～图5）：术前行CBCT评估患者失牙区骨量，测量窦侧壁厚度及核实窦壁血管位置，初步确定手术入路。常规消毒铺巾后，用必兰行STA局部浸润麻醉。于术区牙槽嵴偏腭侧行水平切口，近远中颊侧做垂直呈倒梯形附加切口，沿骨面向颊侧翻起黏骨膜瓣，充分显露上颌窦外侧骨壁。在翻瓣过程中收集自体血液备用。用超声骨刀于窦壁确定开窗线，窗底高于窦底。磨除一圈骨质至窦黏膜，用剥离子紧贴骨壁，先从下方再从近远中向充分剥离窦黏膜，鼓气试验（－）。于双侧窦腔内填入Bio-Oss®骨粉2g与自体血液的混合物，并覆盖胶原膜（海奥）。黏膜减张后严密缝合。术后常规医嘱，嘱患者勿擤鼻。术后1周拆线并使用软衬材料对患者先前的活动义齿进行重衬。

（2）制作放射定位导板，拍摄CBCT：上颌窦提升术后6个月，种植体植入术前，再次进行颌面部丰满度评估、牙槽嵴状况评估、颌位关系评估、影像学评估。为确保以修复为导向的种植体植入，对患者口内取模，求取正中关系上颌架，试排牙制作诊断蜡型。将诊断蜡型放于患者口内试戴（图6），患者表示满意并确认排牙位置后，于牙合面打孔充填阻射材料（牙胶），制成放射定位导板（图7），让患者佩戴进行CBCT放射线检查，评估种植区牙槽骨高度、宽度、骨质密度、鼻腔底和上颌窦底的位置及形态（图8），最终计划在上颌右侧第一前磨牙牙位、上颌右侧第二前磨牙牙位、上颌右侧第一磨牙牙位、上颌右侧第二磨牙牙位、上颌左侧尖牙牙位、上颌左侧第一前磨牙牙位、上颌左侧第二前磨牙、上颌左侧第一磨牙植入对应设计的种植体。

（3）种植体植入术：对放射定位导板进行消毒备用。患者常规消毒铺巾，选择上述位置为种植位点，应用定位导板在上颌定点，分别植入种植体（上颌右侧第一前磨牙选择Straumann® SLA 4.1mm×8mm RN种植体，选择Straumann® SLA 4.1mm×10mm RN种植体，上颌右侧第一前磨牙、选择Straumann® SLA 4.8mm×10mm WN种植体，上颌左侧尖牙选择Straumann® SLA 4.1mm×8mm RC种植体，上颌左侧第一前磨牙选择Straumann® SLA 4.1mm×10mm RN种植体，上颌左侧第二前磨牙、上颌左侧第一磨牙选择Straumann SLA® 4.8mm×10mm RN种植体）（图9），上颌左侧第一前磨牙牙位、上颌左侧第二前磨牙及上颌左侧第一磨牙最终扭矩为30Ncm，其余植体为35Ncm，旋入愈合帽，缝合行非潜入式愈合（图10），拍曲面体层放射线片（图11）。

（4）制作临时修复体并即刻负荷：将术前的诊断蜡型进行修改，去除唇颊腭部多余材料，以此制作热凝树脂临时修复体，在临时修复体上确定种植体基台的位置，打孔（图12）。安放临时修复基台（图13），使修复体能在患者口内顺利就位，使用流体树脂在口内进行重衬（图14），完成临时修复体并调牙合（图15～图16）。

（5）CAD/CAM技术制作永久修复体：种植术后3个月，对患者进行取模并进行颌位关系记录（图17～图18），CAD/CAM切削塑料支架在患者口内试戴，被动就位且密合性良好，确认咬合距离。然后应用CAD/CAM纯钛切削支架技术进行纯钛支架制作，在患者口内试戴，再次确认被动就位（图18），CAD/CAM技术制作全瓷单冠（图19），最后在美学区支架上牙龈瓷（图20～图21），戴入患者口内，获得完全被动就位，咀嚼功能良好，无压痛和其他不适，患者对咬合关系和面型的恢复非常满意（图22和图23）。

1.5 使用材料

STA麻醉机，超声骨刀，Bio-Oss®骨粉（Geistlich公司，瑞士），海奥生物胶原膜（烟台正海生物技术有限公司，中国），Straumann®种植器械（Straumann公司，瑞士），种植体：Straumann®种植系统，螺纹柱状，SLA®表面（Straumann公司，瑞士）。

2 结果

临床检查种植体稳定，修复体无松动，咬合关系良好稳定，口腔内卫生状况良好。患者对种植修复后的面型、牙体形态、颜色及咀嚼功能满意。曲面体层放射线片及CBCT显示种植体骨结合良好，边缘骨无明显吸收，修复体被动就位。

3 讨论

3.1 上颌严重萎缩牙列缺失的种植修复方式选择

上颌严重萎缩牙列缺失的修复较为困难，种植覆盖义齿是可选方案之一，相对于传统的总义齿其固位效果好，但其修复后并发症较多，增加了患者的复诊和维修费用，且部分患者不能接受活动修复，同时，对于前牙区骨量严重不足的患者比较困难。此外，All-on-4及颧种植体的使用也有报道，同样要求前牙区有较多骨量，且对术者的手术操作及修复体制作精度均有较高的要求，尚未在国内普及。采用多颗种植体支持的下颌全颌种植固定义齿修复较为常见，但运用于骨量严重萎缩上颌的病例国内尚属少见，本病例前牙区骨量严重不足，若采用前牙区植骨，取自体骨损伤较大，患者易感不适，且自体骨移植骨组织的吸收具有不确定性，远期可能美学效果欠佳。后牙区行上颌窦提升术，本病例由于剩余牙槽骨高度不足，且有多颗植体植入，优先选择上颌窦侧壁开窗术，超声骨刀具有良好的组织识别能力，大大降低了在去骨阶段出现黏膜破损的可能性。由于患者垂直向骨高度不足，若同期植入种植体不能保证其足够的初始稳定性。因此，针对本病例我们选择延期植入种植体。

3.2 即刻负荷方案

即刻负荷的优点在于组织损伤较小、治疗时间短、患者舒适性好接受度高，同时能提供更好的咀嚼、美观、发音。影响即刻负荷的成功与否与种植体的表面处理、种植体稳定性、牙槽骨的质与量、手术操作等密切相关。上颌窦提升6个月后，植骨区有新骨形成，与骨替代材料结合在一起，在CBCT中显示出更致密的影像，此时种植体植入能获得足够的初始稳定性，已有研究报道上颌窦提升后延期植入种植体后的即刻负荷的有效性。在制作临时固定修复体时，我们将术前使用的放射定位导板进行修改，去除唇颊腭部多余材料，以此制作热凝树脂临时修复体并进行修改打孔，后采用PICK-UP技术在口内进行树脂重衬，修整获得临时修复体，减少了制作环节及误差。本病例中，即刻负荷缩短了患者缺牙时间，同时临时修复体的使用有利于患者对牙合位关系的适应，减少永久修复时的不适感。

3.3 最终修复体的设计与制作

CAD/CAM技术使牙种植修复的精确性和密合度有了较大的提高。在永久修复中，本病例采用了CAD/CAM技术纯钛切削的一体支架，同以往的铸造支架相比，纯钛切削的一体支架，变形率低，可以获得良好的被动就位，一体支架使修复体整体强度也得到保证，较之铸造支架再焊接更不易折断。上部牙冠我们采用单冠分别粘结至钛支架的设计，若患者在使用中个别牙冠出现破损，可单独将其拆除重做，较之联冠需整体重做降低了经济负担且更加便捷。

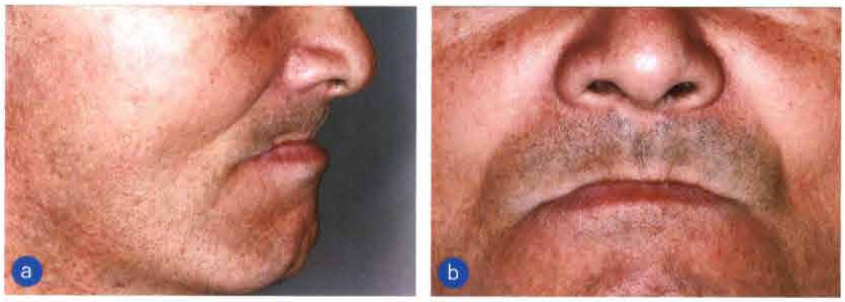

图1 a.种植修复前侧面相，颌面部丰满度不足，上下颌III类关系；b.种植修复前正面相，皱纹加深，上唇塌陷，面下1/3缩短，苍老面容

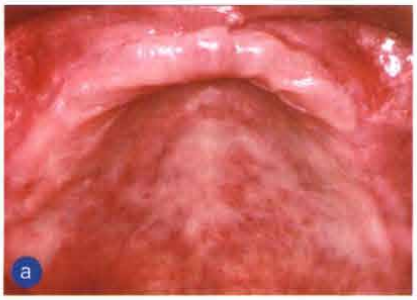

图2 a.上颌后牙区牙槽嵴严重萎缩，前牙区仅保留少量牙槽嵴；b.双侧下颌第二磨牙缺失，下颌右侧中切牙缺失

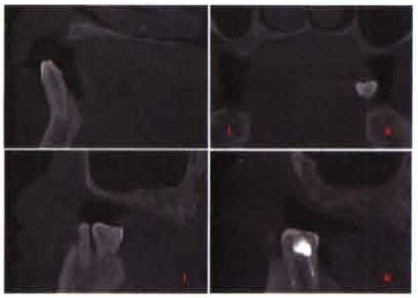

图3 CBCT显示上颌后牙区垂直骨量1～4mm，上颌前牙区骨量严重不足，上、下颌弓比例倒置

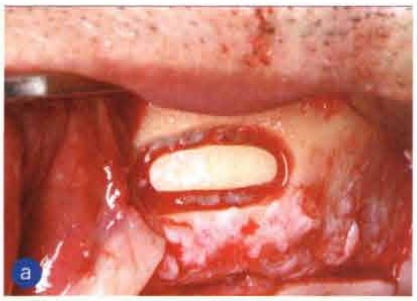

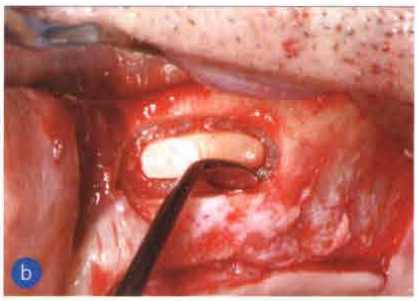

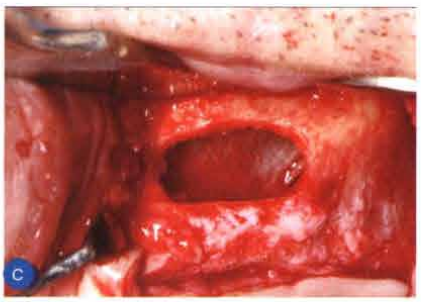

图4 超声骨刀侧壁开窗，并分离窦黏膜，开窗游离的上颌窦外壁翻向下内，形成新的上颌窦底

图5 术后当天CBCT显示骨增量效果良好

图6 诊断蜡型口内试戴

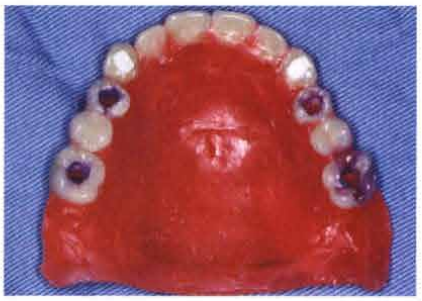

图7 殆面打孔填入牙胶制作放射定位导板

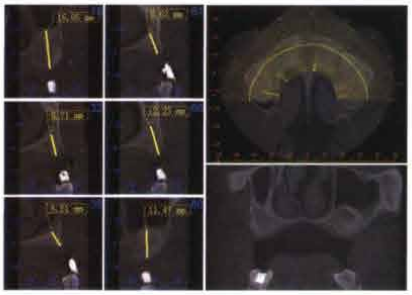

图8 CBCT显示植入位点区骨量并测量

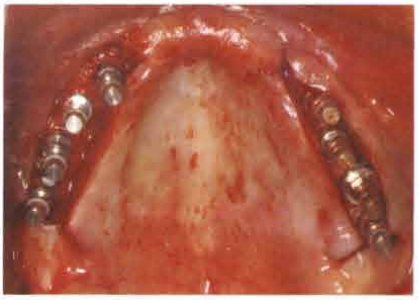

图9 术中植入种植体8颗

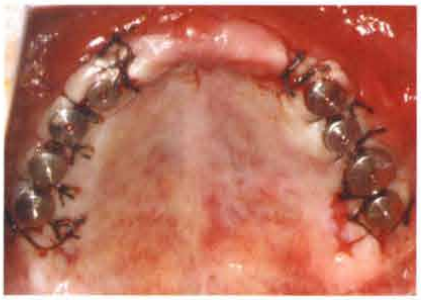

图10 旋入愈合帽，缝合行非潜入式愈合

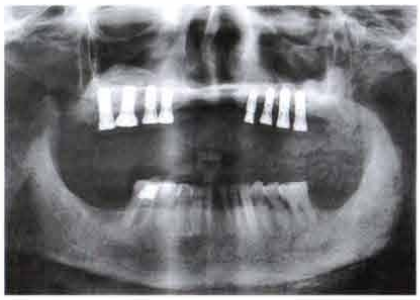

图11 术后当天曲面体层放射线片

图12 热凝塑料制作临时修复体，在口外修整打孔

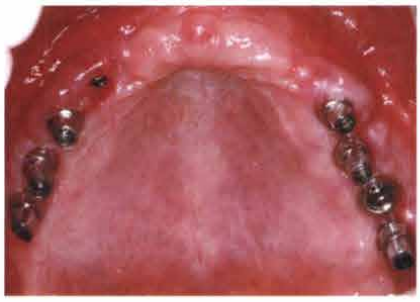

图13（左） 将临时基台置于患者种植体上

图14（右） 应用PICK-UP技术，重衬

图15 最终的临时固定修复体

图16 患者戴入临时固定修复体

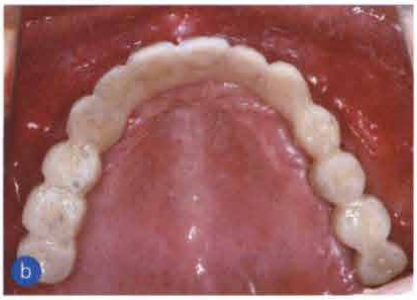

图17 种植体植入术后3个月，取下临时修复体，检查此时的牙龈情况

图18 切开临时修复体，分段用咬合记录硅橡胶求取此时的咬合关系

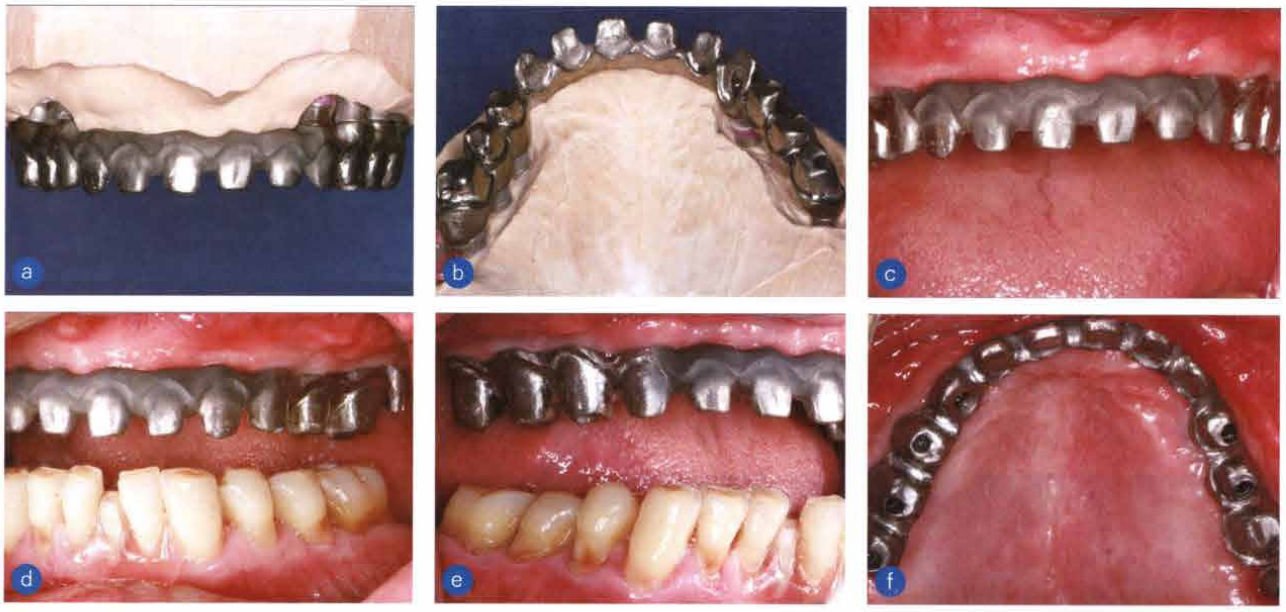

图19 应用CAD/CAM纯钛切削技术制作无牙颌上部结构支架，并于口内试戴

图20 应用CAD/CAM制作全瓷单冠修复体，支架上牙龈瓷，将全瓷单冠粘结于对应的支架上，完成最终固定修复体(1)

图20 应用CAD/CAM制作全瓷单冠修复体，支架上牙龈瓷，将全瓷单冠粘结于对应的支架上，完成最终固定修复体(2)

图21 上颌义齿就位后口内咬合相

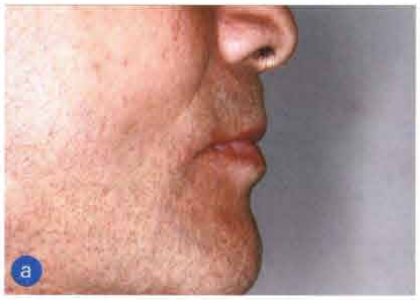

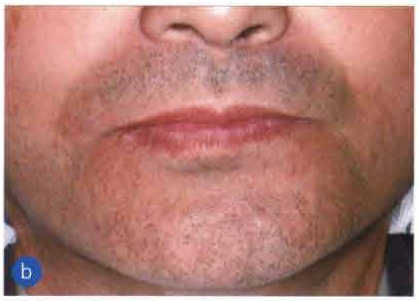

图22 患者修复后侧面及正面相

图23 修复当天曲面体层放射线片