译文

即刻临时修复在延期种植和即刻种植中的应用：5年的前瞻性评价

Immediate Provisionalization of Dental Implants Placed in Healed Alveolar Ridges and Extraction Sockets: A 5-year Prospective Evaluation

Lyndon F. Cooper, Glenn J. Reside, Filiep Raes, Joan Soliva Garriga, Luis Giner Tarrida, Jörg Wiltfang, Matthias Kern, Hugo De Bruyn

原载 Int J Oral Maxillofac Implants, 2014, 29: 709-717.（英文）

周文娟 译 柳忠豪 审

摘 要

目的：本5年的前瞻性多中心研究通过比较其种植体成功率和存留率，种植体周围健康情况和软组织反应，牙槽嵴水平的稳定性以及并发症率，对上颌前牙区延期或即刻植入OsseoSpeed种植体行即刻负重的病例进行评价。**材料和方法**：选取单颗前牙缺失要求种植治疗的患者进行种植治疗并行即刻临时修复，12周后行全瓷冠永久修复。随访5年观察种植体存留率、骨水平、软组织水平以及种植体周围健康状况。**结果**：共计纳入130位患者，其中55位患者行即刻种植，58位患者行延期种植。5年后，45位即刻种植患者及49位延期种植患者仍在研究队列中。在第1年内，即刻种植组有3例失败（存留率94.6%），延期种植组有1例失败（存留率98.3%），差异不具有统计学意义。5年后，牙槽间隔的骨水平距种植体参考点的平均距离分别为0.43±0.63mm和0.38±0.62mm（无显著统计学差异）。两组的龈乳头均随时间增加，永久冠修复后，种植体周围黏膜高度保持在稳定水平。延期种植组，与翻瓣手术相比，不翻瓣手术增加了种植体周围黏膜的量（平均0.78±1.34mm vs 0.19±0.79mm）。**结论**：5年后，即刻种植组和延期种植组相比，行即刻临时修复后，两组用于评价种植体成功率及种植体美学效果的软硬组织参数接近。整体的组织反应及种植体存留率支持在愈合后的牙槽骨及状态良好的拔牙窝种植行即刻临时修复。

关键词 牙种植；拔牙窝；即刻负重；边缘骨水平；软组织

译者单位 滨州医学院附属烟台市口腔医院
山东省烟台市芝罘区北大街142号 264008

1 引言

当牙齿治疗失败不能被修复时，拔除后的替代方式有很多。对于单牙缺失的替代有很多成功的治疗方案，其中涉及牙种植的治疗方案为拔除牙齿，在剩余牙槽骨上即刻种植，连接基台行临时冠修复并有咬合接触。在过去的十几年中，许多病例报道和临床研究报道了这种“即刻种植临时修复”策略（den Hartog 等）。一些早期报道显示，单颗牙即刻种植即刻临时修复可形成可预期的骨结合。这些早期的研究提出了治疗的共同要求，即良好的种植体初始稳定性，愈合过程中无咬合接触或无异常接触，严格的纳入排除标准。与不负重的种植体相比，种植体在骨结合过程中行使功能可能会导致种植体周围新生骨的密度增加。在提出即刻种植即刻临时修复的早期阶段，最初的实验问题集中在种植体骨结合和种植体存留率上。

近年来，一些系统性文献综述报道了单颗牙的种植治疗。Knoernschild 提出早期／即刻种植和传统种植方案均可获得良好的短期种植体存留率。种植体负重时机对种植体的存留率没有显著影响。然而，这些早期的调查研究仅仅局限于单颗种植牙的成功标准。如今，临床关注点越来越倾向于美学效果、修复效果以及建立在患者基础上的种植体成功率的评价方法。Esposito 及其同事认为即刻种植的美学效果可能更好。尽管有基于种植体存留率的短期阳性数据，但在涉及美学效果、软组织反应和患者满意度方面时仍存在明显的问题。

牙科治疗的美学影响因素已成为医师和患者高度重视的问题。对于前牙区种植治疗，美学效果与种植体周围黏膜结构有很大的关系。现在，已经有对种植修复进行美学评估的工具。红色美学评分标准已被广泛应用于前牙种植修复的评估，该评分标准对颊侧组织结构和邻面组织形态（牙龈乳头）进行客观评估。与之相应的白色美学评分标准对于种植体上部修复体的客观评估同样很有价值。种植美学效果的客观评估有助于临床决策的制定，并可以避免患者的不满意。这些评价工具可以对临床治疗方案的选择进行更细致的评估，包括种植体植入时机，负重时机以及永久修复时机。

牙槽骨和种植体周围组织的变化显示出了对于拔牙和种植的时间依赖性。例如，拔牙会导致牙槽嵴吸收，尤其导致颊侧骨的丧失。这种吸收大概在30% ~ 40%，并且对于部分病例来说，拔牙后存在束状骨的快速吸收。在新鲜的拔牙创植入种植体并不能阻止牙槽骨的吸收。

研究表明，由于颊侧骨的丧失，即刻种植可能会使牙齿修复和牙槽骨形态早于拔牙挑战显现出来，种植体修复冠周围的软组织轮廓可能会受到负面影响。例如，Kan 等指出即刻种植的种植体周围颊侧组织会退缩大约 0.5mm，而 Evans 和 Chen 报道的颊侧组织退缩约 0.9mm。然而 Block 等则报道即刻种植即刻临时修复后不存在软组织的退缩，De Rouck 等在对 24 颗种植体的回顾性比较中验证这一现象，认为修复时机对于骨吸收没有明显影响。最近，Cosyn 等的研究表明即刻种植或常规种植在种植体存留率和软组织效果方面没有差异，而种植体植入后的牙龈乳头的完整性与牙周炎和软组织的厚度及形态有关。这些数据再次表明即刻种植即刻临时修复在临床和生物学结果方面仍然存在重要的问题。

本研究的目的为观察比较即刻种植或常规种植行即刻临时修复后 1 年的临床和放射线结果。初期测量结果为种植体存留率，后期测量结果包括牙槽间隔水平的变化、牙龈乳头、颊侧牙龈定点位置。无效假设为即刻种植或常规种植 5 年随访的种植体存留率没有差异。

2 材料和方法

本研究为多中心前瞻性非劣效性的临床研究，选取 4 个研究中心，采用同一方案对比即刻种植和常规种植行即刻临时修复的 5 年随访结果，研究经当地机构审查委员会的许可，所有纳入病例均获患者知情同意。具体临床实施方案参照之前所报道的方案。

选取上颌双侧前磨牙（15–25 牙位）之间的一颗或多颗牙齿治疗失败或缺失需要进行修复的患者，邻牙为种植牙者排除。纳入标准为：牙齿缺失，待拔除或脱位的上颌前牙区需要进行单颗牙种植；口内至少存在 20 颗预留牙且咬合接触稳定；患者年龄在 18 岁以上；签订书面知情同意书。排除标准：吸烟患者、滥用药物或嗜酒患者；拟种植位点在 4 个月内曾行骨增量术；拟种植位点 3 个月内有过拔牙史；对颌牙或邻牙牙根暴露；未控制的糖尿病，研究期间怀孕或影响术后愈合及骨结合的系统性或局部疾病患者；口服糖皮质激素或其他影响术后愈合及骨结合的药物的患者；5 年时间内不能或不愿意按要求接受随访的患者。对美学期望值极高

或不能遵从本研究所需的医嘱的患者也不能被纳入研究，因为本研究对比的是两种治疗方案，不能采用双盲法进行。

2.1 分组

患者分为拔牙治疗组和牙槽骨愈合后治疗组。在种植手术中，如果骨量不足或牙槽嵴缺损需要进行骨增量时，则使用无机小牛骨（Bio-Oss，Osteohealth）进行骨增量，并用可吸收性胶原膜（Bio-Gide/Bio-Mend，Osteohealth）进行覆盖。根据治疗程序不能进行治疗的患者被分到第三组（位点增量组）。种植体植入时不能达到初始稳定性的患者则被排除，不能进入下一步的研究。

2.2 种植治疗

本研究所用种植体为OsseoSpeed种植体（Dentsply Implants），直径3.5～5.0mm，长度11～17mm。种植体植入时采用局部麻醉，术前术后使用抗生素，植入牙槽骨或拔牙窝的种植体与牙槽骨壁之间留出植骨间隙。在提倡不翻瓣手术的情况下，本研究的55例即刻种植病例中有15例采用了翻瓣手术，58例常规种植病例中30例采用了翻瓣手术，在种植体植入的过程中采用翻瓣手术是为了充分了解颊侧骨壁的完整性或为种植体植入合适的位置提供更好的视野。种植窝的预备采用小球钻定位，之后使用2.0mm直径的钻预备种植窝至全长，根据产品使用指导预备种植窝至直径3.2mm（植入3.5mm或4.5mm种植体）或3.7mm（植入4.0mm或5.0mm种植体）。每一钻完成后探诊检查颊侧骨壁的完整性，使用UNC 15探针（±0.5mm）测量牙槽骨颊舌侧水平向距离，临床通过检查轴向是否存在转动或移动来确定种植体的稳定性。

对于稳定的种植体行临时修复，安装钛基台，口外操作在基台代型上制作树脂冠，修整冠边缘，高度抛光后采用粘结固位进行连接。使用咬合纸检查牙冠的正中咬合及侧向咬合。临时冠采用临时粘结剂，如Temp-Bond NE（Kerr）。8周后取下临时冠，重新拧紧基台加力至20～25Ncm，取模制作全瓷冠（Procera，Nobel Biocare），11～12周后使用玻璃离子水门汀（Ketac Cem，3M ESPE）对永久冠进行粘结。冠边缘的位置保持在龈下0.5～1mm以彻底去除多余的粘结剂。

2.3 临床和放射线检查

种植体植入后7～10d对患者进行随访，检查咬合，必要时进行调整以避免在愈合的初期阶段存在正中及侧方接触。种植体植入及安装临时冠时拍摄根尖放射线片以评价种植体周围骨水平作为基准线，永久冠戴入时（11～12周），牙冠戴入后6个月，种植体植入后1年、2年、3年、4年、5年时分别拍摄根尖放射线片。由一名放射科医师对种植体近远中牙槽间隔到参考点的距离进行测量，取两者均值，计算每个时间点测量数据与基准线的变化。

探针检查种植体周围4个位点（近舌、远舌、近颊、远颊）是否有菌斑或探诊出血。临床使用UNC 15牙周探针（±0.5mm）测量种植体周黏膜高度的分值（从种植体周围黏膜顶点到切端参考线的线形距离）和龈乳头评分（近远中龈乳头尖端到邻牙切缘的线形距离），计算每个时间点这些测量结果的变化。

2.4 统计学分析

根据统计功率计算，每组需要48位患者接受或拒绝零假设，即组间在种植体存留率上无差异（80%有效区间和5%显著性水平）。一颗种植体代表一位患者作为统计单位。当植入多颗种植体时，受试种植体根据基于计算机的随机化方法选出。采用非参数检验；种植体存留率采用Fisher检验。随时间变化的组内差异采用Wilcoxon秩和检验，组间软硬组织参数的差异采用Mann-Whitney *U* 检验，每种检验方法设定统计学水平为0.05，多元检验不进行校正。

3 结果

3.1 患者统计

根据治疗方案共计纳入需要即刻种植和常规种植的139位患者157个位点（图1）。同前面所描述，21位患者的25个位点需要进行骨增量手术而分离出作进一步分析。剩余的58位患者的62个拔牙位点和63位患者的70个已愈合位点被纳入行种植体植入和即刻负重。排除掉不稳定的种植体，每位患者进一步随机选择一颗种植体后，共计纳入113颗种植体。55位患者行即刻种植，58位患者行常规种植。

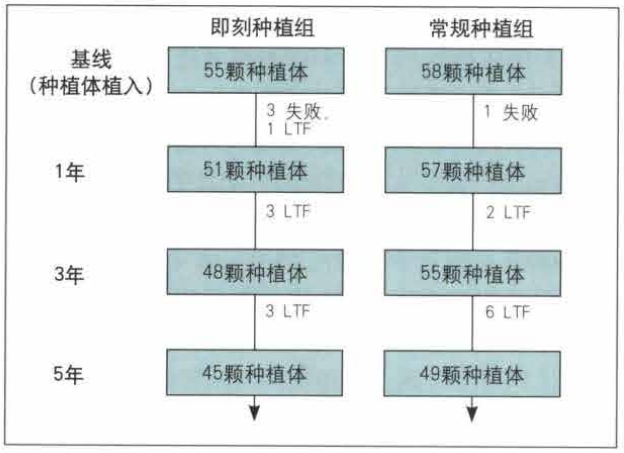

图 1 基线至 5 年的患者分布情况。初始时接受即刻种植和常规种植的患者数（种植体数）已被标记出。各随访时间区间内患者种植体失败数以及患者失访数被标出（LTF）（基线到 1 年，1 ～ 3 年，3 ～ 5 年）

3.2 治疗结果

按照设计好的治疗方案对纳入的患者进行治疗，并根据种植体植入的长度和直径不同进行分组，即刻种植组种植体较常规种植组的种植体更长更宽（表 1）。另外，对于种植体在不同牙位的分布情况，尖牙区即刻种植植入的种植体更多，而在第二前磨牙区常规种植组植入的种植体较多（图 2）。

种植体存留率方面，即刻种植组的 55 颗中 3 颗种植体失败（5.4%）（在第 26 ～ 184 天之间），常规种植组 58 颗种植体中 1 颗失败（1.7%）（第 12 天），在接下来的评价阶段没有进一步的种植体失败，但是在随访时间中即刻种植组有 7 颗种植体失访，常规种植组有 8 颗种植体失访。在第 5 年，对即刻种植组的 45 颗种植体和常规种植组的 49 颗种植体进行了评价，Kaplan–Meier 存留率分别为 0.95 和 0.98（无统计学差异），总体存留率为 0.96（表 2）。

表 1 种植体长度和直径的分布

	长度（mm）									
	11		13		15		17		总计（%）	
直径	Ext	H	Ext	H	Ext	H	Ext	H	Ext	H
3.5	0	3	0	5	2	4	0	1	2（3.6）	13（22.4）
4.0	0	8	4	9	3	3	3	7	10（18.2）	27（46.6）
4.5	2	2	6	7	6	3	4	4	18（32.7）	16（27.6）
5.0	1	0	4	2	6	0	14	0	25（45.5）	2（3.4）
N（%）	3（5.5）	13（22.4）	14（25.5）	23（39.7）	17（30.9）	10（17.2）	21（38.2）	12（20.7）	55	58

Ext= 即刻种植组；H= 常规种植组

表 2 即刻种植组和常规种植组的种植体存留率（Kaplan–Meier）

区间	数量		失败		失访*		区间存留率		存留率	
	Ext	H	Ext	H	Ext	H	Ext	H	Ext	H
IP（visit 2）	55	58	0	0	0	0	1.000	1.000	1.000	1.000
IP to visit 6（最终冠）	55	58	3	1	1	0	0.9455	0.9828	0.9455	0.9828
V6 to visit 7（IP+6 个月）	51	57	0	0	0	0	1.000	1.000	0.9455	0.9828
V7 to visit 8（IP+12 个月）	51	57	0	0	0	0	1.000	1.000	0.9455	0.9828
V8 to visit 9（IP+24 个月）	51	57	0	0	2	0	1.000	1.000	0.9455	0.9828
V9 to visit 10（IP+36 个月）	49	57	0	0	1	2	1.000	1.000	0.9455	0.9828
V10 to visit 11（IP+48 个月）	48	55	0	0	3	5	1.000	1.000	0.9455	0.9828
V11 to visit 12（IP+60 个月）	45	50	0	0	0	1	1.000	1.000	0.9455	0.9828
Visit 12（IP+60 个月）	45	49	0	0	0	0	1.000	1.000	0.9455	0.9828
总计			3	1	7	8			0.9455	0.9828

IP= 种植体植入；Ext= 即刻种植组；H= 常规种植组

每组纳入的患者方面，年龄和性别仅有微小的区别。即刻种植组和常规种植组的平均年龄分别为45（±14）岁和42（±15）岁，女性患者分别占60%和57%。常规种植组的初始菌斑指数高于即刻种植组，分别为24%和16%。两组的骨的质和量类似，90%以上的位点为A类或B类骨量，60%以上的位点为1类或2类骨质，各组均不存在4类骨质。

3.3 种植体周围的骨反应

放射线测量牙槽间隔到参考点（种植体斜面的外侧面）的距离显示，即刻种植组和常规种植组随时间变化有所不同（图3）。

常规种植组的平均边缘骨水平变化很小，从种植体植入时的0.47±0.97 mm降至5年后的0.38±0.62 mm[均数+标准差（SDs）]。即刻种植组显示了沿种植体界面的边缘骨的增加，种植体植入时的位置（2.21±2.46mm）5年后成为牙槽嵴（0.43±0.63mm），与常规种植组的边缘骨水平无差异（图3）。对于种植体牙槽间隔的骨变化，5年的随访时间显示，即刻种植组获得沿种植体的2.06±2.38 mm的骨量增加，而常规种植组骨量增加为0.1±1.29mm。值得注意的是，常规种植组59%的种植体显示了边缘骨的获得或没有变化，仅有21.6%的种植体显示边缘骨丧失量超过0.5mm。即刻种植组几乎所有的种植体均显示了边缘骨的获得（$P<0.05$）（图4）。

3.4 种植体周围黏膜反应

整个研究过程中，探诊出血指数较低，菌斑指数同样很低。各较低的指数（<10%）在实验过程中显示出了很小的增长（表3）。

本研究的另一个重要目的为观测5年的种植体周围软组织的变化。对植入到拔牙窝内的种植体龈乳头距离的直接口内线形测量显示，前3年内近远中龈乳头无明显的变化。在第5年随访时，仅仅有小的变化，分别为−0.13±1.61mm和−0.21±1.61mm。常规种植组，前3年测量龈乳头长度有所增加（近中：0.35±1.40mm，远中：0.64±1.52mm），第5年基本没有变化（近中：0.39±1.52mm，远中：0.5±1.35mm）（表4）。种植体周黏膜高度评分（从黏膜顶点到切脊的直接线形距离）从永久冠修复到第5年一直保持稳定状态（表5）。这个稳定的5年结果包括65.2%的即刻种植牙冠和80.5%的常规种植牙冠（图5）。

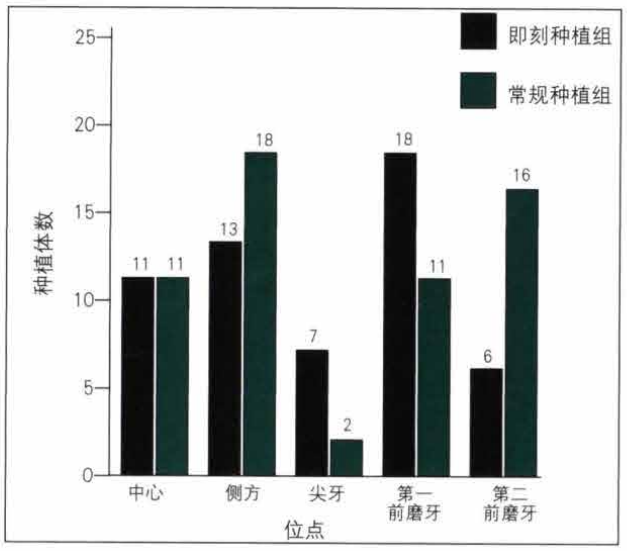

图2 种植体分布。每个牙位代表了即刻种植组和常规种植组的种植体数目（双侧）

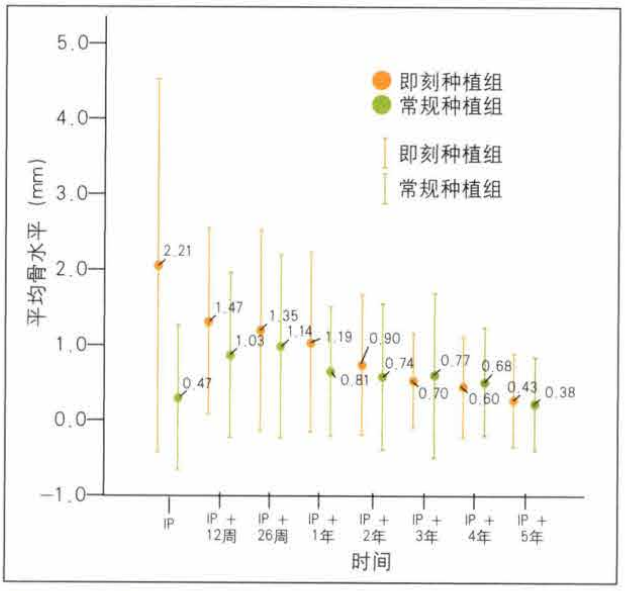

图3 边缘骨水平（平均近中/远中），为从种植体参考点到边缘骨的距离。显示了种植体植入时（IP），永久冠修复时（IP+12周）以及随访时的均值（±1标准差）。$P<0.05$为差异具有统计学意义。种植体植入时（IP）和永久冠修复时的骨水平差异具有统计学意义（$P<0.05$）

当把黏膜顶点位置作为一个时间函数，按照种植体植入时是否进行翻瓣显示出了5年内在稳定性上存在细微的差异。图6显示了使用不翻瓣种植手术行常规种植，黏膜顶点位置（向切端移动）的小幅度增加（0.78±1.34mm）。与之相比，不翻瓣手术即刻种植组则表现为黏膜顶点位置向根方的小幅度移动（−0.05±0.92mm）。

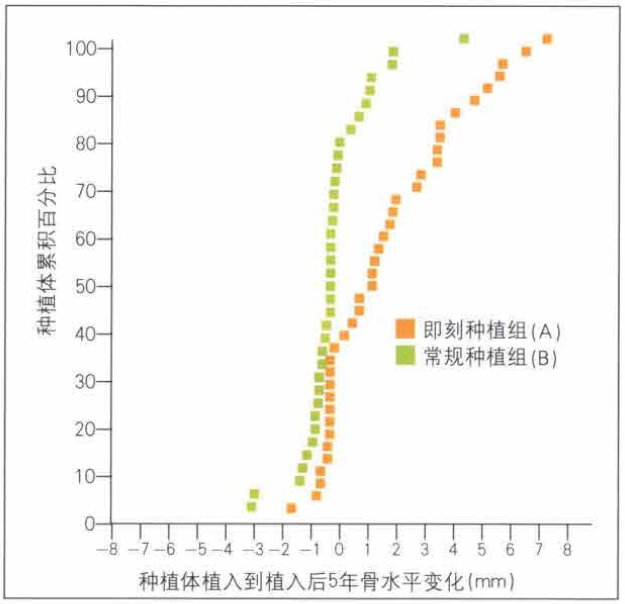

图 4 种植体植入到 5 年的随访期间，牙槽间隔水平变化的累积放射检查

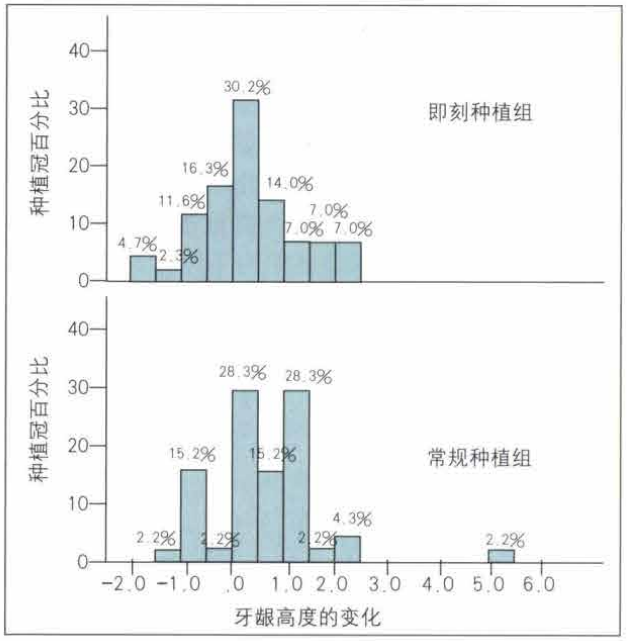

图 5 最终冠修复后，种植体周围黏膜高度的变化分布。种植冠百分比显示即刻种植组和常规种植组，种植体周围黏膜顶点位置存在 −0.2 ～ 6.0mm 的变化。垂直线 =0mm

表 3 探诊出血及菌斑指数

组 /% 表面	IP+2 周	IP+12 周*	IP+1 年	IP+3 年	IP+5 年
即刻种植组					
出血	5.0	5.9	2.0	4.3	7.2
菌斑	4.1	4.9	1.5	3.8	6.7
常规种植组					
出血	3.9	7.9	1.8	3.9	6.6
菌斑	3.1	4.8	1.8	2.9	12.2

IP = 种植体植入；* 最终冠戴入；值为临床评价的 4 个面的平均值（近颊，远颊，近舌，远舌）

4 讨论

该 5 年的前瞻性研究比较的结果证明，即刻种植和常规种植永久冠修复后表现出较高的种植体存留率和稳定的临床和影像学结果。在该使用即刻临时修复的研究中，总体种植体存留率为 96.5%，与近期的一项关于单牙种植的系统性综述研究的数据一致，该综述纳入的 3223 颗单牙种植的种植体 5

表 4 最终冠修复后龈乳头的平均变化

时间 / 分组	近中龈乳头			远中龈乳头		
	样本量	均数	标准差	样本量	均数	标准差
种植体植入 +12 周						
即刻种植组	51	−0.18	1.40	51	−0.34	1.37
常规种植组	56	−0.18	1.37	56	0.23	1.44
种植体植入 +1 年						
即刻种植组	51	0.14	1.66	51	0.04	1.52
常规种植组	56	0.46	1.45	56	0.64	1.30
种植体植入 +3 年						
即刻种植组	46	−0.04	1.52	46	−0.07	1.39
常规种植组	49	0.35	1.40	49	0.64	1.52
种植体植入 +5 年						
即刻种植组	44	−0.13	1.61	44	−0.21	1.61
常规种植组	49	0.39	1.52	49	0.50	1.35

正数表示获得，负数表示丧失

表 5 牙龈顶点位置的平均变化

时间／分组	黏膜高度		
	样本量	均数	标准差
最终冠 + 1 年			
即刻种植组	49	0.35	0.89
常规种植组	55	0.29	0.76
最终冠 + 3 年			
即刻种植组	45	0.23	0.87
常规种植组	46	0.27	1.03
最终冠 + 5 年			
即刻种植组	43	0.06	0.98
常规种植组	45	0.42	1.07

显示的为最终冠戴入后相对切缘的变化

年存留率为 97.5%。den Hartog 等对前牙美学区种植 1 年存留率的 meta 分析表明，不考虑手术类型，种植体总体存留率为 95.5%（95% 置信区间：93.0% ~ 97.1%）。作者进一步指出，大部分激进的手术方法如即刻种植即刻修复并没有出现种植体丧失。其他系统性回顾文献同样支持这些关于种植存留率的有利结果。

该 5 年的存留率数据证明，即刻种植即刻临时修复具有较高的种植体存留率。进一步肯定，与常规种植相比，即刻种植存留率较低，但是无统计学差异。由拔牙窝带来的潜在的风险因素可能反映了预留拔牙窝和牙槽骨结构的多样化。在临床实践中，遵循严格的纳入排除标准的情况下，可以达到较高的种植体存留率和成功率。

5 年的评价期内，即刻种植组和常规种植组牙槽间隔水平在距离基准点位置的 0.5mm 以内。如之前的一篇文献中所提出的，3 年内发生的完全的骨沉积并维持可能提示骨改建的时间有所延长。种植体基台界面的这种类骨质被一致认为是种植体基台结构的特殊现象，并被证实即刻临时修复时会发生。Donati 等证实，5 年后边缘骨水平的改变很小，并且近年的一个 10 年前瞻性报道认为会持续稳定。

研究证明，单颗前牙种植行即刻种植即刻临时修复会获得潜在的美学效果。牙冠周围组织的保存肯定了这一观点。本研究的另一重要的目的是观察即刻种植和常规种植种植体周围黏膜中点和邻面（龈乳头）的反应，两组均观察到了有利的结果，无中部组织的吸收，龈乳头高度稳定。研究表明，可以通过可预期的方式有效地管理种植体周围黏膜组织。影响种植体周围黏膜高度的因素有很多，包括种植体周围牙龈生物型，颊侧牙槽嵴高度，种植体角度，牙槽间隔高度，种植体平台深度以及种植体骨结合初始稳定性。除了明显的颊侧或邻面骨吸收以及种植体相对于颊侧牙槽嵴的位置外，这些特定的因素均未被特殊考虑。对于种植体周围黏膜高度的 5 年测量结果显示两组中的大部分种植体周围黏膜没有变化或增加。

对于两组进一步的按照是否翻瓣分组显示很小的差异。不翻瓣手术的安全性和有效性已得到认可，并被普遍认为具有美学优势。然而，几乎没有对照性的研究关注手术方式对于软组织美学参数的影响。近来，Bashutski 等 15 个月的随访研究报道，翻瓣手术和不翻瓣手术的美学效果没有差异。而本研究并没有专门设计对翻瓣和不翻瓣手术进行对比，5 年的评价结果显示了细微的差异。常规种植组不翻瓣手术 5 年后观察结果显示了种植体周围黏膜向冠方的小的移动，但是即刻种植组没有移动（图 6）。关于黏膜高度长期稳定性的细微差异可能反映了大家所熟知的颊侧骨吸收理论即拔牙后有明显的骨吸收，而长期的骨和结缔组织改建尚未被仔细评估。对于这些细微的改变是否有自限性尚不明确，对于终生稳定性，目前尚未有 10 ~ 20 年的数据。另外，黏膜顶点的相对位置也有可能受其他现象的影响，如邻牙拔除后单牙种植。

De Rouck 等对关于邻面组织进行了总结，认

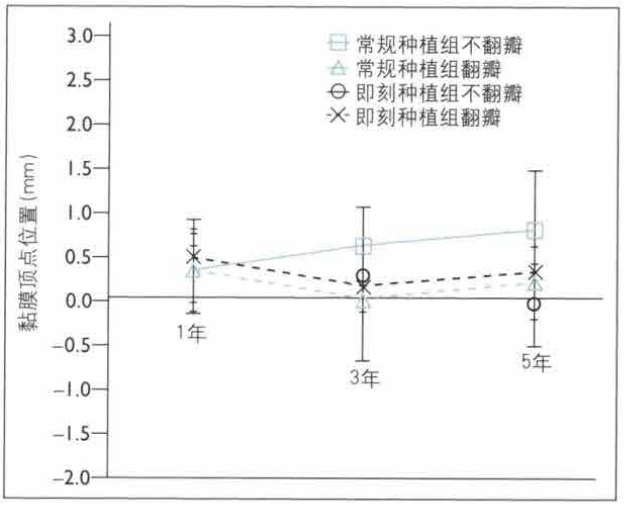

图 6 种植体周围黏膜高度评分变化的纵向分析。即刻种植组和常规种植组采用翻瓣（虚线）或不翻瓣手术（实线），根据计算出的种植体周围黏膜顶点位置的平均变化，绘制冠修复后到 1，3，5 年区间的图表。负数表示黏膜组织的退缩

为龈乳头水平的维持是可以预期的。普遍被接受的观点是邻面组织水平与邻牙结缔组织接触点和骨水平有关。关于接触点－骨距离和种植体－邻牙间距的更详细的评价表明，潜在的种植体设计可以提供完全的龈乳头充填。系统性回顾研究进一步指出，维持中部的龈缘位置不可预期，拔牙后的骨改建可能是影响这一参数的因素之一，研究指出，1 年后中部龈退缩为 0.55 ～ 0.75mm。在本研究中，中部退缩并不明显。在一个使用同一种植系统行早期负重的回顾性评价研究和一个 3 年的前瞻性评价研究中，报道了相同的前牙单颗牙种植的软组织稳定性。当前的研究结果与其他关于即刻种植即刻临时修复的研究相比，观察到了即刻负重后包括牙龈中部退缩在内的种植体周围黏膜结构的变化（Cooper 等综述）。关于中部龈退缩的猜测有很多，关于如何控制这种退缩的重要细节方面仍需进一步的系统性评价。尽管当前的研究使用了红色美学评分和白色美学评分来评价种植体周围黏膜和牙冠的美学效果，这些测量方法并没有在研究前 1 年的数据收集中使用。另外，修复体的螺丝固位还是粘结固位作为种植体周围炎的相关风险因素成为当前研究的热点。本研究采用的是粘结固位修复，没有明显的生物学并发症。当前研究对于既定人群 5 年的随访数据显示，综合各种因素，仅仅发生了轻微的中部黏膜的垂直向改变。

5 结论

本研究表明，即刻种植和常规种植行即刻临时修复 5 年后软硬组织的变化没有差异。这期间，边缘骨水平和软组织水平分别保持在种植体／基台界面和修复体基准点位置附近。整个研究期间，组织结构处于稳定状态，对于涉及即刻种植即刻临时修复这种高风险方法的中期评估表明，依据合理的指导方案选择合适的患者，是可以达到成功效果的。

6 致谢

本研究得到了 DENTSPLY（原名为 Astra Tech）的支持。所有作者对本研究无异议。