译文

牙槽嵴劈开术后的快速正畸治疗——一例外科与正畸联合的方法开展种植体间隙的病例报告

Rapid Orthodontic Treatment After the Ridge–Splitting Technique——A Combined Surgical-Orthodontic Approach for Implant site Development: Case Report

Francesco Amato, A Davide Mirabella, Diego Borlizzi

原载 Int J Periodontics Restorative Dent, 2012, 32(4): 395-402.（英文）

程 洁[1] 译 姜若萍[2] 审

摘 要

本文展示的是一例双侧下颌后牙区局部牙齿缺失，伴重度下颌骨水平吸收和中度垂直吸收的病例，采取了一种新的牙槽嵴劈开术后快速正畸的技术。牙槽嵴劈开术是使用超声骨刀在第一磨牙和第二前磨牙区扩宽牙槽嵴，为牙齿移动开辟通路。术后立即开始固定正畸，将第一前磨牙远中移动、第二磨牙近中移动至术区。在刃状牙槽嵴顶进行牙齿移动通常较为困难，通过手术则可以促进并加快牙齿的移动。不仅如此，将邻近缺牙隙的牙齿移动到术区，一方面原有的骨缺损区可以被移入牙齿伴随的牙槽骨充填弥补，同时新开辟的第一前磨牙近中的间隙区也有足够的新生骨量进行种植体的植入，种植体植入后，患者很快进行了永久性修复。

译者单位 1 河北省人民医院口腔科
河北省石家庄市和平西路 348 号 050057
2 北京大学口腔医院 口腔医学院正畸科
北京市中关村南大街 22 号 100081

1 引言

后牙早失或先天缺失通常伴随牙槽嵴的严重吸收。在最初的 12 个月中，大多会出现以水平向吸收为主的牙槽骨吸收，可使牙槽嵴宽度吸收至原来的 50%。有研究证明，拔牙后束状骨的吸收影响了牙槽骨的颊侧骨板，导致水平向的骨质瓦解。能成功解决水平向宽度不足的方法就是牙槽骨劈开术，临床实践证明该技术能够成功地增宽狭窄牙槽嵴，为种植体植入创造条件。为了增加牙槽嵴厚度并防止增宽后出现骨吸收，通常建议配合前庭沟处植骨。牙槽嵴增宽术的替代方案是使牙齿在萎缩的牙槽嵴中进行水平向（近中或远中）移动。有临床报道和研究显示，当牙齿移动到牙槽骨宽度和高度都减小的缺牙区时，其牙周支持组织和牙槽骨都会随之移动。同时，张力侧的牙槽骨和结缔组织会增生并维持原有的高度和宽度，其骨量足够种植体的植入且无需任何植骨。尽管如此，临床上将牙齿移动到吸收狭窄的牙槽嵴仍具挑战性，很可能非常缓慢并伴有特定的风险。近年来，已经有人通过骨内切口的方法来加速正畸牙齿移动。这一技术主要应用于需要解决拥挤或扩弓的病例。本病例中，对患者的缺牙间隙进行种植体植入修复前，由于明显的牙槽嵴萎缩，需要先获得足够的骨量。

2 病例报告

一名 32 岁的女性患者，就诊主诉是微笑不美观并要求修复缺失牙（图 1）。口内检查显示患者的覆殆、覆盖正常，宽度不协调，多个牙齿先天缺失，磨牙近中倾斜，前伸殆及侧方殆缺乏牙尖诱导，缺牙区的牙槽骨严重吸收。尤其是第二前磨牙和第一磨牙区的软、硬组织萎缩较为严重，剩余牙槽嵴因重度水平向吸收和中度垂直向吸收而呈刃状（图 2a 和 2b）。

治疗计划包括通过正畸的方法排齐牙列，整平殆平面，纠正咬合关系。超声骨刀在无牙区牙槽嵴开辟通道以利于邻牙的移动，该处的骨缺损将逐渐被移入牙的牙槽骨所充填，在尖牙和第一前磨牙间创造出新的间隙用于植入种植体。最终的治疗目标是实现种植体修复。

上下颌粘结正畸固定矫治器（Victory Series 3M/Unitek），10 个月后行外科手术。使用 15C 的刀片（Hu-Friedy）在牙槽嵴中间做切口，翻开黏骨膜瓣，暴露刃状牙槽嵴（图 3）。使用超声骨刀在牙槽嵴做一个横向切口和两个垂直向的松解切口，切口深度从骨皮质到骨髓腔（图 4）。用 Ochsenbein 骨凿（Hu-Friedy）劈开牙槽嵴，分离两侧的皮质骨板，建立足够宽度的通道使邻牙能够进行正畸移动（图 5）。

放置胶原海绵维持两侧皮质骨板的分离。用 4-0

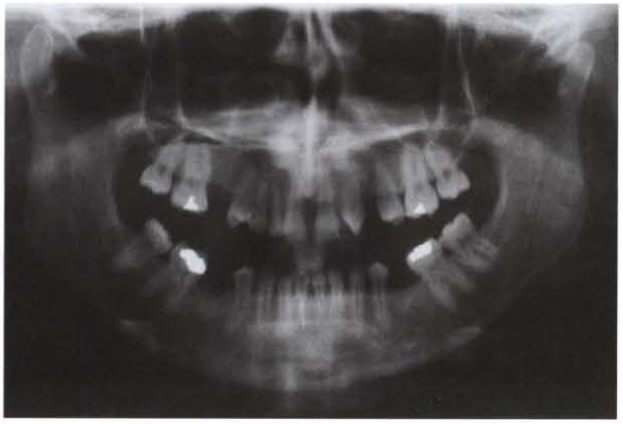

图 1 治疗前的曲面体层放射线片显示几个牙齿缺失区

图 2a 和 2b a. 侧面观；b. 殆面观下颌第二前磨牙和第一磨牙区的牙齿缺失

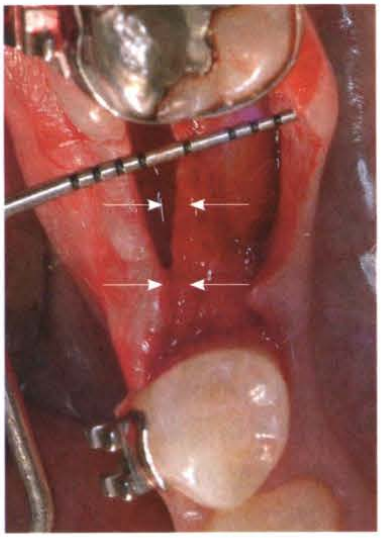

图3 下颌骨无牙区的刃状牙槽嵴

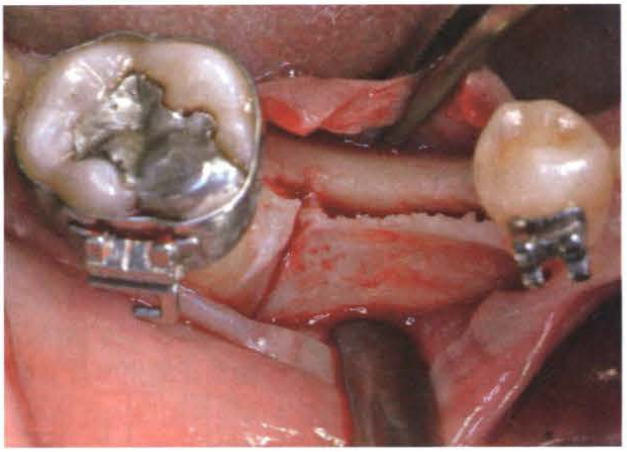

图4 沿牙槽嵴顶的水平向切口

图5 皮质骨板分离为第一前磨牙的正畸移动建立通道

号缝线（Ethicon）缝合黏膜骨膜瓣。操作完成后，即刻用橡皮链牵引双侧第二磨牙和第一前磨牙，开始牙齿向手术开辟通道的移动。主弓丝为0.019英寸×0.025英寸不锈钢方丝（3M/Unitek）以使牙齿尽量保持整体移动（图6）。

后来又使用了镍钛拉簧来加速牙齿移动。7个月后，第一前磨牙远中移动至与第二磨牙接触。原有的骨缺损被移入的双尖牙及其周围组织充填，同时尖牙远中又创造出一个7mm的充满新生骨组织的间隙。CT扫描评价新生骨小梁的数量和质量，显示骨组织达到了足够的宽度和高度，新生骨组织致密类似皮质骨（图7）。

双侧下颌第一前磨牙区各植入一个3.25mm×11.5mm的NT种植体（3i Biomet），即刻在基台插入愈合帽。术后2个月取印模，2周后在种植体上制作临时冠，然后以种植体为支抗完成了正畸治疗（图8）。

3 讨论

在牙槽骨萎缩的牙弓后部无牙区植入种植体通常极具挑战性，在下颌由于下齿槽神经管及大量皮质骨的存在尤其如此。实践证明采用引导骨再生术解决牙槽骨萎缩是可行的，然而要获得良好的预期效果，还需要克服诸如黏膜骨膜瓣松弛、肌肉紧张、缺乏血管形成、角化组织不足等这些因素的阻碍。牙槽嵴劈开术的提出是为了解决水平向不足的骨缺陷。上颌骨牙槽嵴劈开术的临床效果是可靠的，因为上颌骨为富于髓质的松质骨。松质骨的特点是富有弹性和可塑性，这些特性都使其能够无创性地扩张。而对下颌骨进行牙槽嵴扩张就比较困难，因为下颌骨缺乏丰富的髓质，多由皮质骨构成。其特点

图6 用橡皮链牵引第二磨牙和第一前磨牙，使牙齿在新开辟的通道中移动

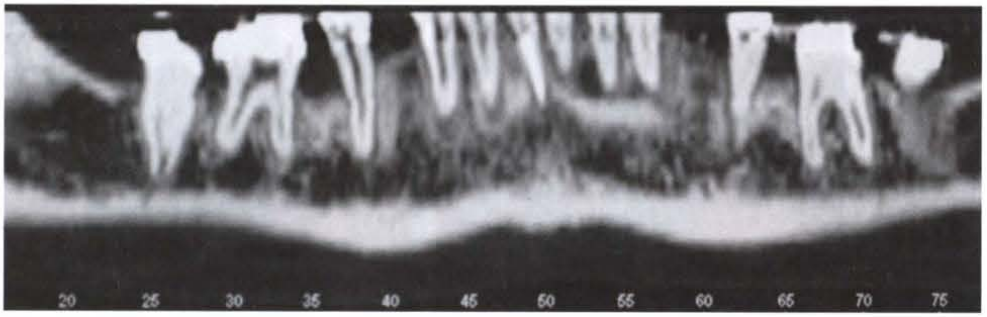

图7 CT扫描片显示新生骨小梁的数量和质量，骨组织致密类似皮质骨

图8 利用种植体做支抗完成排齐矫治

是缺乏弹性，有高度的抗张力性，甚至会导致骨质断裂。新型超声骨刀用于增宽皮质骨狭窄的牙槽嵴以植入种植体，其初期稳定性较好，但是黏骨膜瓣的翻开和皮质骨板在前庭区的扩张均可能不利于骨质存活。除了前面提到的解剖学上的限制，如果还合并垂直向骨量不足，则仍需其他的手术操作。

本例患者存在错𬌗，植入种植体间隙不足，邻牙向无牙区倾斜，这些情况意味着他需要接受正畸治疗。因此，正畸设计水平向移动下颌磨牙和前磨牙到无牙区间隙处，以“弥补”这一区域的骨质缺损，同时第一前磨牙原有的位置可充满增生的新骨。虽然这种治疗方式是有效的，但临床经验提示我们在刃状牙槽嵴进行水平向的牙齿移动很可能是有风险的或是无效的。因为主要由皮质骨组成的牙槽嵴对于牙齿移动的阻力很大。一些关于通过正畸治疗关闭磨牙区缺牙间隙的研究显示，可能会存在诸如间隙不能完全闭合、骨开裂、牙周附着丧失、疗程过长、压力侧牙龈内陷等不良反应。

本病例中牙槽嵴存在严重的水平向吸收，而且需要邻牙移动很长的距离。但是，单纯的牙槽嵴劈开术并不能解决垂直向的骨吸收问题，且对于刃状皮质骨牙槽嵴来说，该手术是有创的而且难度较大。

既然单纯的手术方法或正畸方法都有局限性，那么将这两种方法结合就形成了牙槽嵴劈开术后的快速正畸技术（ROARS）。这一协同策略为临床医生提供了两个有利条件。首先是克服了正畸牙齿移动的解剖学限制，通过手术分离颊、舌侧皮质骨板，开辟一个足够宽的通道，使牙齿移动更加简单和快速。第二是通过正畸牙齿移动，利用邻牙的牙周再生潜力产生新骨和新生软组织。这两种方法可以取长补短：使得手术的侵入性减小，正畸的效率更高。最终我们以较小的风险，在较短的时间内使骨组织在水平向和垂直向都获得了足够的骨再生（图9）。

本病例的难点在于水平向和垂直向都存在骨吸收。水平向问题可以通过牙槽嵴劈开术纠正，垂直

向的问题则需正畸牙齿移动来解决。新生骨组织的高度是与移动牙的牙槽嵴高度相同的，因此治疗前无牙区牙槽骨高度与邻牙牙槽嵴最高点的差距得以矫正（图10a和10b）。

该技术的另一优点是，除了骨组织还有大量的软组织再生。新生的角化组织带在美观程度上有了很大改善，并增加了机械抗力（图11a和11b）。

需要强调的是，这项技术成功的必要条件就是牙槽骨萎缩区的邻近牙齿有完整的牙槽骨支持和健康的牙周组织。实际上，只要有一颗符合条件的牙齿就能被用来弥补骨缺损。

种植体植入1年后，螺丝固位永久修复体，治疗完成（图12）。最后的根尖放射线片显示追踪1年后，牙槽骨水平保持稳定（图13）。

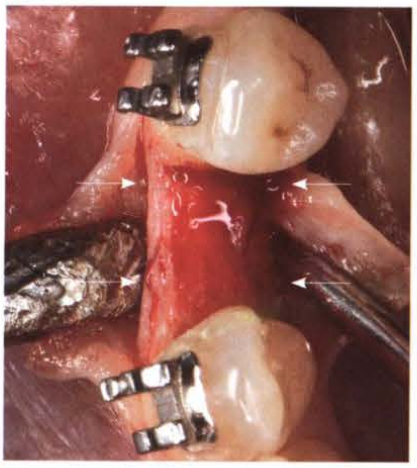

图9 新生骨组织的厚度明显增加

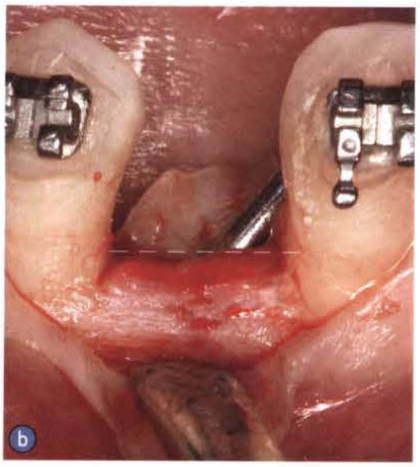

图10a和10b a. 治疗前的牙槽骨高度；b.ROARS治疗后的牙槽骨高度

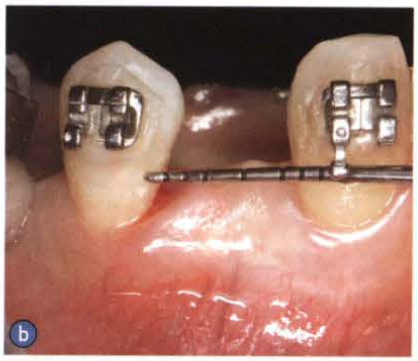

图11a和11b a. 狭窄的角化组织带；b. 治疗后可见增宽的角化组织带

图12 种植体植入1年后螺丝固位永久修复体

图13 追踪1年后的根尖放射线片显示稳定的牙槽骨水平

4 结论

这项技术的确是刃状牙槽嵴获得骨再生和软组织再生的一种可选方案。对那些需要正畸治疗的牙槽骨萎缩病例，牙槽嵴劈开术是一个很好的选择。需要注意的是，只有当骨吸收区的邻牙具备完整的牙槽骨和健康的牙周组织时才推荐使用该技术。

《临床牙髓病学》（第9版上卷）

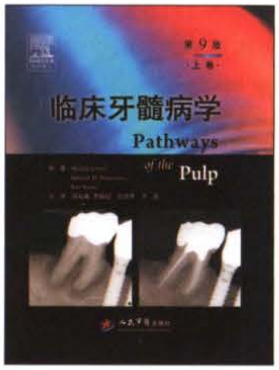

本书是口腔牙髓病学最经典、最权威的专著之一，被世界上绝大多数口腔院校指定为牙髓病学的必修教材，由知名口腔医学专家Cohen教授主编。本次出版的中文版为第9版，本卷主要内容包括牙外伤后的牙髓治疗、牙髓病与牙周病的相互关系、牙髓病治疗中的局部麻醉、根管治疗牙的修复、儿童牙髓病学、老年牙髓病学、非手术根管再治疗。本书内容全面、结构合理，是牙体牙髓病科医师、口腔全科医师、口腔院校在校生不可或缺的经典参考书。

主译：刘荣森（解放军总医院）
出版时间：2014年7月　　定价：198元
ISBN：978-7-5091-7243-8
300页，300多幅图片，精装，彩色印刷

《中国口腔种植临床精萃（2014年卷）》



为提供记录和展现口腔种植医师临床成就的平台，促进口腔种植医师之间的交流和种植临床技术的规范，北京口腔种植培训中心（BITC）每年举办“BITC口腔种植病例大奖赛”，本书为集结“第三届 BITC口腔种植病例大奖赛”获奖病例出版的学术专著，共收录完整病例63个。自前两届大奖赛举办以来，参赛的病例数量不断增多、总体水平不断提高，内容涉及了口腔种植治疗的各个方面及颅颌面器官种植等很多先进的技术与方法，充分展示了我国口腔种植临床的发展水平。本书的出版将激励种植医师养成认真收集与整理病例的良好习惯，促进临床医师综合实力的提升。

名誉主编：邱蔚六　王大章　　主编：王　兴　刘宝林
执行主编：宿玉成　　开本：精装大16开，铜版纸彩色印刷
定价：200元　　ISBN：978-7-5091-7854-6