译文

# 一例利用骨性支抗系统压低两颗下颌磨牙的病例报告

Double Impact: Intrusion of Two Mandibular Molars Using an SAS ——A Case Report

Kartik D. Dholakia, Shweta R. Bhat

原载 Orthodontics(CHIC), 2011, 12(4): 378-385.（英文）

程 洁[1] 译 姜若萍[2] 审

**摘 要**

临时性支抗装置（TADs）的应用扩展了固定矫治器的牙齿移动范围。正畸微种植体支抗就是临时性支抗的一种，已被成功用于矫治各种类型的牙齿移动，如前牙的整体回收，牙齿伸长，牙弓前突，甚至是压低上颌磨牙。尽管如此，由于解剖因素的限制，正畸微种植体支抗对于压低下颌磨牙的作用仍存在一定困难。骨性支抗系统（SAS），作为另一种形式的临时性支抗，突破了解剖因素的限制使下颌磨牙压低成为可能。以下所呈现的这个病例展示了利用单侧骨性支抗系统压低两颗下颌磨牙，并伸长同侧一颗上颌磨牙，以建立稳定的殆平面。下颌磨牙的压低量通过曲面体层放射线片来评估，下颌左侧第一磨牙和第二磨牙以殆平面为参考分别被压低了 1.6mm 和 2.5mm。

**关键词** 压低；下颌磨牙；曲面断层片；骨性支抗系统（SAS）

译者单位 1 河北省人民医院口腔科
河北省石家庄市和平路 348 号 050057
2 北京大学口腔医院 口腔医学院正畸科
北京市中关村南大街 22 号 100081

专家点评

**姜若萍教授点评**：该病例报告中磨牙压低效果是显而易见的，证实了小型钛板支抗装置在正畸压低下颌磨牙矫治中的应用价值。至于微螺钉支抗装置是否如作者所言完全无法实现下颌磨牙的压低，还存在一定争议，当然微种植钉的在下颌应用的局限是存在的，但已有病例显示特定型号、种类的微种植钉，选择合适的植入部位，可以有效压低下颌磨牙。特别需要提醒读者注意的是，矫治前曲面体层放射线片显示患者的4颗第三恒磨牙牙冠均存在，且与第二恒磨牙牙根关系较为密切。在这种情况下进行左侧下颌第二恒磨牙的压低，应该说是有一定风险的：尤其该病例的矫治中对左下第二恒磨牙施加的是使牙根向远中直立的矫治力，可能导致其牙根过于接近第三磨牙牙冠而出现牙根吸收的风险，同时也不利于日后智齿的拔除。因此对于类似病例建议在矫治前拔除智齿。

## 1 引言

固定矫治器能实现的牙齿移动包括倾斜移动、整体移动、转矩、伸长、扭转的矫正、压低等。但是生物力学系统是守恒的，矫治力总会伴随着反作用力，而带来一些我们所不希望出现的作用。比如，固定矫治器在弓丝前段施加压低力，弓丝后段就会产生我们很可能不需要的伸长力。这一缺点只有通过增加支抗单位（即磨牙）的数目来克服。但当磨牙本身需要显著压低时，就需要其他的支抗来源，这时就需要TADs（临时性支抗装置）。正畸微种植体支抗是临时性支抗的一种，其操作简便，与固定矫治方法结合扩大了牙齿移动的范围。微种植体可以成功地压低上颌磨牙，但对于下颌磨牙的压低，由于解剖因素的限制，微种植体的作用尚存质疑。这些限制因素包括前庭沟深度不足导致无法将种植体放置于尽量靠近牙根处施加压低力；根间或者邻牙间牙槽骨较薄限制了植入种植体的长度，从而影响其稳定性；种植体放置在下颌磨牙近中或远中，从生物力学看无法施加有效的压低力。骨性支抗系统（SAS）是一种稳定的临时性支抗，微型板可以放置在下颌磨牙根方，利用牙槽基骨作为支抗压低磨牙。

下面的病例报告中，使用单侧下颌骨性支抗系统压低患者的下颌磨牙并同时伸长对颌磨牙。

## 2 病例报告

一名15岁的印度女孩到孟买的印度牙科学院Nair医院就诊，主诉是前突和上前牙排列不齐。既往病史显示6年前其下颌前牙区有外伤史，导致3颗下颌切牙缺失，接受过相应的治疗。

临床口腔检查显示，左下后牙近中移位致下前牙区缺失所致的间隙已丧失，上颌左侧第一磨牙低位且近中倾斜，相对应的下颌第一、二磨牙伸长伴第一磨牙近中倾斜，第二磨牙远中倾斜。同时收集完整的诊断记录（图1、图2）。上颌左侧第一磨牙的根尖片显示其根尖1/3影像模糊不清，不过还不能诊断为根骨粘连（图2）。分析了所有的诊断资料后，计划拔除上颌双侧第一前磨牙来解决上颌前突，下颌前牙区拟集中间隙修复一颗下切牙，下颌双侧的尖牙和前磨牙拟改形分别替代侧切牙和尖牙。后牙区，拟借助骨性支抗系统（SAS）压低左下第一、二磨牙，同时利用该支抗装置伸长左上第一磨牙。

固定矫治器使用0.022英寸槽沟的MBT托槽，按照MBT托槽配置的标准图表粘结托槽。上下颌第一、二磨牙分别粘结带环。压低左下磨牙的骨性支抗系统植入后再放置下颌连续弓丝。上颌弓丝范围从右上第二磨牙到左上第二前磨牙，左上第一、二磨牙使用片段弓。

下颌骨性支抗系统，是一个四孔结构的I型316L不锈钢微板，厚约2mm。大多数微板的冠部都有一个朝向近中的开口（图3），这个开口用来连接结扎丝、牵引钩和橡皮链，可对下颌左侧第一、二磨牙施加压低力，对上颌左侧第一、二磨牙施加伸长力。

对患者施以局部麻醉并口服镇静药。医生将微板垂直于下颌基骨放置，并使之适应骨面形态，用3个6mm长的单皮质螺钉固定，最近冠方的一个孔暴露于口腔前庭。微板的近远中向位置应使带有开口的冠方孔正好位于下颌左侧第二磨牙的近中1/3下方，垂直向位置应使微板的冠方大部分位于磨牙颊面管下方至少4mm，并暴露于口腔前庭。这样放置微板有几个不同的目的：微板近远中向位于下颌左侧第二磨牙的近中1/3，可以对下颌左侧第二磨牙施加比第一磨牙更大的压低力，对下颌左侧第

图1 正畸治疗前的口内相。a. 右侧观；b. 正面观；c. 左侧观；d. 上颌殆面观；e. 下颌殆面观；f. 下颌左侧观。注：殆面相已经过处理，非镜像

图2 正畸治疗前上颌左侧第一磨牙的口内根尖放射线片

图3 有近中侧开口的微板

一磨牙有远中向的倾斜分力，对下颌左侧第二磨牙有近中向的倾斜分力，对上颌左侧第一磨牙有远中向的倾斜分力；微板冠方大部分位于磨牙颊面管下方至少4mm的垂直向位置，给弓丝和磨牙颊面管留出足够的空间以利于对下颌第一、二磨牙的压低。

患者术后的水肿和疼痛缓解后，拍摄了曲面体层放射线片（图4a）。下颌使用一根连续的0.016英寸的热激活镍钛弓丝（HANT），由于下颌左侧第一磨牙的颊面近中端比远中端更偏龈向（牙轴近中倾斜），所以相邻的前磨牙不会有被伸长的风险。用粗不锈钢结扎丝在微板的冠方孔及下颌弓丝的第一、二磨牙之间进行结扎，使该段弓丝下拉呈弧形。这种结扎方法（图5f和5g）可以对下颌第一、二磨牙施加持续的压低力，同时对下颌左侧第一磨牙有远中倾斜力，对下颌左侧第二磨牙有近中倾斜力，以达到直立磨牙的效果。

使用弹性橡皮链将上颌左侧第一磨牙与骨种植板相连，对磨牙施加伸长力和远中倾斜力。每3周复诊进行常规检查，更换橡皮链，不锈钢丝结扎加力继续压低下颌磨牙。1.5个月后，下颌弓丝从0.016英寸的热激活镍钛丝换成0.016英寸×0.022英寸的热激活镍钛丝。压低下颌磨牙3个月后，下颌左侧第一、二磨牙已被充分的压入到下颌其余牙齿所在的殆平面水平，复诊时拍摄了口内像和曲面体层放射线片来评估下颌磨牙的压低量（图6、图7）。

## 3 结果

因为压低的是单侧磨牙，所以通过重叠头颅侧位片来测量压低量并不可行（侧位片中磨牙影像源自两侧磨牙）。因此，可以将刚植入SAS后的曲面体层放射线片(1：放大系数=34.82mm/29.62mm=1.175）与压低治疗3个月后的曲面体层放射线片(2：放大系数=35.91mm/29.62mm=1.212）做对比，评价磨牙压低量（图4、图7）。每张曲面体层放射线片上微板（SAS）的垂直高度的放大系数用下面的公式计算：

放大系数＝曲面体层放射线片上微板的长度／实际的微板长度

在描记图上，都是结构性的线条，曲面体层放射线片1（图4）上，A1线通过微板冠方孔的顶端与微板长轴垂直，B1线代表下颌左侧第一磨牙殆平面并与微板长轴垂直，C1线代表下颌左侧第二磨牙殆平面并与微板长轴垂直；曲面体层放射线片2（图7）上，A2线通过微板冠方孔的顶端并与微板长轴垂直，B2线代表下颌左侧第一磨牙殆平面并与微板长轴垂直，C2线代表下颌左侧第二磨牙殆平面并与微板长轴垂直。

测量线段间的垂直距离并除以放大系数，得出线段间的实际距离（表1），进而计算出磨牙的压低量。

下颌第一磨牙：实际距离（A1−B1）—实际距离（A2−B2）=1.6mm

下颌第二磨牙：实际距离（A1−C1）—实际距离（A2−C2）=2.5mm

不能只是简单的重叠曲面体层放射线片1和2的描记图，原因如下：①放大率不同；②用游标卡尺重复测量不同的数值（曲面体层放射线片的描记图），较短线距比较长线距的误差率更大，导致误差的扩大（卡尺测量值最小单位0.01mm）。

结果表明，下颌左侧第一、二磨牙经过3个月的治疗都有明显的压低。

然而在上颌牙弓则并未观察到上颌左侧第一磨

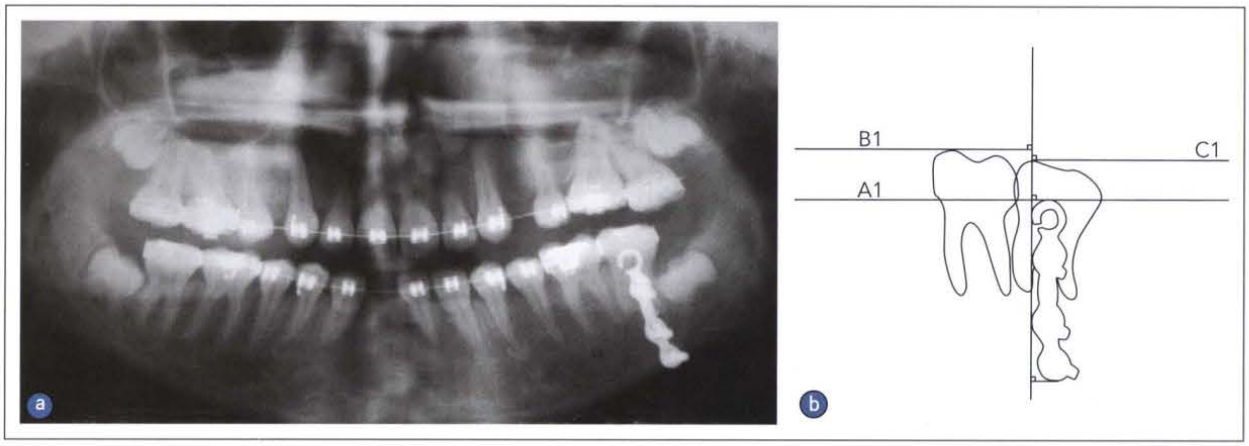


图4 a.SAS植入后的曲面体层放射线片1；b.描记图1

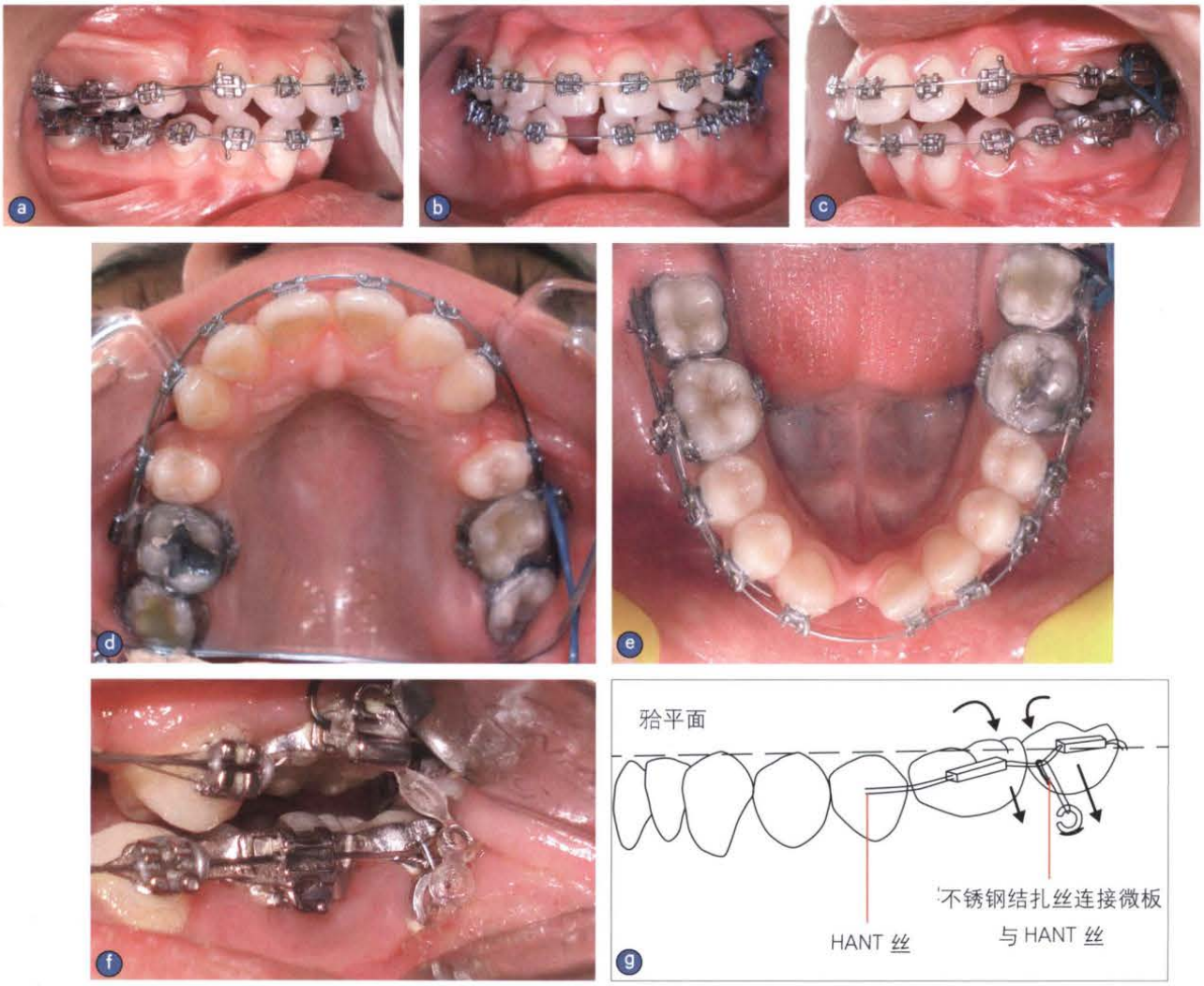


图 5 压低下颌左侧第一、二磨牙前的口内相。a. 右侧观；b. 正面观；c. 左侧观；d. 上颌殆面观；e. 下颌殆面观；f. 用不锈钢丝连接 SAS 和下颌左侧第一、二磨牙间弓丝的结扎方法；g. 矢状向的生物力学。注：殆面相已经过处理，非镜像

牙的伸长。此区域的一张口内根尖放射线片显示上颌左侧第一磨牙根尖 1/3 处模糊不清。由于第一磨牙并未出现任何伸长的迹象，排除了其他引起磨牙低位（磨牙近中倾斜并锁结在第二前磨牙的远中颈部 1/3 下方）的因素，我们考虑这颗牙可能存在根骨粘连，请一名有经验的口腔外科医师进行局部松解后，再用橡皮圈对其进行牵引，但仍未发生任何伸长位移。因此，我们决定对上颌左侧第一磨牙进行冠修复来建立其殆接触。随后将上颌连续弓丝绕过第一磨牙入第二磨牙颊管，利用微板伸长上颌左侧第二磨牙并使之与对殆牙建立殆接触（图 6）。

## 4 讨论

结果证明我们已使下颌左侧第一、二磨牙被压低并直立至与下颌其余牙齿构建的殆平面相一致的水平。当然，磨牙压低的量是以殆平面为参照沿微型钛板方向计算的数值，而并不是沿重力方向的绝对的压低量。

我们观察到下颌左侧第一、二磨牙没有出现明显的颊向倾斜，而施加于颊侧的压低力系统通常是会产生相对于牙齿阻抗中心的颊向作用力的。本例中的微型钛板经过塑形后才被植入，使其冠方（暴露于前庭沟处）尽量靠近下颌左侧第二磨牙颊侧以减少颊向分力。而且，这一区域还有致密的下颌骨外斜线区，也会提供对抗颊向倾斜的力，这些因素可能都会减少磨牙的颊倾。

**备选方案：**

由于上颌磨牙缺失导致下颌磨牙伸长的病例很

图 6 压低治疗 3 个月后的口内像。a. 右侧观；b. 正面观；c. 左侧观；d. 上颌殆面观；e. 下颌殆面观；f. 下颌模型左侧面观。注：殆面相已经过处理，非镜像

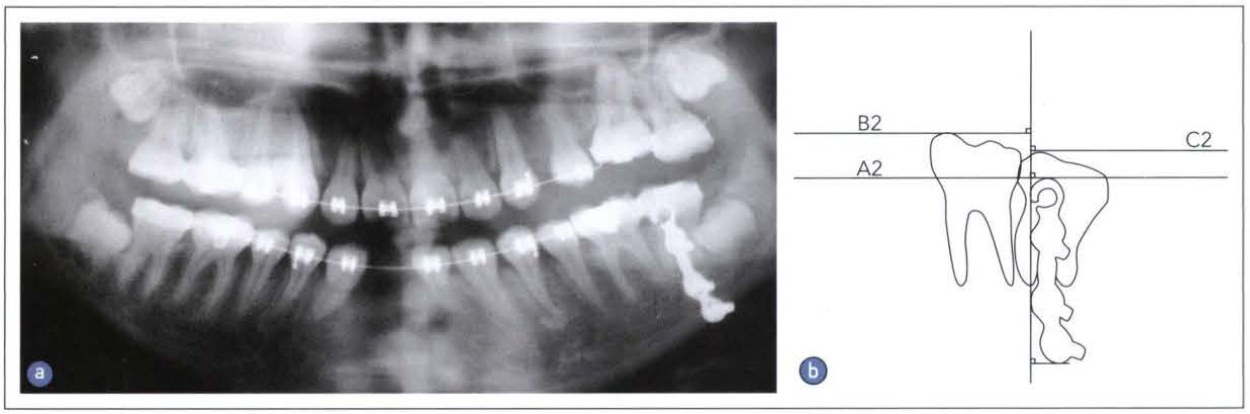


图 7 a. 正畸治疗 3 个月后的曲面体层放射线片 2；b. 描记图 2

表 1 结构线线段间的垂直距离

| 测量距离 | 距离 (mm)(a) | 放大系数 (b) | 实际距离 (a/b)(c) |
|---|---|---|---|
| 放射线片 1 | | | |
| A1–B1 | 9.8 | 1.18 | 8.30 |
| A1–C1 | 7.73 | 1.18 | 6.55 |
| 放射线片 2 | | | |
| A2–B2 | 8.15 | 1.21 | 6.73 |
| A2–C2 | 4.91 | 1.21 | 4.05 |

常见，这种情况容易诱发龋病和根尖周病。如果下颌仅用一根连续弓丝，而没有任何其他对磨牙区压低的设计，通常会导致殆平面倾斜。因此，这种整平下颌曲线的方法是不可取的。

另一种解决单侧下颌磨牙伸长的方法是对伸长磨牙进行根管治疗并行冠修复，使冠修复体的垂直高度降低以适应下颌其余牙齿的殆平面。

## 5 结论

像正畸微种植体这样的临时性支抗对于压低上颌磨牙是有效的，但是否能压低下颌磨牙尚不清楚。因为压低下颌磨牙需要较大的力量来对抗致密的下颌骨皮质，而且种植钉的位置应尽量位于根尖方向以利于施加压低力，这些限制因素都使正畸微种植钉难以顺利压低下颌磨牙。骨性支抗系统的应用克服了这些限制因素，并在本病例中有效地将下颌左侧第一、二磨牙压低了 1.6mm 和 2.5mm，建立了平整的功能殆平面。但是，骨性支抗系统的植入需要镇静药和普通麻醉药的使用，这对患者的依从性有较高的要求。因此，如果仅压低单个磨牙，是否有必要让患者承受局部麻醉及镇静药条件下的手术风险就值得衡量了。本病例中，我们选择使用骨性支抗系统，是因为需要压低两颗下颌磨牙并伸长对颌的两颗上颌磨牙。总之，保持牙齿健康并建立适合的功能殆平面，往往比牙齿出现状况后再行根管治疗及冠修复更为重要。


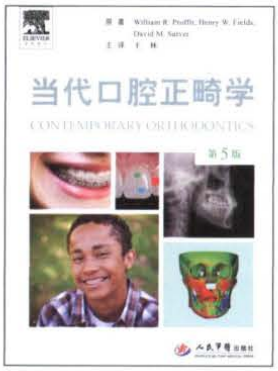


**《当代口腔正畸学》（第5版）**

本书被誉为口腔正畸学的“圣经”，畅销欧美达30年，被世界上大多数知名口腔院校选作必修教材使用。本次引进的为新近出版的第5版。主要内容包括：正畸问题的病因、诊断和治疗计划、正畸力控制中的机械力学原理、当代正畸矫治器、青春期前儿童的治疗、青春期前的复杂非骨性错牙合畸形、青春期及青春期前患儿骨性问题的矫治、成人正畸治疗中的特殊考虑、正颌外科与正畸联合治疗等。

译者：王林　　定价：380元

出版时间：2014年4月

全书4色印刷，720页，1000幅彩图