拔牙窝即刻植入种植体

Extraction Sockets Immediate Implant Placement

Tiziano Testori, Matteo Capelli
王 莺[1] 译 刘 倩[2] 校 宿玉成[2] 审

背景信息

Tiziano Testori 博士和 Matteo Capelli 博士的治疗理念。I.R.C.C.S. Galeazzi 学院，米兰大学，意大利。

> 拔牙同时即刻植入种植体。

> 在前牙区和后牙区使用 Geistlich Bio-Oss® 颗粒维持颊侧骨板。

> 美学区和非美学区的临床概念。

拔牙后即刻植入种植体是一种有效的外科技术，因为它可以优化外科程序、缩短疗程、并改善前牙区拔牙后的美学效果。

种植体曾被认为可以避免颊侧骨板的吸收。然而，最近的研究和我们的临床经验提示即使拔牙后即刻植入种植体仍然无法避免颊侧骨板的吸收。我们的目标是保护颊侧骨板、减少其吸收，因此植骨是必需的。进而，我们还需要用美学评分评价效果。

专家点评

周延民院长点评：Tiziano Testori博士和Matteo Capelli博士所展示的为Geistlich Bio-Oss®骨粉及Geistlich Bio-Gide®膜在美学区、非美学区即刻种植中应用的成功病例。牙齿拔除后，不可避免地会产生骨吸收，即刻植入种植体，并在种植体与拔牙窝间隙内植入Geistlich Bio-Oss®骨粉，表面覆盖胶原膜，利用GBR原理，促进种植体周围骨再生。Geistlich Bio-Oss®骨粉吸收慢，可起到有效的空间维持作用，有利于新骨形成。Geistlich Bio-Gide®膜为可吸收的双层胶原膜，具有良好的生物相容性，利用Geistlich Bio-Gide®膜，既可提供屏障阻止软组织向内生长，又可解决即刻种植软组织缺失创口无法关闭的问题，获得较好的软组织愈合效果。

译者单位 1 北京大学口腔医院
北京市中关村南大街22号 100081
2 北京国际牙种植科技培训中心 北京昊城口腔诊所
北京金融街广成街4号金宸国际公寓2-2-303 100033

1 适应证表格

区域	☑美学区	☑非美学区
骨组织状况	☑无骨缺损 ☑小型骨缺损 备注：种植体与拔牙窝骨壁之间的间隙，牙槽窝骨壁完整。	□大面积骨缺损
植入种植体	☑单颗牙种植	□多颗牙种植
软组织条件	☑厚龈生物型 ☑牙间乳头完整 □允许创口初期关闭	□薄龈生物型 □牙间乳头不完整或者缺如 ☑无法初期关闭创口
提示需要骨增量	☑是，种植体植入同期	□否
修复治疗	☑取决于骨缺损的大小（术后1天～6个月）	

2 治疗目标

在颊侧骨板与种植体之间的间隙以及颊侧骨板的外侧植入Geistlich Bio-Oss®颗粒状骨移植物用以维持颊侧、腭侧骨板厚度，通常颊侧的过度增量应达到20%。

3 外科程序

3.1 临床问题：拔牙后明显的骨吸收

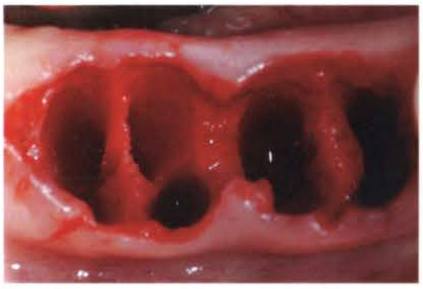

图1 拔除第一和第二磨牙

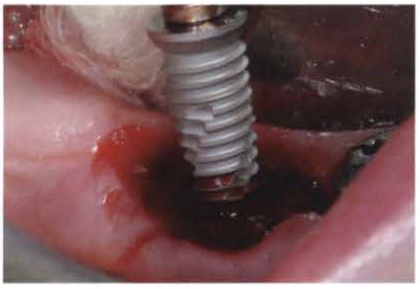

图2 即刻植入种植体，未进行任何植骨

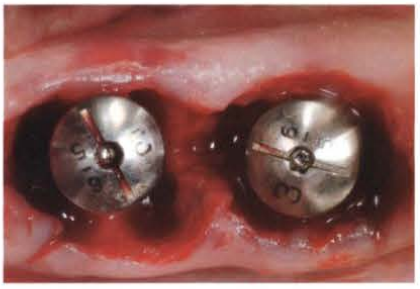

图3 种植体就位（一段式种植体植入）

图4 6个月后种植体周围软组织愈合情况。可以看到明显的颊侧骨板吸收

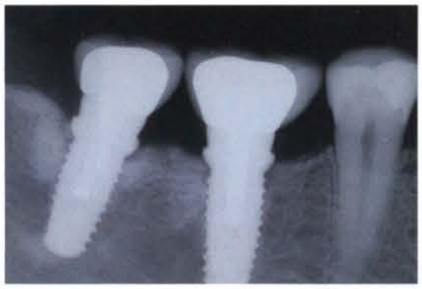

图5 种植体植入后6个月戴入修复体的放射线片

图6 种植体植入后6个月戴入修复体的临床情况

3.2 Tiziano Testori博士和Matteo Capelli博士的临床理念

种植计划 → 3.2a 非美学区（见182和183页）

种植计划 → 3.2b 美学区（见184页）

3.2a 非美学区的临床理念

备注：非美学区指的是后牙区。

病例A 种植体和骨壁之间的间隙>3mm

图7a 新鲜的拔牙窝

图8a 种植体植入，间隙内植入Geistlich Bio-Oss®骨颗粒（0.25～1mm）

图9a 安放即刻愈合帽，Geistlich Bio-Gide®胶原膜覆盖（未显示）

图10a 种植体植入当天的放射线片：种植体与安放的愈合帽就位。注意近、远中骨间隙内的骨移植材料

病例B 种植体和骨壁之间的间隙<3mm

图7b 新鲜的拔牙窝

图8b 种植体植入，间隙内和外表面植入Geistlich Bio-Oss®骨颗粒（0.25～1mm）

图9b 双层Geistlich Bio-Gide®膜覆盖在植骨区外侧，为了使得腭侧软组织厚度更好，将腭侧软组织片切为两层，同时带蒂的旋转瓣覆盖在Geistlich Bio-Gide®膜的外方



图10b 种植体植入当天安放覆盖螺丝的放射线片。可以看到后牙种植体周围的植骨影像

图11a 殆面观，颊侧骨吸收不明显

图11b 愈合后的殆面观，可见愈合帽小面积暴露

图12a 最终修复体的殆面观

图12b 安放印模帽。注意第一磨牙种植体颊侧骨量

图13a 修复体在口内的放射影像。在愈合2年后骨移植物稳定

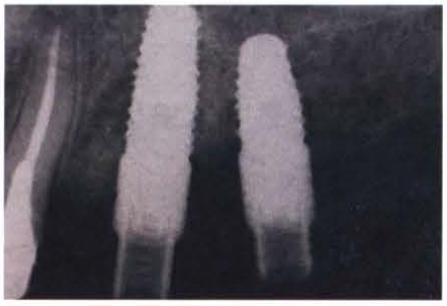

图13b 安放临时基台时的放射影像。注意术后6个月植骨区域的稳定性

图14 永久修复体就位后的殆面观

3.2b 美学区的临床理念

备注：患者与临床医生在审美效果方面的看法可能不同。通常的将美学需要按照高位、中位、低位笑线进行分类已经无法满足患者的需求。我们建议视每一个前牙种植病例为美学病例，无论其笑线如何。

图15 无法保留的上颌第一前磨牙

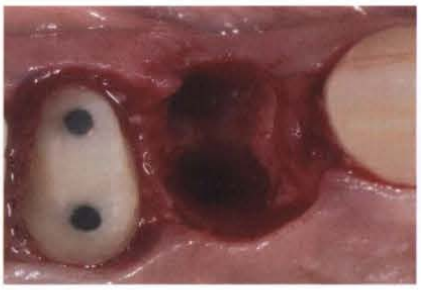

图16 微创拔牙后的牙槽窝

图17(左) 指示杆方向平行于相邻前磨牙的牙根
图18(右) 正面观，种植体应该向颊侧倾斜。这样倾斜临床上有两个优点：第一，避免在根方从颊侧骨板穿通（前磨牙位点上颌骨的解剖特点所致）；第二，在种植体平台偏唇侧时，可以帮助获得理想的穿龈轮廓。这使得修复体外形的制作设计更容易

图19 安放2mm高度的愈合帽

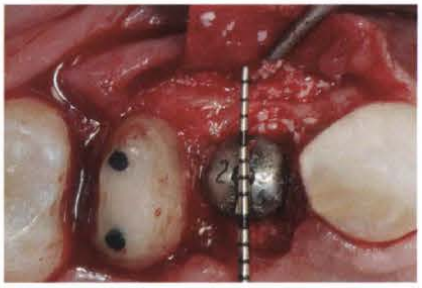

图20 牙槽窝内外侧均放置Geistlich Bio-Oss®骨颗粒（0.25～1mm）。根据我们的经验，这种植骨方式可以防止颊侧骨板的吸收和随之出现的美学区骨凹陷。骨颗粒外方覆盖Geistlich Bio-Gide®胶原膜

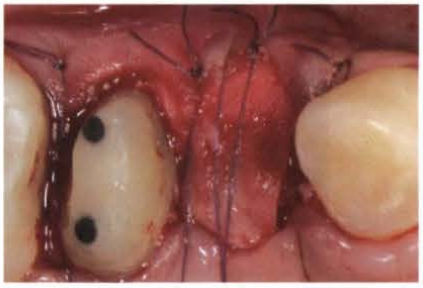

图21 Geistlich Bio-Gide®膜覆盖在愈合帽的上方。将胶原膜暴露愈合，以避免黏膜的移位变形，同时增加种植体周围角化龈

图22 术后3个月种植体周围软组织的愈合情况

图23a 临时修复体的颊面观

图23b 临时修复体的殆面观

图24a 最终修复体的颊面观

图24b 最终修复体的殆面观

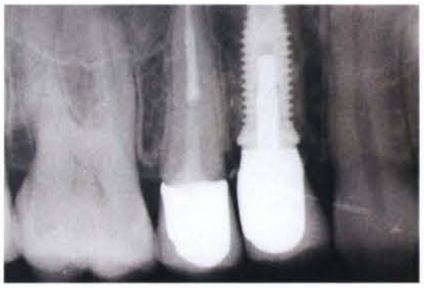

图24c 放射线线片显示采用平台转移理念制作的最终修复体