BITC病例
大奖赛金奖

保存骨量的种植美学序列治疗

李 率

摘 要

目的：最大限度地预防和保存种植位点的三维骨量，是种植美学修复的治疗关键之一。**材料和方法**：在上颌前牙区唇侧和舌侧均有牙槽突骨板折裂的单牙种植病例，结合临床情况应用CBCT进行术前诊断和治疗设计。采用复合PRF技术的种植位点保存技术，择期手术行种植同期轮廓扩增的GBR技术，二期手术行微创切口。采用暂时冠技术行穿龈轮廓的诱导后，全瓷基台全瓷冠修复。同期进行了邻牙的根管治疗和贴面修复。**结果**：初步获得患者满意的美学效果和随访期内种植体周围健康。**结论**：序列治疗的种植修复，具有较好的美学效果和长期稳定性。

专家点评

周磊教授点评：位点保存技术包含软组织及硬组织的保存。通常牙缺失后牙槽嵴在1个月之内软组织修复重建，而硬组织尚未明显吸收。但这个时期如不给予人为干预的话，软组织修复常陷入牙槽窝内，形成凹陷，不利于种植体植入后软组织成形及伤口的关闭。所以，由国际口腔种植学会前任主席Buser介绍的完整的位点保存技术是：拔牙后植入胶原骨，1个月以后软组织重建修复形成较为丰满的外形，然后再切开，将牙槽窝内残留的胶原骨刮除，植入Bio-Oss®小牛骨粉，3～6个月后再行种植体植入，这样确保了拔牙位点丰满的外形。软硬组织修复重建分两步进行的原因是：胶原骨有较好的细胞趋化特性，可促进邻近的牙龈组织生长进入，但胶原骨会较快吸收，在其完成诱导软组织生长任务后，更换为吸收速率较低的充填材料(Bio-Oss®小牛无机骨粉)更有利于硬组织的修复重建及重建后的稳定性；如直接选用吸收速率较低的充填材料一次完成位点保存的话，由于软组织量不足，在牙槽嵴顶部常难于维持骨粉的位置。

该病例属于软组织的位点保存，可以看到，二期手术时，软组织已较丰富，但翻开后可见硬组织，既无明显的重建也无明显的吸收，在植入种植体后，可将伤口理想地关闭。

译者单位 北京大学口腔医院种植科
北京市中关村南大街22号 100081

上颌前牙区又称美学区。如何获得满意的种植美学效果，突出的焦点集中在该种植位点保存或重建的三维骨结构。更有学者明确指出，种植位点骨的三维结构，是种植美学的基调。

当唇侧和舌侧牙槽突骨板骨折的病例，唇/舌侧牙槽突发生相应的骨吸收。长期的临床经验告诉我们，唇侧和舌侧骨板的低位骨折，任其常规牙槽窝愈合，会导致三维方向的骨缺损。根据ITI机构的SCA分类表明，伴有垂直和水平骨缺损的病例，则是复杂和高难度病例，美学风险极大。即刻种植无法预防和避免骨吸收。

在本病例中，我们采用复合PRF技术的牙槽窝位点保存技术最大限度的保存局部骨量，以及采用轮廓扩增的GBR技术同期种植重建了种植位点的三维骨结构，通过暂时冠诱导穿龈轮廓和牙龈乳头形态，最终获得患者满意的美学修复。

1 材料和方法

1.1 病例资料

患者，女性，27岁。以“右上前牙桩冠修复11年，脱落1周”为主诉来诊。患者11年前上前牙外伤，于当地医院行上颌右侧中切牙、上颌左侧中切牙、上颌左侧侧切牙根管治疗及上颌右侧中切牙桩冠修复。1周前上颌右侧中切牙桩冠脱落。于多家医院修复专业就诊，以“上颌右侧中切牙牙槽突骨折”的诊断，无法保留上颌右侧中切牙残根，建议拔除而来诊。既往体健，否认系统病史及药物过敏史。临床检查可见上颌右侧中切牙残根，上颌左侧中切牙及上颌左侧侧切牙牙冠变色。前牙区咬合略紧，Ⅱ度深覆殆。CBCT提示上颌右侧中切牙颊侧根颈1/3骨板折裂，舌侧根尖1/3骨板折裂。上颌左侧中切牙及上颌左侧侧切牙根尖病变。前牙区牙槽突根方骨量不足。

1.2 诊断

①右上中切牙牙槽突骨折？②左上中切牙、侧切牙慢性根尖炎。③Ⅱ度深覆殆。

1.3 病例特点和难点

①桩冠失败后的三维骨缺损（颊/舌侧骨板折裂、牙槽骨根方骨量不足）。②青年女性，美学要求高。③邻牙根尖周病变。④轻度深覆殆，咬合略紧。但上颌骨基地骨骨量不足，正畸医师不建议矫正。

1.4 治疗设计

①正畸会诊。希望下前牙下压，改善咬合紧，深覆殆。②左上中切牙、侧切牙根管治疗，必要时行根尖手术。贴面修复改善美观。③右上中切牙牙槽窝位点保存，根据牙槽嵴骨量保持情况，确定二期种植和植骨及必要的软组织整理和塑形。

1.5 治疗程序

①正畸科医师会诊。因患者上颌牙槽骨基地骨骨量不足，多数牙齿唇侧骨板不足或缺失，正畸风险大而建议放弃。②不能进行正畸会诊，则需要合理的种植位点和修复方式，来适应患者的咬合情况。③牙体科医师会诊，进行左上中切牙、侧切牙根管治疗后随访，根据愈合情况决定是否行根尖手术。④右上中切牙牙槽窝位点保存+PRF技术。6个月后行种植+GBR手术。在愈合4个月后，行软组织增量和塑形。择期永久修复。⑤愈合期内以马里兰桥或压膜过渡义齿临时修复。⑥左上中切牙、侧切牙贴面修复改善美观。见图1～图27。

1.6 所使用的材料

①Bio-col（Bio-Oss collagen®，Geistlich，Swiss）。②Noble Replace NP（3.5mm×13mm，Nobel Biocare，Sweden）。③PRF（自体血液提取）。④Bio-Oss®（Geistlich，Swiss）。⑤Nobel Procera全瓷修复（Nobel Biocare）。

2 结果和结论

(1)左上中切牙、侧切牙经RCT后，根尖病变随访期内缩小并逐渐消失。也避免了进一步的根尖手术。

(2)右上中切牙牙槽窝位点保存+PRF技术治疗，牙槽嵴避免了可能发生的三维方向骨缺损，极大限度保持和原位重建的局部骨量。

(3)在种植位点软组织和硬组织没有缺损的情况下，在较佳的三维位点植入种植体，同期GBR行轮廓扩增的骨增量技术，应用低替代率的骨代用品，获得较好的长期稳定性。

(4)左上中切牙、侧切牙贴面修复美学效果较好。

(5)经过治疗和OHI，患者口腔卫生得到较大提高。

(6)在妊娠期龈炎时，修复体和天然牙周围的牙龈不同程度受累，但是种植修复体周围牙龈稳定，点彩未消失。

3 讨论

(1)适宜技术的选择，序列治疗计划的选择、制定和执行，在口腔种植美学修复中具有很重要的意义。

(2)CBCT在口腔种植临床的临床诊断和治疗设计中，起到了重要的作用。

(3)复合PRF技术的牙槽窝位点保存技术，充分应用了PRF技术在软组织愈合上的优势。经PRF膜技术在封闭牙槽窝的同时，促进牙龈上皮的生长。在局部软组织愈合的条件下，进一步促进骨组织的生长。从而最大限度地保存了种植位点的骨量。

(4)轮廓扩增的GBR技术，使用过增量的植骨，自体骨+低替代率的骨代用品+可吸收胶原膜+可靠的膜钉固定技术，从而重建出种植体周围健康的软硬组织解剖形态。

(5)暂时冠技术，对于穿龈轮廓的诱导和成型，具有良好的效果。

(6)经过序列治疗的种植修复，具有较好的美学效果和长期稳定性。在妊娠期龈炎，随着身体激素水平的变化，上颌前部美学区的天然牙和修复体周围出现了不同程度的水肿，但是种植体周围牙周健康，点彩存在。

图1 初诊临床全口

图2 初诊临床

图3 初诊的CBCT

图4 初诊时邻牙情况

图5 初诊时的CBCT

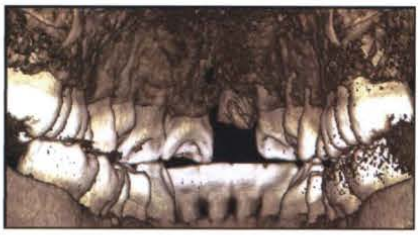
图6 舌侧骨缺损的3D重建

图7 微创拔牙

图8 位点保存——植入胶原骨

图9 PRF技术及缝合

图10 根充及拔牙后CBCT

图11 拔牙后的CBCT

图12 愈合后的局部情况

图13 愈合后的局部骨组织情况

图14 种植及骨增量

图15 胶原膜的固定

图16 术后即刻

图17 二期手术后的局部情况1

图18 二期手术后的局部情况2

图19 临时冠

图20 临时冠戴入时

图21 临时冠8周复查1

图22 临时冠复查2

图23 戴牙时CBCT

图24 戴牙后1年邻牙贴面

图25 戴牙后1年邻牙贴面

图26 戴牙后1年CBCT

图27 戴牙后2年复查

《层塑技术：美学树脂分层修复图谱》



这不是一本将只会被放在图书馆积累灰尘而不被阅读的书。相反，它会被学生、年轻口腔科医师和寻找灵感的美学修复家们每天阅读。

尽管现代口腔科研究中的生物材料和组织再生技术取得了许多进步，但是没有牙科材料可以完美对应天然牙齿。再现自然修复的最重要的关键因素是掌握分层技术，而不是材料本身。

本书使用超过1000张图像探索天然牙齿的分层，并用一步一步的步骤展示基本分层技术对如何安排复合树脂层，以重新创建颜色，不透明度，形状和天然牙齿表面进行了详述。

主译：罗云　王敏　熊芳（四川大学华西口腔医学院）
预计出版日期：2015年6月