译文

无牙颌患者计算机导板引导下不翻瓣种植体植入手术的临床准确性研究

Clinical Accuracy of Flapless Computer-Guided Surgery for Implant Placement in Edentulous Arches

Dalton Marinho Vieir, Bruno Salles Sotto-Maior, Carlos Alberto Villaça de Souza Barros, Elson Simões Reis, Carlos Eduardo Francischone

原载 Int J Oral Maxillofac Implants, 2013, 28: 1347-1351.（英文）

王 培 译 汤春波 审

摘 要

目的：尽管计算机导板引导不翻瓣种植体植入的方法拥有巨大优势，但种植体植入无牙颌牙弓的位点偏离原计划位置的风险可能会明显提高。这项研究评估了计算机导板引导下不翻瓣种植手术方法的可靠性与准确性。**材料和方法**：通过锥体束CT扫描患者术前和术后的颌骨，来比较术前计算机设计的种植体计划植入的位置与实际植入位置的差异。一个非常合适的全口义齿或匹配良好的修复体将被使用或转换成放射模板。在扫描之前，要先进行美学和功能学方面的临床检查。种植体拟植入的位点实际上是由与牙槽骨结构和预期牙齿位置相关的种植体植入规划软件决定的。当种植体植入以后，重新进行锥体束CT扫描。随后，软件会将种植体计划植入和实际植入的图像融合，并且从位置和坐标轴两方面进行比较。通过Kolmogorov–Smirnov检验来评价数据分布的正态性。通过基于上、下颌独立样本的 t 检验来对不同分组的平均值进行比较。显著性水平固定在5%。**结果**：运用立体打印外科导板引导方法，将62颗种植体植入14名无牙颌患者颌骨内。由于导板的使用，未观察到种植体植入损伤到任何重要的解剖结构。与计划植入的种植体相比，已经植入的种植体表现出其颈部、中部和尖部区域的平均值与标准差的线性测量在上颌分别为2.17（±0.87）mm、2.32（±1.52）mm、2.86（±2.17）mm，在下颌分别为1.42（±0.76）mm、1.42（±0.76）mm、1.42（±0.76）mm。上、下颌的角度偏差分别为1.93（±0.17）°和1.85（±0.75）°。上、下颌角度偏差之间的差异不大，但线性偏差在上、下颌之间却有显著的差异。**结论**：计算机导板引导下不翻瓣手术将会成为无牙颌牙弓重建修复的一种可行的治疗方法。

关键词 准确性；牙弓萎缩；计算机导板引导下手术；模拟植入规划

译者单位 南京医科大学口腔医学院种植修复科
江苏省南京市汉中路136号 210029

1 引言

牙列缺失会使咀嚼功能降低和容貌外观发生改变，导致心理问题的产生，诸如：沮丧、自卑和自我封闭。无牙颌患者的种植体支持式修复重建是一种已被充分证实的有效治疗方法。传统的种植牙手术需要进行黏骨膜翻瓣，瓣的设计既要翻开牙槽嵴顶软组织直视牙槽骨以便植入，又要有利于植牙结束后的缝合。

现代种植手术已经采用“不翻瓣”方法，它比传统方法具有多方面优势，如微创、术后不良反应少、治疗时间短、牙槽骨水平吸收少。不翻瓣手术可以通过直接盲法操作来完成，也可通过计算机导板引导下来完成。对于单个种植体的植入，从种植体存活和骨重建两方面来看，不翻瓣盲法手术与传统的翻瓣手术的结果相差不多。然而，在无牙颌中由于种植体正确的定位标志缺失，为了降低骨开裂、上颌窦底穿孔、种植体植入的深度和位置错误等危险性，故建议使用计算机导板辅助不翻瓣手术。

计算机导板引导下的手术需要进行多步术前准备：首先以放射模板的制作开始，运用锥体束CT来获得模板的位置，随后进行计算机辅助种植体植入的规划和制作，手术引导是指使用与钻孔或种植体直径完全匹配的相应套管做导引。如此复杂的治疗计划会伴有许多潜在的错误，其中一个重要的问题是术前的计划与术后植入的位置会存在潜在的偏离。计算机导板引导下不翻瓣手术也有许多的限制，例如需要经验丰富的外科医生，需要手术计划的特定软件以及高昂的成本。其他顾虑包括由于难以观察到在牙槽骨上钻孔的方向，导致钻孔的准确性控制不佳，以及种植体植入的位置不准确。

这项研究的目的是通过一个前瞻性的实验来评估在无牙颌牙弓中采用计算机导板引导下不翻瓣手术的准确性。

2 材料与方法

这项研究已经获得当地伦理委员会的同意。且每位患者都签署了一份知情同意书。从2011年1月到12月期间，共20名患者接受了计算机导板引导下牙种植体植入手术，其中14名被挑选并同意参加这项研究。被挑选参加这项研究的对象必须满足以下标准：所有患者必须牙列缺失1年以上才在该区域行种植治疗；必须有充足的骨质以便种植体植入；在手术部位要有充足的角化龈附着，以便在种植体的周围保持至少2mm厚的附着龈；张口度要大于50mm，以便提供足够的空间进行手术治疗；全身健康；上、下颌牙弓均是牙列缺失。需要骨移植的患者、每天吸烟大于10支的、伴有异常功能习惯或退化过程的患者都将被排除。

2.1 术前规划

首先制取上、下颌的全牙弓印模。然后灌注模型，并用硬质聚硅氧烷记录患者正中殆位时的咬合，而后根据咬合记录将模型准确的放置在殆架上。制作一副带有树脂牙的诊断蜡型帮助恢复患者解剖外形及计划种植体的理想部位和修复设计。采用非阻射性丙烯酸树脂材料制作全口义齿放射导板用于拍摄锥体束CT。

在放射导板上制作6个直径和深度均为1mm的圆形小孔，并填塞牙胶尖，以此作为参考标志点。标志点间隔3mm分布在上、下牙弓的前磨牙和切牙的唇颊侧近牙颈部。当患者的锥体束CT数据与相关标志点在软件里相匹配时，牙胶尖标志点就不会相互重叠。这些标志点作为阻射的基准点，以便用双扫描技术使得软件中的模板可视化。第一张锥体束CT切片（约0.2mm厚）是根据van Steenberghe所描述的技术生成的。为了在锥体束CT检查时使放射导板更稳定，可使用丙烯酸树脂制作殆间引导咬合板。在进行锥体束CT检查时，所有患者咬住牙弓之间的咬合板使上、下牙弓不接触，再行CBCT检查。

2.2 模拟种植规划的手术与修复

患者戴上殆间咬合板，由同一名影像科医生用同样的锥体束CT机为每位患者进行标准化的锥体束CT扫描。为了模拟手术计划，将锥体束CT图像结果导入种植规划软件中（Dental Slice，Bioparts）。通过对数字化图像进行分割，并根据解剖结构和修复体的设计，将虚拟种植体放置在最理想的位置。所有相关的修复与手术数据传输到制作软件中，以便获得一个3D打印手术导板。

2.3 手术技术

根据种植体制造商的说明，由相同的外科医生对所有患者施行手术操作。在局部麻醉药（4%的阿替卡因和1:200 000的肾上腺素）浸润之后，用

殆间牵引固定来确定手术导板的正确位置以便手术导板被定位在口腔内。手术导板沿牙槽嵴放置并用拇指按压坚固，之后用三个等距离分布的固位钉进行固定。

根据手术导板中的金属套管，用1.5mm的钻针在软组织和骨组织上钻孔。用环钻去除种植体植入路径中的牙龈组织。然后，使用2mm和2.8mm的扩孔钻（诺贝尔导板引导下手术套件，Nobel Biocare）钻孔，将种植体以45Ncm的扭矩植入骨内（如图1），随后将手术导板卸下，并用35Ncm的扭矩将复合基台（Multi-Flex，Brånemark）拧紧在种植体上。

2.4 计算机模拟分析与基于锥体束CT扫描的实际种植体植入

对每位患者，在种植体植入后，用相同的影像学引导和殆间固定的方法来进行第二次锥体束CT的扫描。根据外科导板上的引导孔、牙胶、解剖学标志，用软件将计划和实际植入的种植体前、后两次锥体束CT图像进行融合（如图2）。对每一个虚拟或实际的种植体，在种植体长轴上取三个位点分别位于：冠部（d1）、中部（d2）、尖部（d3）。虚拟种植体与最终种植体的中心距离将被测量3次。计划与实际植入的种植体之间所成的角度也将通过数学的方法测量出来（如图3），3次测量结果的平均

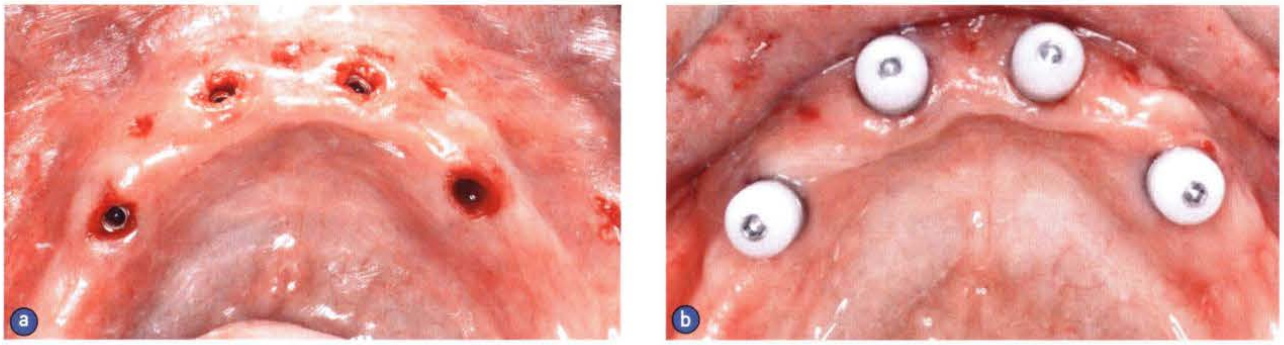

图1 a. 不翻瓣种植体植入；b. 将愈合帽安装到每个种植体上，以防止在第二次CT扫描时种植体周围软组织的倒塌而产生伪影

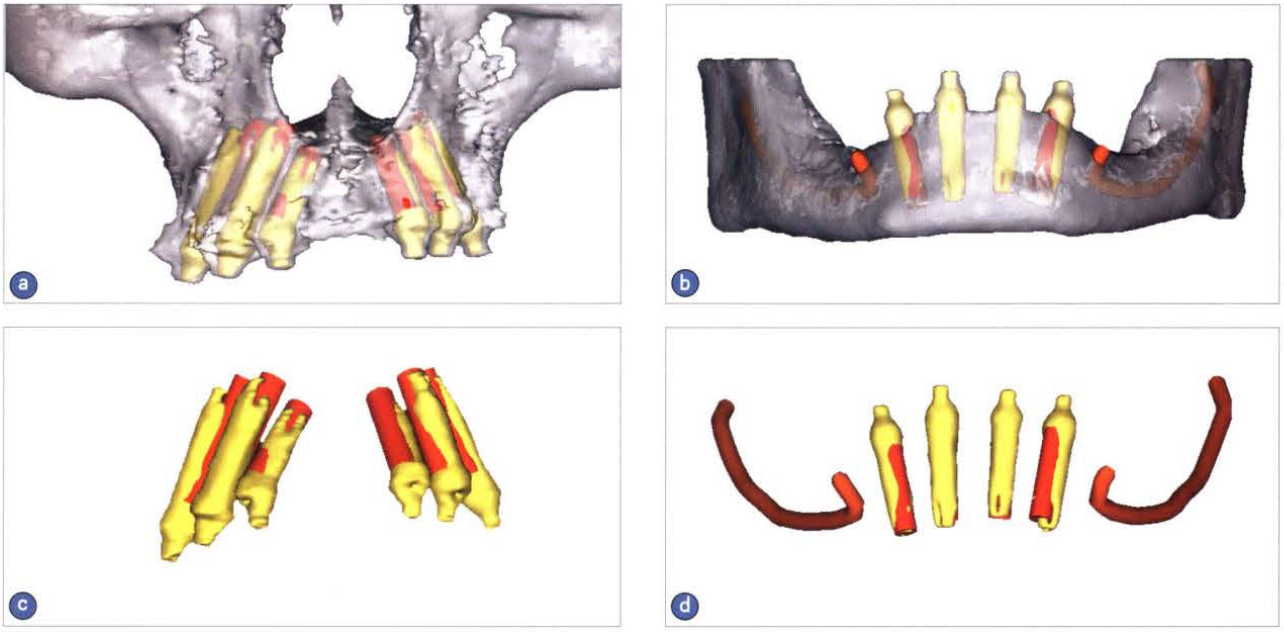

图2 术前和术后立体图像的融合（a和b），术前和术后的数字化图像切片（去除硬组织）（c和d）

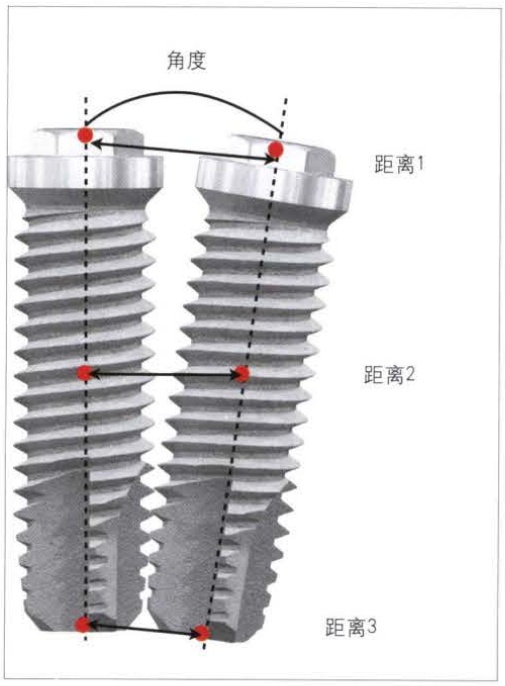

图 3 计划种植体（右）与实际种植体（左）之间测量结果的偏差

值将用于评价种植体的各个区域。2 周以后，将所有测量结果重新测量一遍，用以评价结果记录的可重复性。

2.5 统计分析

根据两次测量数据记录的差别，由同一名检查者，运用 Kappa 统计法，计算出两次测量结果的重复性。并且计算出每位患者所有种植体测量值的平均数和标准差。运用 Kolmogorov-Smirnov 检验来检查其正态分布。通过对基于上、下颌独立样本的 t 检验来对不同分组的平均值进行比较。显著性水平固定在 5%。

3 结果

将 62 颗种植体植入 14 名无牙颌患者牙弓中有充足骨量的区域。所有种植体将获得足够的初期稳定性，使用棘轮扳手使其植入扭矩范围为 35 ~ 55Ncm。随后，将预制的金属加固临时修复体装戴在种植体上即刻支持全口固定修复体。

检查者的测量结果差别不大（$P>0.05$，kappa=0.72）。三个待评价区域测量结果的平均值和标准差以及种植体之间的角度值如表 1 所示。上、下颌牙弓的统计学显著性差异表现在其颈部、中部、根尖部的线性差异分别为 $P=0.03$、$P=0.03$、$P=0.02$，然而上、下颌的角度偏差却不显著（$P=0.72$）。在所有患者中，计划种植体与实际种植体根尖部的测量结果相较于颈部相差最大。

表 1 计划种植体与实际种植体位置之间的偏差

	上颌（平均值 ± 标准差）	下颌（平均值 ± 标准差）
距离 1 (mm)	2.17 ± 0.87^{A}	1.42 ± 0.76^{B}
距离 2 (mm)	2.32 ± 1.52^{A}	1.46 ± 0.77^{B}
距离 3 (mm)	2.86 ± 2.17^{A}	1.57 ± 0.84^{B}
角度（°）	1.93 ± 0.17^{A}	1.85 ± 0.75^{A}

不同的大写字母表示上、下颌测量结果的统计学显著性差异（$P<0.05$）

所有患者术中和术后未见并发症，也没有患者抱怨与种植手术相关的严重疼痛与不适感。之后，所有患者都成功地制作和完成了最终修复体。

4 讨论

计算机辅助系统经常被推荐用于不翻瓣种植体植入手术中。运用锥体束 CT 数据制作的手术模板，能够使得在不翻瓣种植手术中实施精确的术前植入模拟。因此，确定运用于种植牙的手术导板引导下系统的精确性非常重要。虽然几篇报道已经表明了基于计算机辅助模拟治疗计划的种植导板引导下手术已获得令人满意的结果，但本临床研究的目的在于评估骨量的影响以及验证有关在无牙颌牙弓中采用计算机导板引导下不翻瓣手术的准确性等文献中的数据。

一些简单的口腔外科干预会减轻患者术后的不适感和病变已被证实。很明显，正是由于减少了诸如切开、翻瓣、植入位置的确定、钻孔深度的控制以及缝合过程等因素的干扰，使得计算机导板引导下不翻瓣手术的手术时间大大减少。另外，计算机导板引导下不翻瓣手术还有许多其他优势，如保护了软、硬组织，减少了术后疼痛和出血，加快了康复速度以及提高了患者的舒适度。这或许就是本研究中没有患者抱怨与手术相关疼痛与不适感的原因。

然而，这项技术也有一些缺点，包括由于外部水流的阻塞造成潜在产热而导致的骨损伤，术中无法看见解剖标志和重要的结构，增大了种植体实际植入与先前精确计划植入位置的角度或深度偏差的危险性。

本研究的偏差测量结果与之前的研究结果一致，其中种植体颈部、中部和尖部区域的平均值±标准差的值分别为2.17±0.19mm，2.32±0.34mm和2.86±0.49mm。然而，偏差2mm被认为具有临床显著性，因为2mm为重要结构周围的安全距离。在这项研究中，尽管计划和实际植入的种植体之间的偏差有点大，但这并不影响口腔修复科医生设计和制作种植体上部修复结构。在种植体植入以后，立即制取印模，并将金属支架连接到口腔内的修复体上。在其他的研究中，可根据模拟计划的种植体，于手术前在技工室将修复体预制好。

在一些偏差达2mm的病例中会产生修复体的明显不适合。计划和实际种植体植入位置的差异可能与文献中所报道的各种修复并发症相关，如修复体不合适，广泛的咬合调整，生物力学的并发症增加，以及种植体颈部骨质负载过重。

虽然上颌与下颌几乎无角度偏差（这点与之前的研究结果不一致），但是上颌相较于下颌的线性偏差很明显。Behneke 等人研究认为上颌骨中计划和实际种植体位置的大量偏差是因为上颌骨的骨密度低，故其比密实的下颌骨更易造成不准确。

许多研究已经表明部分缺牙患者的种植修复比无牙颌患者种植修复的准确性明显更高，可能因为在种植体定位期间，手术模板的不稳定（由于缺少牙齿作为再次定位的稳定点）而产生的错误。无牙颌牙弓表面黏膜弹性较大，使人担忧在锥体束CT扫描和手术期间放射模板的强度和稳定性能。导板引导下手术的准确性取决于再次定位的记录与手术模板的精确性和稳定性。手术导板与黏膜之间的失调在临床上是无法观察到的。在本研究中，殆间牵引的目的是在锥体束CT检查时，使放射导板稳定，以及在固位钉固定之前，确定外科导板的正确位置。诺贝尔导板引导下系统正是使用这种方法使所有导板稳定，直到将稳定的种植钉固定后，才手动加压。因此，一个固定的手术导板比手工加压或手工放置来定位的手术导板更准确。

种植体在骨支持的导板下植入时，其偏差的平均值较小。仅有黏膜支持式的导板下植入的种植体偏差最大，而在牙支持式的导板下植入的种植体偏差最小。另一可能导致误差的原因是在导板制作期间，手术导板的变形。然而，D’haese 等人发现采用3D打印技术制作黏膜支持式导板的准确性不会有较大的影响。

计算机导板引导下不翻瓣手术包含了一系列的诊断、计划和治疗。不同的阶段都会出现错误，这将导致最终的结果不准确。本研究结果较好可能是由于外科医生经验丰富，患者选择恰当，治疗前的规划以及诊断过程准确。通过本研究结果可以得出如下结论：计算机导板引导下不翻瓣手术将会成为无牙颌牙弓重建修复的一种可行的治疗方法。

5 利益冲突声明

作者声明没有与这项研究相关的利益冲突。