译文

氧化锆基台及钛基台应用于后牙单牙缺失种植修复 5 年的功能性对比研究

Zirconia and Titanium Implant Abutments for Single-Tooth Implant Prostheses After 5 Years of Function in Posterior Regions

Diego Lops, Eriberto Bressan, Matteo Chiapasco, Alessandro Rossi, Eugenio Romeo

原载 Int J Oral Maxillofac Implants, 2013, 28: 281-287.（英文）

陈 键[1] 译 汤春波[2] 审

摘 要

目的：经过 5 年随访研究证实，在后牙缺失种植修复的应用中，氧化锆基台与钛基台的成功率相似。**材料和方法**：采用两段式种植方案。最终修复体戴入后，对每位患者进行了为期 5 年的随访观察，每年通过临床及影像学参数来进行评估，记录修复体并发症的发生情况。通过数据分析（Wilcoxon signed rank test）来观察比较种植体支持的修复体与对侧同名牙之间在生物学及影像学参数之间的差异。描述性数据用于分析随着时间的推移（从基准到最后一次随访）临床及影像参数的变化。**结果**：85 名患者均存在单颗后牙缺失，植入 85 颗种植体，其中 38 颗氧化锆基台和 47 颗钛基台，分别安装 38 个全瓷冠及 47 个金属烤瓷冠。其中 4 名患者中途退出试验。81 颗种植体分别支持 44 颗钛基台、37 颗氧化锆基台，完成了为期 5 年的随访观察。均未发现种植体失败，骨组织改建失败及基台失败。因此，5 年随访的所有基台及修复体的成功率为 100%。并且通过对比种植牙与对侧天然牙，发现钛基台及氧化锆基台之间在生物学及影像学参数指标方面没有显著性差异。在随访记录中还发现，钛基台与氧化锆基台不会引起明显的边缘骨吸收。**结论**：通过中期随访研究发现，氧化锆基台在单颗后牙缺失中的应用类似于钛基台。但仍需要长期的观察研究来证实。

关键词 氧化锆基台；钛基台；单牙缺失固定修复；存活率

译者单位 1 无锡口腔医院
江苏省无锡市健康路 110–1 号 214001
2 南京医科大学附属口腔医院种植修复科
江苏省南京市汉中路 136 号 210029

1 引言

种植牙已经成为一种可预期的修复模式，用来修复单颗缺失牙，或者是修复因不同类型固定或活动义齿修复后失败的缺失牙。大量的科学研究证实，即使临床治疗方案不同，但均取得了成功。由单颗种植体恢复单颗后牙缺失的修复过程中，无论外科还是修复阶段均存在挑战。种植修复的成功不但取决于获得良好的骨结合及种植体功能性负重，而且应形成自然的软组织形态及修复体轮廓，以使牙冠能够协调地存在牙弓内。目前，种植体及基台通常由商业纯钛制作，纯钛良好的生物相容性和机械性能已得到了文献的支持。正是由于纯钛优越的稳定性，使标准化钛基台成为种植修复的一个金标准。此外，预成基台也简化了技术过程。然而，从美学的角度来讲，钛金属常会引起软组织形态不自然。而牙齿颜色的基台就可以很好地为种植修复体提供半透明性，并形成最佳的黏膜牙龈美学效果。氧化锆基台用来连接单种植体支持的牙冠，其挠曲强度及抗折韧性均两倍于氧化铝。通过3年的观察研究发现，氧化锆基台显示了类似于纯钛基台的美学效果及成功率。然而，仍需要大量的对比性研究来证实氧化锆可以应用于种植体基台的结论。

本试验的目的是研究采用种植体支持修复体恢复单颗后牙缺失的情况下，对比氧化锆基台与钛基台的修复成功率。

2 材料和方法

2.1 病例选择

选择在2004年4月到2005年12月间，通过种植义齿修复单颗后牙缺失的患者纳入研究范围。试验分别在意大利米兰综合大学圣保罗医院的生物医学科学研究机构附属牙科诊所及帕多瓦综合大学的医药外科及牙科学院的附属牙科诊所进行。

告知所有参与试验的患者试验目的、临床过程及所用材料，并取得知情同意书的确认。

病例纳入标准：

1. 上颌或下颌后牙区单牙缺失（从第一前磨牙以后）；
2. 无局部炎症；
3. 无口腔黏膜病；
4. 适当的口腔卫生维护；
5. 拟种植区拔牙后至少6个月；
6. 通过根尖放射线片及临床评估：种植位点需有足够骨量（至少具备直径3.5mm，长度8mm种植体的植入空间）；
7. 种植牙有对侧同名牙且为天然牙；
8. 单个种植体支持修复体的对颌天然牙上无修复体。

排除标准：

1. 系统性疾病（心脏病、凝血功能障碍、白细胞减少症或代谢紊乱性疾病等）；
2. 头颈部放射性治疗史；
3. 正在接受类固醇治疗；
4. 存在不能维持良好口腔卫生的精神性或心理性疾病；
5. 免疫缺陷或抑制状态，如HIV；
6. 严重的紧咬牙或夜磨牙；
7. 吸烟（每天大于15支）；
8. 滥用药物及嗜酒；
9. 医从性差。

根据修复体要求及种植体周围黏膜厚度，选择氧化锆基台（图1a–1f）或者钛基台（图2a和2b）。基台的选择没有随机性。所有受试者均通过单种植体修复体恢复缺失牙，并在修复体完成后进行了5年的随访观察。

2.2 外科过程

均采用两段式种植技术。翻开黏骨膜，植入种植体，拉拢缝合黏膜，以使种植体在黏膜下完成骨结合。没有使用任何软硬组织移植物。在愈合过程中，根据患者要求，缺牙区采用临时性活动修复体或临时性固定修复体恢复缺失牙。4个月后，通过二期手术显露种植体，并更换穿龈的愈合基台。

2.3 修复方案

二期术后2周，取种植体水平取模，制作螺丝固位临时修复体，取模后1周戴入临时修复体。通过临时修复体引导软组织成形，2个月后，制取种植体水平精确印模。

制作金属烤瓷冠（MC）和高强度全瓷冠（AC）。氧化锆为全瓷冠内冠（Lava，3M公司）。由钛基台支持MC，氧化锆基台支持AC。

基台通过扭矩扳手加力至25N，最终修复体用临时粘结剂（TempBond Clear，Kerr）粘固。

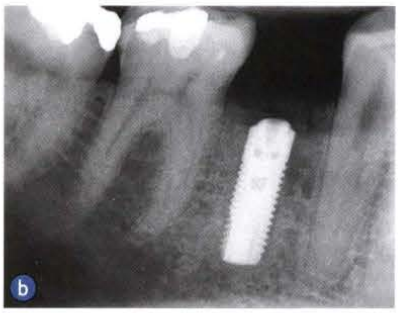

图1 a. 右侧下颌第二前磨牙根尖放射线片显示根折；b. 氧化锆基台的种植体根尖放射线片；c. 殆面观：种植体龈下愈合；d. 殆面观：氧化锆基台；e. 殆面观：氧化锆内冠；f. 侧面观：全瓷冠

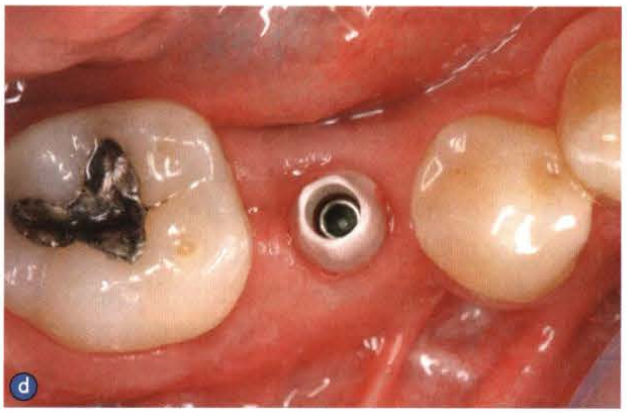

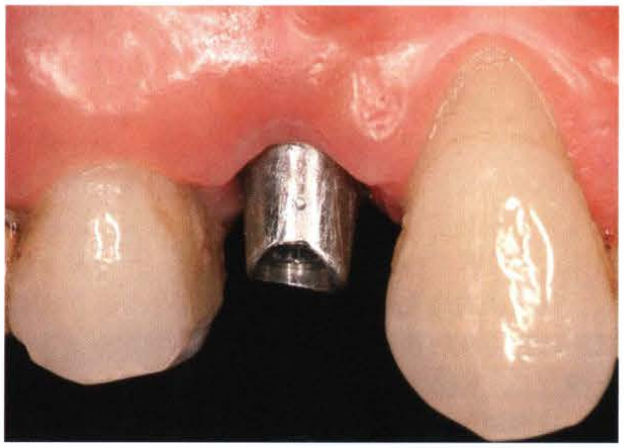

图2 a. 颊侧观：钛基台；b. 颊侧观：金属烤瓷冠

2.4 临床评估

最终修复体戴入后（基准），在随后5年内每年复诊，进行临床检查及影像学检查评估。

在随访检查中，种植体周围组织及种植体健康状态通过以下参数进行评估：①菌斑指数（PI）：0–3分；②探诊深度（PPD）：从龈边缘到袋底，以mm记；③改良出血指数（mBI）：0–3分。根据Mombelli及Lang学者的指导标准治愈所有种植体周围炎。

使用标准化塑料牙周探针（TPS probe，Vivadent）检测种植体及相邻牙来评估上述参数。每颗种植体或牙均进行4个面（近中、远中、颊侧、舌侧）的测量。

在随访过程中，采用平行投照技术拍摄口内根尖放射线片，曝光参数均采用：65～90kV，7.5～10mA，0.22～0.5s。胶片均采用自动洗片机（DENT–X 9000，Siemens）出片，并矫正了种植体口内片拍摄过程中出现的伪影。

将影像资料存储于电脑并利用标准化分析工具分析处理。随后影像图片通过软件（Image J，NIH）分析以下参数：种植体周围骨吸收程度（边缘骨吸收，MBL）。测量每个种植体的近中、远中并以mm计。

利用影像资料记录分析最后一年回访时种植体周围边缘骨吸收程度与基准（初期负载时）对比的变化情况（图3）。每个口内根尖放射线片的成功获取都取决于考虑了种植体颈部直径、长度这些相关测量数据，并取得平行于种植体长轴的理想投照角度。所有的测量均由同一位操作者完成。

2.5 数据分析

数据处理采用平均值、标准差、频数及描述性数据。在随访中，缺失的病例不计入分析范围。所有数据利用SPSS 16.0软件工具进行分析。

通过数据分析进行以下对比研究：①氧化锆基台与纯钛基台支持修复体的修复效果差异；②两种种植体基台支持的修复体与对侧同名牙在主要生物学参数上的差异。

每个修复体在每年各项检测中均能够行使功能则被认为成功。利用Wilcoxon signed ranks test进行数据分析。利用t检验，分析随着时间推移，MBL、PPD、PI及mBI从基准测量到最后一次回访过程中的变化。$P<0.05$具有显著性差异。利用K–M数据统计种植体基台及修复体的成功率。

3 结果

85名患者（男38名，女47名），年龄从35岁到67岁（平均年龄54岁），符合研究标准。其中39名患者就诊于意大利米兰综合大学圣保罗医院的生物医学科学研究机构附属牙科诊所，另外46名患者就诊于帕多瓦综合大学的医药外科及牙科学院的附属牙科诊所。

共计植入85枚种植体（Osseospeed，Astra Tech），其中38名患者为氧化锆基台，47名患者为钛基台。

受试者中共有4名患者分别为2个氧化锆基台、2个钛基台因不能够完成后续的跟踪调查而退出。相应的种植体列为失访。其中2名患者是对检查无兴趣，而另外2名患者是不能够按时完成随访复诊。

图3 a. 初期负载时根尖放射线片；b. 最后一次回访时根尖放射线片显示种植体周围骨吸收情况；MBL. 边缘骨吸收

因此，只有81名患者完成了为期5年的随访复诊，其中37个氧化锆基台，44个钛基台（表1）。治疗位点分别为前磨牙46颗，磨牙35颗。

3.1 修复评估

由于没有出现基台折裂或基台螺丝松脱，即没有失败。如表2所示，两个基台螺丝松脱。用扭矩扳手给松脱基台加力至25Ncm，用临时粘结剂粘固最终修复体，再次检查咬合接触情况。

5年的随访过程中没有发现修复体折裂，仅有4个氧化锆基台支持的全瓷冠和3个钛基台支持的金属烤瓷冠发生了微小的崩瓷。所有修复体在随访的最后检测均能够发挥良好的功能，所以，无论是氧化锆支持的全瓷冠还是钛基台支持的金属烤瓷冠均取得了100%的成功率。

3.2 生物学及影像学评估

1例钛基台支持的金属烤瓷冠修复体发生了黏膜炎，但是通过采用0.2%氯己定漱口液漱口，每天2次，连续1周的干预支持治疗治愈。

相反地，在5年的随访过程中，种植体支持的氧化锆基台与钛基台在mPPD上没有显著性差异，氧化锆基台mPPD 2.6±0.5mm，钛基台为2.7±0.4mm。此外，种植体基台支持的修复体与天然牙之间mPPD也没有显著性差异（基台mPPD 2.6±0.5mm，天然牙为2.5±0.7mm；$P>0.05$）。

在最后一次检测过程中，无论是种植体支持的修复体还是对侧同名牙均未发现明显的mmBI（种植体mmBI 0.4±0.3，天然牙mmBI 0.3±0.2；$P=0.08$）。此外，氧化锆基台支持的牙冠与钛基台的mmBI也没有明显差别（氧化锆基台mmBI 0.5±0.3，钛基台mmBI 0.4±0.2）。

种植体支持的修复体周围与天然牙相比均未发现明显的菌斑（种植体周围mPI 0.4±0.2；天然牙周围mPI 0.4±0.3；$P=0.1$）。

如表3所示，最终随访与基准线相比，两类种植体周围生物学参数（PPD，mBI，PI）没有显著性差异（$P>0.05$）。两类基台支持修复体周围均未发现明显边缘骨吸收（氧化锆基台基准mMBL 0.1±0.1，6年mMBL 0.4±0.2；钛基台基准mMBL 0.2±0.1，6年mMBL 0.5±0.3）。

表1 种植体位点及直径相关的基台分布情况

种植位点	4.0mm		4.5mm	
	Zr	Ti	Zr	Ti
上颌后牙区*	13	15	7	6
下颌后牙区*	9	13	8	10
总计	22	28	15	16

*. 从第一前磨牙向后

4 讨论

本研究显示，氧化锆基台与钛基台及其相应修复体的成功率均为100%。高强度氧化锆全瓷可应用于后牙区也得到了证实。本试验中，受试者后牙区氧化锆基台及钛基台的选择虽然不是随机的，但是在后续的对比研究中采用单盲的研究方案，由Sailer、Zembic等同事进行临床结果检测。随机性的缺失主要是进行回顾性分析的患者没有足够的样本量。

Glauser等学者进行了类似的研究，同样发现

表2 种植体分布：修复体并发症及失败

位点*	种植体规格（mm）	基台类型	并发症（功能性年限）	失败（功能性年限）	对侧天然牙
24	4.0×11	Zr	崩瓷	–	有活性
34	4.0×13	Zr	崩瓷	–	失活
45	4.0×11	Ti	基台螺丝松脱	–	有活性
36	4.5×11	Zr	基台螺丝松脱	–	有活性
26	4.0×13	Zr	崩瓷	–	有活性
25	4.0×11	Zr	崩瓷	–	有活性
45	4.0×11	Ti	崩瓷	–	失活
37	4.5×11	Ti	崩瓷	–	有活性
36	4.5×11	Ti	崩瓷	–	有活性

*.FDI牙齿记录方式

表3 种植体周围参数

	Zr	Zr ctrl	Ti	Ti ctrl	P*
基准					
mPPD	2.4±0.5	2.2±0.5	2.6±0.6	2.3±0.5	>0.05
mmBI	0.4±0.2	0.3±0.2	0.3±0.3	0.3±0.2	>0.05
mPI	0.2±0.3	0.3±0.4	0.2±0.3	0.2±0.2	>0.05
mMBL †	0.1±0.1	0±0	0.2±0.1	0±0	>0.05
第6年回访					
mPPD	2.6±0.5	2.5±0.7	2.7±0.4	2.4±0.7	>0.05
mmBI	0.5±0.3	0.3±0.2	0.4±0.2	0.4±0.2	>0.05
mPI	0.2±0.2	0.2±0.3	0.5±0.1	0.4±0.3	>0.05
mMBL	0.4±0.2	0.2±0.2	0.5±0.3	0.2±0.3	>0.05

Zr ctrl 为氧化锆基台支持修复体对应对侧天然牙；Ti ctrl 为钛基台支持修复体对应对侧天然牙；mMBL. 改良边缘骨吸收
*. 基台与天然牙对比
†. 种植体植入后根据根尖放射线片确定边缘骨吸收的测量基准

在前牙及前磨牙区采用氧化锆基台支持的单冠均获得了充足的稳定性。然而，Andersson 学者团队研究发现氧化铝基台支持的单冠及固定桥的失败率分别为6.7%和1.9%。这也说明了氧化锆基台的物理机械性能要优于其他全瓷材料。Lüthy 学者报道了玻璃陶瓷（Empress 1，Ivoclar-Vivadent）的挠曲强度和抗折韧性分别为182MPa和1.77MPam$^{1/2}$，而氧化铝陶瓷的挠曲强度为547MPa，抗折韧性为3.55MPam$^{1/2}$，而氧化锆的物理特性两倍于氧化铝，分别为900MPa和9MPam$^{1/2}$。

上述研究发现最常见的机械并发症为单牙修复体崩瓷，与基台及修复体内冠类型无明显相关性。仅有5个牙冠（6.2%）发生了崩瓷这类机械并发症，远远少于 Sailer、Zembic 等学者的1年性随访研究（16.7%）。作者也无法解释这一差异。

此外，试验研究发现2.4%基台螺丝松脱。Jung 学者通过5年的随访研究发现单颗修复体螺丝松脱的累计概率为5.8%。需要更有代表性的研究样本来解释这一现象。

根据生物学及影像学数据分析，随着时间的推移，种植体周围软硬组织均有良好的稳定性，并且，与天然牙相比，通过检测 PPD、mBI、PI，发现两者间没有明显差异。种植体特有的基台平台转移设计及锥形封闭保证了种植体良好的稳定性，并且解释了上述临床及影像学数据。很多临床研究都发现，相比于常规种植体，具有平台转移的种植体基台可以获得更好的软硬组织支持。因此，越来越多的种植体系统均把平台转移结合到自己的种植体设计中，作为创新点以增加种植体周围骨结合。许多理论都试图解释平台转移现象，但是目前仍没有定论，所以需要将具有平台转移特性的种植体与常规种植体进行随机对比研究。

5 结论

除去退出的受试者，仍可以发现氧化锆基台支持的全瓷冠与钛基台支持的金属烤瓷冠在修复单颗后牙缺失时具有相似的成功率，机械并发症如崩瓷的发生率也相似。为了证实这一结论，仍需要大样本长期的随访研究。