译文

错位上颌种植体的外科及修复修正：一个病例报告

Surgical and Prosthetic Correction of Malposed Maxillary Implants: A Case Report

Robert Kemper, Adam Galmiklos, Sofia Aroca

原载 Int J Periodontics Restorative Dent, 2013, 33(5): 575-581.（英文）

黄 燕 译 刘 琦 审

摘 要

该病例报告展示的是一位经过大幅修正错位种植体的患者，女，30 岁，曾行上颌右侧中切牙和侧切牙种植体修复，但未行任何牙槽骨和软组织缺损重建，导致了严重的美学问题。通过移动含种植体的骨块种植体的位置得到修正。将这一骨块固定在预先设定好的理想位置。固定骨块后，将 Bio-Oss 骨粉填入间隙内并覆盖生物膜。待 9 个月骨愈合后，再用一种牙周技术来提高软组织的美学性能。最终通过骨手术、软组织修整及种植体支持式全冠修复体的逐步适应获得治疗成功。

1 引言

除了良好的骨结合，适当的美学重建对于种植牙来说也是非常重要的目标。要达到这些目标，理想的种植体位置是至关重要的。对于大多数病例而言，在重建缺损硬组织的同时，对种植体周围软组织进行适当的准备和手术修整也是必要的。即便如此，只有合理安放修复体，才能使种植义齿达到美观和功能的统一。

不幸的是，随着应用种植修复缺失牙的增加，由于术前缺少美学治疗计划而导致术后并发症的情况并不罕见。通过综合的诊断和计划，并结合种植手术和修复治疗才能使美学重建得以实现。虽然较小的错位可以通过修复体的重塑或膜龈手术得到纠正，但较大的错位只能通过移除原有种植体并重新种植来纠正。而移除已经形成骨结合的种植体是非常困难的，因为所形成的骨结合相当紧密，且可能

译者单位 南方医科大学口腔医学院
广州市广州大道北 1838 号 510515

会导致严重的骨吸收。因此，修复效果很大程度上取决于患者和临床医师在时间、金钱上的花费以及手术治疗的次数。本病例展示的是通过外科手术和修复技术来纠正错位的种植体。

2 病例展示

患者，女，30 岁，主诉为上颌右侧侧切牙和中切牙区种植体（Brånemark，Nobel Biocare）的美观缺陷。这些种植体在颊腭向和垂直向都有缺陷，这可能是因为种植区的骨量太少。患者龈缘明显变形（图 1），过高的笑线不利于其面部的美观协调。种植手术后 6 个月，为了改善美观，患者进行了膜龈手术，但是没有成功，患者 6 个月后再次就诊。

患者上颌右侧中切牙和侧切牙的龈缘比左侧同名牙高 5 ~ 6mm（图 2）。种植体的精确解剖位置通过计算机断层扫描（CT）和曲面体层放射线片来检测（图 3）。但由于周围金属烤瓷冠对放射影像的干扰大大降低了 CT 的诊断效果。影像分析提示在种植体表面已经形成骨结合。

影像检测之后，拆除前牙区牙冠和种植修复体，制取种植体植入位置的印模，并制作新的临时修复体。用此印模灌制模型。在石膏模型上将上颌右侧侧切牙和中切牙切成一个整体。通过对这块石膏的调整（伸长，旋转），使种植体达到适当的位置。用蜡来固定这一理想位置。为预备过的基牙制作一个临时局部义齿，并覆盖通过螺钉锚固于种植体上的临时钛合金基台（Nobel Biocare）（图 4）。通过将局部义齿固定在牙列中，种植体的现处位置和设计位置之间的差距就变得显而易见了（图 5）。

局部麻醉下自上颌右侧尖牙至左侧中切牙前庭侧制作游离黏膜瓣。切口逐渐变为比切口起始处

图 1a 和 b　垂直向和水平向错位的种植体

图 2　牙龈边缘缺乏对称性

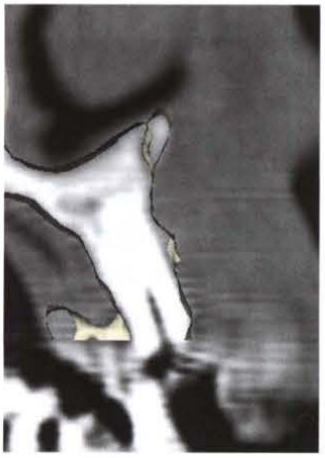

图 3　计算机断层影像中种植体的位置

厚几毫米的全厚瓣。像在石膏模型上一样用电锯（Satelec）将种植体切割出一个可移动的独立骨块（图 6）。软组织与骨块的大部分骨皮质保持相连，以维持骨块的部分血供。用临时局部义齿将这一可移动的骨块固定在预先设定好的位置。通过将种植体与临时基台旋入局部义齿获得固定（图 7）。骨块顶端则通过一接骨板近、远中拧入螺钉来固定。随着骨块的移动，其底部和周围形成 1 ~ 4mm 的间隙。这些间隙由骨替代材料（Bio-Oss，Geistlich）充填（图 8a），并在其前庭侧覆盖可吸收生物膜（Bio-Gide，Geistlich）（图 8b）。最后，分层缝合创面。

为促使伤口的愈合过程不受干扰，在第 6 周将一个 0.5mm × 1mm × 1mm 大小的死骨从上颌右侧中切牙种植体和上颌左侧中切牙之间的牙龈乳头中移除，然后重新恢复这一区域（图 9）。

除修正种植体的空间位置，改善种植体周围软组织的美观性也是主要目标之一。因此，一期手术后 9 个月，通过组织移植隧道技术对种植体周围进行膜龈修整。种植体周围软组织的修整是由 Azzi 和 Etienne 于 1998 年首先提出的作为软组织Ⅲ度退缩的治疗方法——一种邻近组织移植隧道术。局部麻醉后，手术过程如下：用电刀做初始沟内切口并分离龈瓣，黏骨膜的切口应延伸至龈膜联合处以下，然后将每个牙龈乳头下方的黏膜骨膜瓣向冠方无张力移动。牙槽骨黏膜瓣内的胶原纤维束要用 Gracey 刮治器极度小心地切断以避免穿通组织瓣并被动获得组织瓣和龈乳头的冠方位置；在通道建立完成后即刻进行供区组织瓣的处理。组织瓣的获取，是自尖牙远中至第二磨牙近中腭侧做一切口，得到一大

图 4 用临时局部义齿调整含有螺丝固定临时钛合金基台的种植体在石膏模型上位置

图 5 种植体现处位置与设计后的差别（5mm）

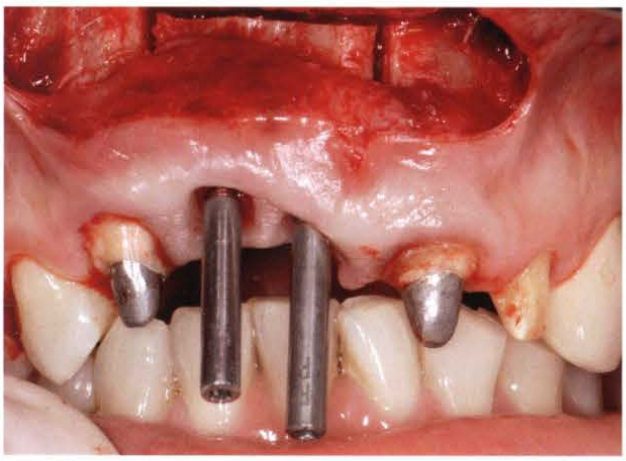

图 6 可移动骨块在其腭侧和唇侧均有软组织覆盖

图 7 骨块由临时局部义齿固定在新的位置

小足够的邻近组织瓣，用 15 号刀片修整。切取组织瓣后立即按压供区，并用 Borghetti 式缝合术缝合供区创口。将组织瓣插入相连袋状瓣深层凹陷区。然后用与常规骨膜上“信封”技术相同的方法将乳头穿入隧道，并侧向回缩缝合在隧道末端。组织瓣悬吊缝合在接触点周围以避免在邻间隙区撕裂并保留瓣边缘的冠向位置（图 10）。膜龈修整使种植体周围软组织变得更加厚实，这也有助于术后牙龈乳头的爬行附着。

膜龈手术后 3 个月，重新制作位于美学区的临时牙冠。在这 6 个月内，按照预期的最终牙冠形式所制作的新的树脂单冠戴入种植体和基牙。

3 个月后，制作最终修复体。用硅橡胶按临时冠大小制取印模。首先，制作个性化氧化锆基台（Procera，Nobel Biocare）并安装在种植体上，然后戴入前牙区无金属氧化锆陶瓷单冠（Procera，Nobel Rondo，Nobel Biocare）。术后6个月的随访，软组织美学性能保持稳定（图 11）。

3 讨论

即使需要进行重复的手术治疗，这位患者仍坚持要对其美学缺陷进行修正。过高的笑线使其不对称更加明显，而种植体的位置缺陷也使通过修复修正变得不可能。

诊断性 CT 影像显示种植体的腭侧和唇侧均只覆盖一层薄如纸的骨组织。由于已经形成了骨结合，拔除这些种植体将导致牙槽嵴的厚度丧失达几厘米或者完全丧失。对于这种广泛的骨缺失的骨充填是很复杂的过程，很难获得成功。即便成功，伸长的组织瓣可能会导致前庭变窄，而这只能通过软组织修整手术才可以重塑。只有上述的一系列手术完成后，才能重新植入种植体。

因此，在这个病例中至少需要进行 4 个手术过程，历时 18 ～ 24 个月。考虑到患者年纪较轻和工

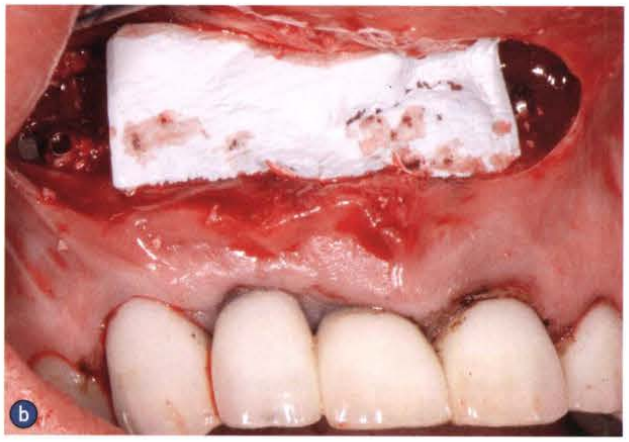

图 8a 和 b　a. 用接骨板对该骨块行增强固定；b. 在其前庭（唇）侧覆盖可吸收生物膜

图 9　骨手术后 6 周创口愈合情况

图 10　膜龈手术后，悬吊缝合以固定松动的软组织

图 11a 和 b 修复重建后的最终效果

作原因，不可能一直使用临时修复体。现有方法通过骨手术和膜龈美学手术获得一个理想的种植体植入位置及周围软组织形态，从而达到患者需求。此方法无需去除原有种植体，也不需要重新种植。在修复过程中需持续使用临时修复体。

在所描述的这个过程中，预先用一个可移动的骨块制作临时局部义齿，以使种植体获得稳定固位是一个很重要的因素。另一个重要因素是在前侧做一简单的水平手术切口时没有将黏膜骨膜瓣从骨块上移除，保证了它的存活。

4 结论

按照修复原则来进行种植修复是至关重要的。对于大多数病例，合适的位置需要精确的计划。当无法达到相关要求时，术后修正的机会是有限的，也很难获得理想的手术效果。

种植体植入位置不恰当的病例数量越来越多，也促进着修正新技术的发展。本文展示的是用于修正错位的上颌种植体获得理想的功能和美学效果的一种新方法。

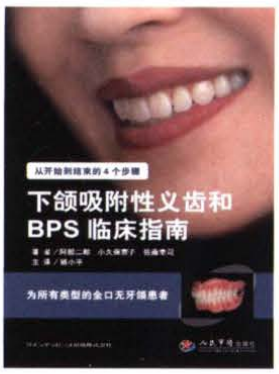

《下颌吸附性义齿和BPS临床指南》

全口总义齿在口腔修复中有着广泛的临床应用，本书主要内容包括生物功能性修复系统（BPS）的介绍、下颌总义齿吸附机制、临床应用、用BPS制作吸附效果义齿的完美手册、用 BPS 处理疑难病例和BPS的美学增强等，详细介绍了用BPS制作吸附性义齿的4步骤。全书图文并茂、深入浅出，适于临床口腔修复专科医师、口腔全科医师学习、参考。

主译：骆小平（南京市口腔医院）
出版时间：2014年4月　　定价：220元
300页，600多幅图片，精装，彩色印刷