译文

在植骨及未植骨的牙槽窝中行骨扩张术后的组织改建

Tissue Remodeling After Bone Expansion in Grafted and Ungrafted Sockets

Roberto Crespi, Paolo Capparè, Elisabetta Maria Polizzi, Enrico F. Gherlone

原载 Int J Oral Maxillofac Implants, 2014, 29: 699-704.（英文）

董 凯 译 柳忠豪 审

摘 要

目的：本临床研究的目的是评估骨扩张及植入种植体后，植骨或未植骨位点的水平宽度变化。**材料和方法**：本前瞻性研究中包含23位患者。每位患者需要拔除两颗牙齿并植入种植体。拔牙后，在23个牙槽窝（1组）中使用胶原海绵覆盖新鲜拔牙窝，剩余的23个牙槽窝（2组）则植入猪的皮髓质骨。拔牙后3个月，在每个位点行骨扩张，并植入46颗种植体。为评估组织体积变化，在拔牙后、拔牙后3个月（种植体植入前）及种植体植入后3个月分别使用牙周探针记录颊侧牙槽嵴的宽度变化。**结果**：在1组，种植体植入后3个月，平均骨变化在切牙、尖牙区、前磨牙区及磨牙区分别为+1.6±0.8mm、+1.4±0.5mm、+0.8±0.5mm。在2组，在切牙、尖牙区、前磨牙区及磨牙区的平均变化分别为+1.5±0.8mm、+1.3±0.3mm、+2.8±0.6mm。只在磨牙区有统计学差异。**结论**：两组中，切牙、尖牙及前磨牙区的体积变化没有显著差异，但是在磨牙区具有显著性差异；生物移植材料阻止了大缺损的塌陷及组织的显著减少。

关键词 生物材料；骨改建；新鲜拔牙窝

译者单位 山东省烟台市口腔医院
山东省烟台市北大街142号 264001

1 引言

许多研究报道拔牙后有显著的结构改变和骨组织吸收，重要的是拔牙窝周边牙槽骨的体积变化。拔牙后伴随着牙槽嵴宽度及高度的减少。这导致了剩余牙槽嵴又窄又矮。骨吸收是一个连续性的过程，但是在拔牙后第一个月的骨组织吸收是最显著的，在6个月时，平均宽度丧失3～5mm，高度丧失0.4～3.9mm。骨组织愈合过程伴随着牙槽嵴的改建，但是改建过程在拔牙窝形成结束后仍可能会进行。在牙槽窝愈合过程的同时，颊侧骨壁也发生显著吸收。因此，与腭侧骨壁相比，颊侧骨壁高度平均吸收2.5mm。不同的研究指出，若不使用骨移植技术，颊侧骨壁不会完全修复；因此，建议使用例如引导骨再生及放置同种异体骨、自体骨或异体骨等方法来维持牙槽窝的体积。

Ten Heggeler等在一篇系统性综述中报道，拔牙窝保存技术可能会帮助减少拔牙后的骨体积。然而，这并不能阻止骨的吸收，因此仍然会预期在宽度上丧失3.48mm及在高度上丧失2.64mm。

有报道，在窄牙槽嵴上使用牙槽嵴骨劈裂技术来代替骨移植及引导骨再生。包括将萎缩的牙槽嵴劈裂成两部分，造成纵向的青枝状骨折并使用骨扩张器来打开空间从而为种植体植入提供空间及充足的周围骨壁。两片皮质骨之间的空间会被新骨填满，因此增加牙槽嵴的宽度。

本试验中，在植骨和未植骨的拔牙窝中使用骨挤压扩张技术来完成种植体植入。

本临床研究的目的是比较在植骨和未植骨拔牙窝中行骨扩张和种植体植入后的骨水平宽度变化。

2 材料和方法

2.1 患者选择

从2011年10月到2012年11月，共有23位患者（14位女性及9位男性，平均年龄为57.8岁，年龄范围37～69岁）参与本研究。每位患者需拔除两颗牙齿。纳入标准为颊侧骨壁缺失，剩余三侧骨壁，身体健康，不吸烟及无慢性系统疾病。排除标准为凝血障碍及酒精或药物依赖。当地的伦理委员会批准了此项研究，并且所有患者签署了知情同意书。在临床及放射学检查后，得出诊断。所有患者由意大利米兰San Raffaele医院口腔科的同一位口腔外科及修复医师来治疗。

2.2 外科方案

术前1h，患者服用1g阿莫西林；手术后1周内每2天服用1g阿莫西林。局部麻醉下行外科手术（optocaine，20mg/ml，1:80 000肾上腺素，Molteni Dental）。46颗牙齿（表1）通过不翻瓣拔除。牙周探诊（PGF-GFS，Hu-Friedy）来评估新鲜拔牙窝的骨壁，使用刮匙（PGF-GFS，Hu-Friedy）刮净肉芽组织。

在23个新鲜拔牙窝中（1组）覆盖明胶海绵（Condress，Abiogen Pharma）。在第2组，23个牙槽窝植入猪的皮髓质骨（Tecnoss）（图1）。

术前，将移植材料用无菌溶液润湿3min，随后植入牙槽窝内。使用胶原膜（Condress，Abiogen Pharma）覆盖移植材料，并用丝线缝合。

3个月后，使用no.64 Beaver blade（Becton Dickinson Acute Care）行改良半厚瓣翻瓣，暴露牙槽嵴骨。沿牙槽嵴方向行腭侧切口，并行颊舌侧半厚翻瓣，必要时做两个垂直松弛切口，以暴露术区。翻瓣后，继续在骨面做牙槽嵴切口，预备出骨槽（no.64 Beaver blade，Becton Dickinson Acute Care）。继续向根方扩展骨槽直到深7～11mm（图1d）。逐号使用骨扩张器（Sweden Martina）来预备种植窝，向侧方（对抗先前的侧壁骨组织）及根方扩张骨组织。通过这种方式，将颊侧骨板缓慢地向唇侧移动。要小心保存皮质骨下方的松质骨，最小要有1.5mm的厚度。将骨凿插入到工作深度，每次以0.5mm增量来逐步扩张骨组织。骨劈开的最终直径小于种植体直径1.2mm，这取决于局部骨密度（图1e）。随后，将种植体植入到新形成的空间中（图1f）。将颊侧瓣重新定位在偏根方的位置，将其与腭侧瓣缝合，并使用松的线圈固定于牙槽嵴黏膜水平的骨膜上。将小块胶原膜（Condress，Abiogen Pharma）插入到拔牙窝周围松软角化黏膜下方，以覆盖手术区。这么做是

表1 拔牙位点

牙齿	右侧	左侧
中切牙	3	3
侧切牙	1	2
尖牙	3	2
第一前磨牙	3	6
第二前磨牙	5	4
第一磨牙	7	3
第二磨牙	1	3

为了止血并确保血凝块稳定（图1）。

骨凿连接着电动手柄并由其驱动（Magnetic Mallet，Meta-Ergo-nomica）。电动手柄（Magnetic Mallet，Meta-Ergonomica）是一种磁动力设备，通过其尖端可定时的振动波来提供可控力。对电磁波及其产生的振动波进行校准，以产生定时的可控力，从而驱动骨凿尖端的轴向及放射状移动，其速度力可达90 daN/8 μs。

电动手柄驱动骨凿沿中轴方向纵向位移，使其朝着骨面的引导孔上下移动。

按顺序使用骨凿，沿中轴方向逐渐压紧骨内壁，以预备出高密度骨组织的种植位点。

植入46颗钛浆等离子喷涂种植体（Outlink，Sweden Martina）。种植体具有0.8mm的光滑颈部，体部为渐进性螺纹设计，种植体基台连接方式为外六角连接。

3个月后，安装临时修复体，并使用2～3个月后行最终修复。此时，按照拔牙后的标准收集测量数据（图1）。

2.3 临床评估

分别在拔牙后即刻、拔牙后3个月（种植体植入前）及种植体植入后3个月评估骨体积变化。使用牙周探针（PGF-GFS，Hu-Friedy）记录颊侧牙槽嵴的宽度。在拔牙位点正中，垂直于两侧邻牙最颊侧表面切线方向上，测量颊侧最突点间的距离作为牙槽嵴宽度（图1）。

2.4 修复方案

种植体植入后3个月，制作临时修复体。将转移体插入种植体的外六角中，基台螺丝固定。使用个性化托盘硅橡胶取模。所有临时冠都调𬌗至正中

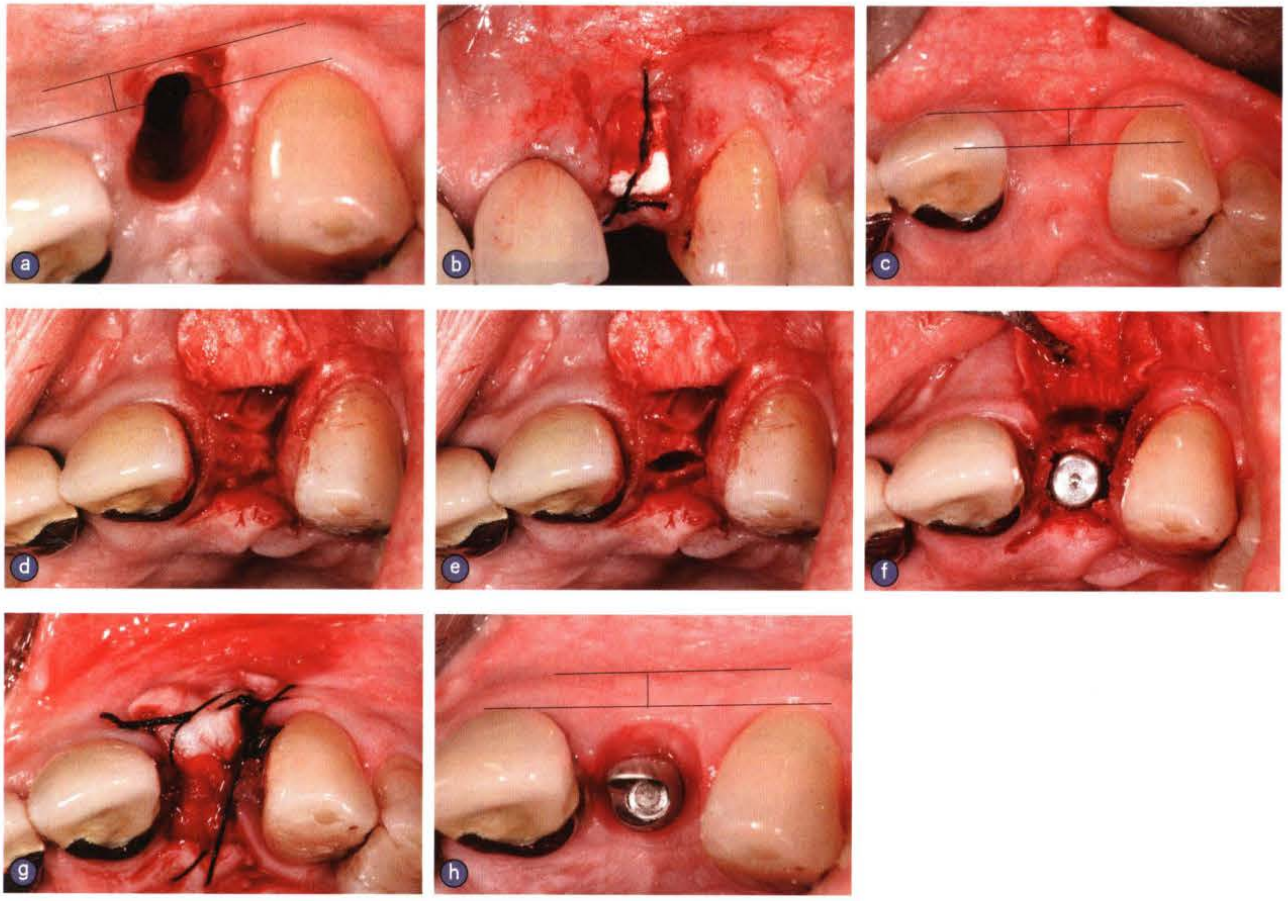

图1 a. 新鲜拔牙窝的临床照片，存留三壁骨，没有颊侧骨板；b. 在拔牙位点正中，垂直于两侧邻牙最颊侧表面切线方向上，测量颊侧最突点间的距离作为牙槽嵴宽度。胶原膜覆盖牙槽窝内壁，并使用丝线缝合；c. 3个月后的临床状况。进行临床测量；d. 制备骨面切口；e. 骨扩张之后；f. 种植体植入；g. 将龈瓣根向复位，并缝合固定胶原块；h. 种植体螺丝固位基台后的临床状况，实线表示临床测量范围

接触。3个月后，安装最终的金属烤瓷修复体。使用8μm的咬合纸（Shimstock，Hanel）调殆，此咬合纸只有在紧咬牙时才能咬紧。

2.5 随访

在随访期，检查下列临床参数：疼痛、咬合及修复体动度。种植体成活标准为：种植体稳定性，种植体周围没有低密度影像，没有软组织化脓，没有疼痛。每个月复查，直到临时修复完成。

2.6 统计分析

使用统计软件进行所有的统计学分析（SPSS 13.0，IBM）。数据通过平均值 ± 标准差来表示。拔牙后即刻、拔牙后3个月及种植体植入后3个月记录数据。每一次测量都与先前测量值相关。使用Student t 检验来比较在每一时间点，单根牙、前磨牙及磨牙位点的1组和2组牙槽嵴的宽度（以 $P<0.05$ 为统计学显著性）。

3 结果

拔牙后2周，所有牙槽嵴的软组织都完全愈合。在愈合阶段，没有组织炎症及骨面暴露。植入46颗种植体；32颗种植体直径为4.1mm，长度为13mm，6颗种植体的直径为5mm，长度为13mm，8颗种植体直径为5mm，长度为10mm（表2）。

1年后，种植体成活率为100%。临时修复体周围伤口愈合良好，适宜于最终修复。

每一时间点，牙槽嵴宽度的水平尺寸变化，见表3。

在第1组（无移植材料），种植体植入后3个月，牙槽嵴宽度的平均变化在单根牙区（切牙和尖牙）为+1.6±0.8mm，前磨牙区为+1.4±0.5mm，磨牙区为+0.8±0.5mm。在第2组（有移植材料），牙槽嵴宽度的平均变化在单根牙区为+1.5±0.8mm，前磨牙区为+1.3±0.3mm，磨牙区为+2.8±0.6mm。

在两组中，单根牙及前磨牙位点在任何时间点都没有统计学差异（$P>0.05$）。在磨牙区，拔牙后3个月及种植体植入后3个月均具有显著性差异（$P<0.05$）；第2组的牙槽嵴宽度的减少显著降低。

4 讨论

除了在新鲜拔牙窝中即刻植入种植体以外，延期种植有许多优点，包括感染概率及软组织体积增加。然而，随着颊舌侧方向牙槽嵴的吸收，这些优点也将消失。4～8周是理想的延期种植时间，此时软组织充分愈合，并且没有过度的骨体积丧失。

本临床试验表明，在两组的前牙及前磨牙区域，骨扩张及种植体植入后，平均体积变化没有显著性差异。只有在两组的磨牙区，有显著性差异（$P<0.05$）；在生物骨移植材料组，水平骨体积丧失量较小。Schropp等在一项评估拔牙后牙槽嵴骨形成及牙槽突轮廓变化的临床研究中也报道了相似的结果。

表2 种植体直径和位置

位置	n	种植体直径（mm）	种植体长度（mm）
中切牙	9	4.1	13
侧切牙	5	4.1	13
尖牙	18	4.1	13
第一前磨牙	5	5.0	10
第二前磨牙	3	5.0	10
第一磨牙	5	5.0	13
第二磨牙	1	5.0	13

表3 两组中不同时间的组织改建（颊舌侧方向测量）

位置	n	拔牙时（mm）	3个月（mm）	种植后3个月（mm）
1组				
切牙／尖牙	7	+1.9±0.6	−3.4±0.6	+1.6±0.8
前磨牙	9	+0.8±0.8	−3.1±0.7	+1.4±0.5
磨牙	7	+1.8±0.6	−4.6±0.7	+0.8±0.5
2组				
切牙／尖牙	7	+1.3±0.4	−2.1±0.8	+1.5±0.8
前磨牙	9	+1.0±0.4	−3.0±0.5	+1.3±0.3
磨牙	7	+1.6±0.9	−2.3±0.5	+2.8±0.6

几乎所有的骨高度丧失都在拔牙后的前3个月发生。牙槽嵴宽度吸收大约50%，从12.0～5.9mm(平均丧失6.1mm；范围2.7～12.2mm)，有2/3发生在愈合的前3个月。磨牙区的吸收量较前磨牙区更多。

Nevins等调查上颌前牙突出的牙根周围薄的颊侧骨在拔牙后的变化。19个拔牙窝植入牛骨矿化物生物材料，17个拔牙窝没有植入成骨材料。在拔牙后即刻及愈合后30～90d行计算机断层扫描以评估颊侧骨板及无牙颌位点的变化。大多数植入牛骨的拔牙窝（79%）颊侧骨吸收量降低20%；相反的，对照组中71%的颊侧骨吸收量增高20%。这可得出结论，认为拔牙时植入骨移植材料明显有利于患者。

Chen等报道了人类拔牙窝中的骨再生，Amler认为愈合后40d，2/3的牙槽窝都会充满矿化骨。Evian等报道，拔牙窝在10周后会完全充满骨组织。因此，血块在第1周会完全转化，形成临时结缔组织，矿化骨形成的时间不好预测。在这期间，使用骨凿预备种植位点，通过垂直骨扩张及皮质骨窦底提升来压紧本体骨，在24个月的随访中，种植体的成活率达到96%。

使用一系列逐级增宽的锥形工具将松质骨压紧，以提高种植窝的治疗和密度。

外科手术过程由许多动物实验得来的数据支持，通过骨凿植入种植体与传统植入方式相比，能更快更好地实现骨结合。

研究显示骨挤压技术的优点在于种植体植入的早期阶段增大骨—种植体接触，增加初始稳定性。

本研究中，Brägger等使用骨凿来预备种植位点，压紧并水平扩张移植组织，且所有种植体的成活率到达100%。

在植入不同的生物材料的牙槽窝中使用传统外科方式植入种植体3个月后，表现出相似的临床结果。

骨结合阶段，在植入骨移植材料的区域，骨量会增加，通过钻孔或骨挤压来预备种植位点并允许适当的功能负重。

在新鲜拔牙窝中植入皮髓质骨，并通过组织形态学及体外成骨细胞培养分析，此外还行高敏感性基因表达分析。实时定量的反转录多聚酶链反应分析显示成骨特异性转录因子（Cbfa1）及基质形成标志物骨钙素显著表达。

其他的临床研究从组织学及生物力学上评估植入生物陶瓷的拔牙位点的骨形成，所有位点在种植初期及安装基台阶段都表现出良好的稳定性，表明骨生物材料的植入不影响早期种植体骨结合。

5 结论

本研究中，在单根牙及前磨牙位点，无论是否植入移植材料，在骨扩张及种植体植入后都表现出相似的平均骨体积变化。然而，在两组的磨牙区，都表现出显著的统计学差异（$P<0.05$）；生物材料移植物似乎阻止了大范围缺损的塌陷及显著的骨体积丧失。

6 致谢

作者表示本实验中没有利益冲突。