BITC病例
大奖赛银奖

正颌手术辅助口底血管畸形术后种植修复病例报道

谢千阳[1] 徐光宙[1] 王旭东[2]

摘 要

口腔颌面部良性占位病变常导致不同程度的牙列缺损或缺失，同时伴有牙槽骨缺损或发育异常。血管畸形是一种青少年中常见的疾病，严重的血管畸形造成牙列缺损、颌骨发育畸形，肿瘤治疗后修复有一定困难；且因发病年龄相对较小，患者对修复的要求和期望更高，不良修复对其生理和心理的影响更严重。种植修复在治疗此类患者的临床应用中显示了明显的优势。针对1例因血管畸形导致的多个下前牙缺失、牙槽骨缺损且上颌前牙区垂直向发育不足、多个后牙缺失的病例，设计了正颌、牵张成骨联合种植的方法修复其下前牙区的缺损。修复后下前牙牙冠长度适当，咬合关系良好，患者对修复效果十分满意。

专家点评

陈波教授点评：面对牙槽骨严重缺损的病例，明确诊断显得尤其重要。并非一味追求骨再生、骨移植就能解决所有骨量不足的问题。肿瘤、类肿瘤病变造成的颌骨发育异常、严重的邻牙或对颌牙错位往往给种植修复带来更多挑战。然而，若能及时发现并予以适当的纠正，则可减少对种植位点骨质再生量的要求，帮助医生更快、更好地达到患者满意的疗效。本病例报道了因血管瘤导致的多颗牙缺失、牙槽骨缺损且邻牙错位、牙槽骨发育不足的病例，通过系统的诊断，运用正颌、牵张成骨联合种植修复技术，对因血管瘤导致的下前牙区牙列缺损进行了序列治疗，改善了颌间高度不调，并且创造了良好的种植位点，最终获得患者满意的临床效果。

该病例诊断明确，治疗计划合理，通过制定系统的序列治疗方案，发挥了多学科合作的优势，从而取得较好的疗效。长期的功能稳定还需要强化种植修复体的维护。

作者单位 1. 上海交通大学医学院附属第九人民医院口腔外科
上海市制造局路639号 200011
2. 上海交通大学医学院附属第九人民医院颅颌面科
上海市制造局路639号 200011

口腔颌面部良性占位病变常导致不同程度的牙列缺损或缺失，同时伴有牙槽骨缺损或发育异常，使得患者康复后牙列缺损的修复存在较大困难。静脉畸形是一种青少年中常见的血管性良性瘤样病变，然而较大的静脉畸形病损可造成牙列缺损或缺失、牙槽骨缺损、颌骨发育畸形、牙错位等并发症，患者康复后修复有一定困难；且因发病年龄相对较小，患者及家属对修复效果的要求和期望更高，不良修复对其生理和心理的影响更严重。

种植修复在治疗此类患者的临床应用中显示了明显的优势。然而，严重的骨缺损是良好的种植修复效果的一大制约条件；尤其牙槽骨垂直向高度的增加最为困难。牵张成骨的方法也作为一种良好的骨再生措施被应用于牙种植治疗中。

面对牙槽骨严重缺损的病例，明确诊断显得尤其重要。并非一味追求骨再生、骨移植就能解决所有骨量不足的问题。肿瘤、类肿瘤病变造成的颌骨发育异常、严重的邻牙或对颌牙错位往往给种植修复带来更多挑战。然而，若能及时发现并予以适当的纠正，则可减少对种植位点骨质再生量的要求，帮助医生更快、更好地达到患者满意的疗效。

因血管瘤导致的多个牙缺失、牙槽骨缺损且邻牙错位、牙槽骨发育不足的病例，如何进行系统的诊断及序列治疗方案设计，目前尚未见报道。针对1例这样的病例，我们设计了正颌、牵张成骨联合种植的方法修复其下前牙区的缺损。现报道如下。

1 材料与方法

1.1 病例资料

患者为19岁女性。因血管瘤（静脉畸形）术后牙列缺损来我科就诊，要求修复缺失牙。患者上颌右侧第一磨牙、下颌左侧第一磨牙、下颌左侧第一前磨牙、下颌左侧尖牙、下颌左侧侧切牙、下颌左侧中切牙、下颌右侧中切牙、下颌右侧侧切牙、下颌右侧尖牙、下颌右侧第一磨牙缺失（图1、图2）。前牙区、双侧前磨牙区颌间高度过高（图1），上前牙露齿不足（图2a），下颌前牙区牙槽骨低、窄（图2b）。右侧磨牙区颌间高度丧失（图1）。口底、颏部大面积软组织瘢痕，混杂血管团块。

1.2 诊断

血管瘤（静脉畸形）术后，牙列缺损（上颌右侧第一磨牙、下颌左侧第一磨牙、下颌左侧第一前磨牙、下颌左侧尖牙、下颌左侧侧切牙、下颌左侧中切牙、下颌右侧中切牙、下颌右侧侧切牙、下颌右侧尖牙、下颌右侧第一磨牙缺失），下颌前牙区骨萎缩，上颌骨前份垂直向发育不足。

1.3 治疗

设计正颌手术+牵张器植入；牵引成骨；种植体植入；下颌前牙区最终修复。

1.4 治疗程序

患者于2014年1月行正颌手术，上颌前牙区下降，上颌骨顺时针旋转，减小前牙区颌间距离（图3a），下颌前牙区去除狭窄的牙槽嵴顶，植入牵张器（图3b）；术后下颌前牙区牵引成骨；牵引成骨8个月后拆除牵引器及钛板钛钉（图4）；稳定3个月后，于2014年11月5日，下颌前牙区种植体植入（图5）；术后3个月后试支架（图6），以及最终修复。

1.5 所使用的材料

下颌前牙区牵张成骨器、下颌前牙种植体。

2 结果

正颌术后，患者上前牙高度增加。同时由于下前牙区牵张成骨的作用，不仅改善了颌间高度不调，且创造了良好的种植位点。修复后下前牙牙冠长度适当，咬合关系良好，患者对修复效果十分满意（图7）。

3 讨论

口腔颌面部良性占位病变常引起牙缺失、牙槽骨缺损；种植修复在此类患者的康复治疗中显示出了明显的优势。然而，牙槽骨条件是良好种植修复效果的主要制约因素。与此同时，明确患者所存在的各方面问题，并针对全面的诊断制定序列治疗方案，往往会起到事半功倍的效果。

本文介绍了1例因静脉畸形而导致下前牙缺失、下前牙区牙槽嵴底窄，双侧多个后牙缺失，合并上前牙垂直向发育不足的病例。从方案设计到实施序列治疗的过程，我们发现，明确诊断是十分重要的。由于血管瘤占位的存在，妨碍了上颌牙槽骨的发育，导致上前牙垂直向发育不足；加上下颌前牙区牙槽骨萎缩，造成了前牙区颌间高度过大。单纯增加下颌牙槽骨的高度，其实际操作难度极高，治疗后患者露齿不协调，下前牙长度不佳等问题将严重影响修复后的美学效果，影响患者的笑容。而

通过上前牙下降，不仅改善了患者笑容美观，更大大减少了下前牙区垂直向骨量增加的需求。使得最终的治疗效果更满意，且缩短了治疗时间。

牙齿长期缺失往往造成牙槽骨垂直向、水平向萎缩；增加牙槽骨垂直高度是十分困难的。这例患者由于长期存在的口内占位与瘢痕，导致了下颌牙槽骨高度、宽度严重不足。因此，我们采用了牵张成骨的办法。首先去除了过于狭窄的顶部1/4～1/3牙槽骨，后通过半年的牵引重新获得牙槽骨的高度与宽度；牵引半年后进行2个多月的观察，二次手术取出了牵引器。治疗后牙槽骨骨量充足且稳定，种植修复翻瓣后可见较取出牵引器时，牙槽骨几乎没有吸收。牵引成骨的方法不仅增加了4个种植位点的牙槽骨高度、且成骨质量高，种植体稳定性极佳，愈合顺利。同时，由于软组织缓慢的适应与改建，患者修复后软硬组织协调。

对复杂的种植病例，且患者对修复效果要求较高时，完善治疗前检查与诊断，制定系统的序列治疗方案，发挥多学科合作的优势，可以取得更好的疗效。

图1 治疗前口内咬合照 a.右侧咬合；b.前牙咬合；c.左侧咬合

图2 治疗前放射线检查。a.侧位片见上前牙区垂直向发育不足；b.曲面体层放射线片见下前牙区牙槽骨萎缩

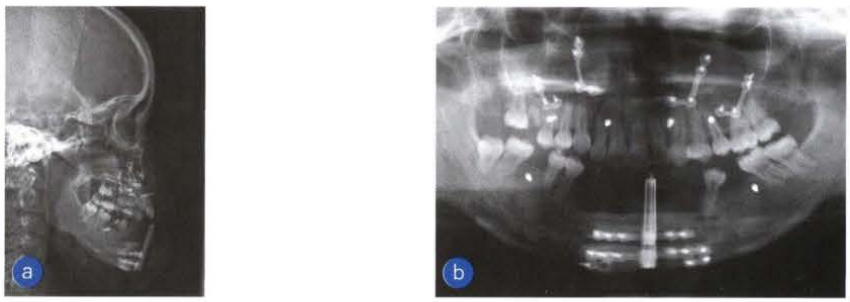

图3 正颌术后放射线检查。a.侧位片见上前牙区垂直高度增加；b.曲面体层放射线片见下前牙区植入牵引器

图4 牵引成骨治疗后

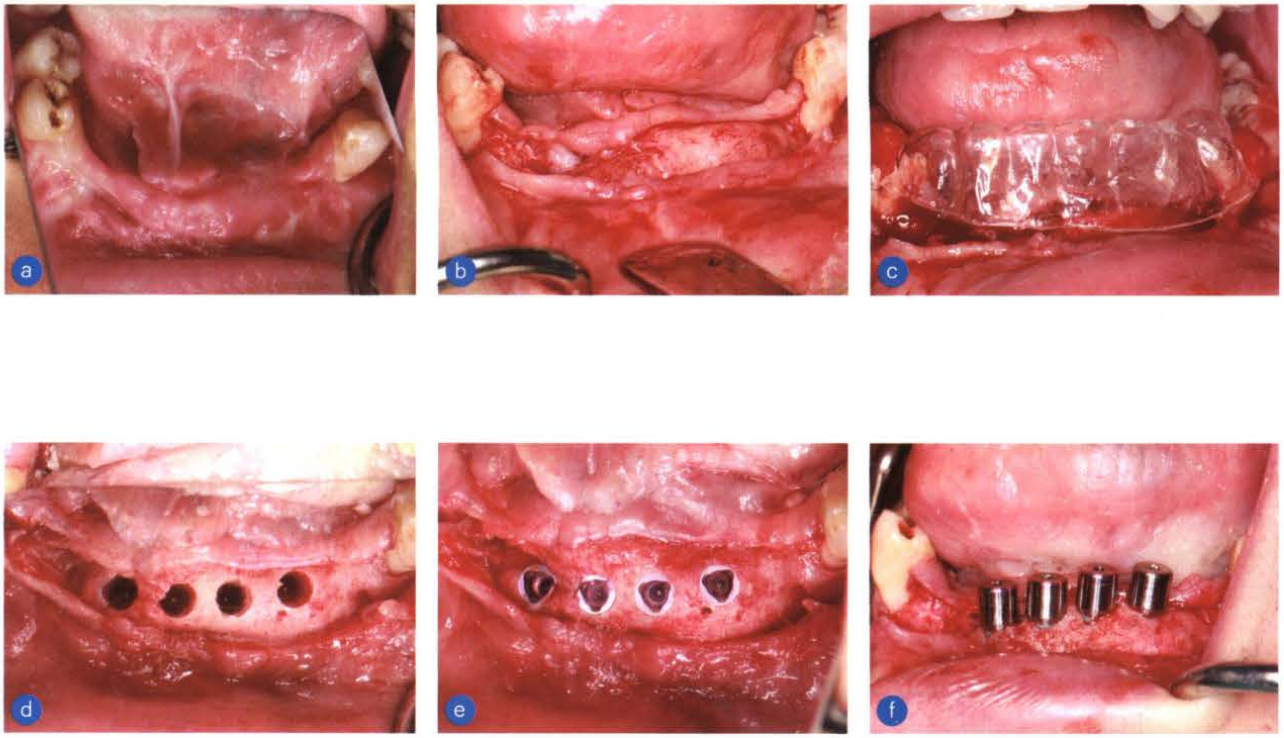

图5 种植体植入。a.术前；b.翻瓣：牙槽骨丰满；c.种植导板确定种植位点；d.钻孔；e.植入种植体；f.连接愈合帽

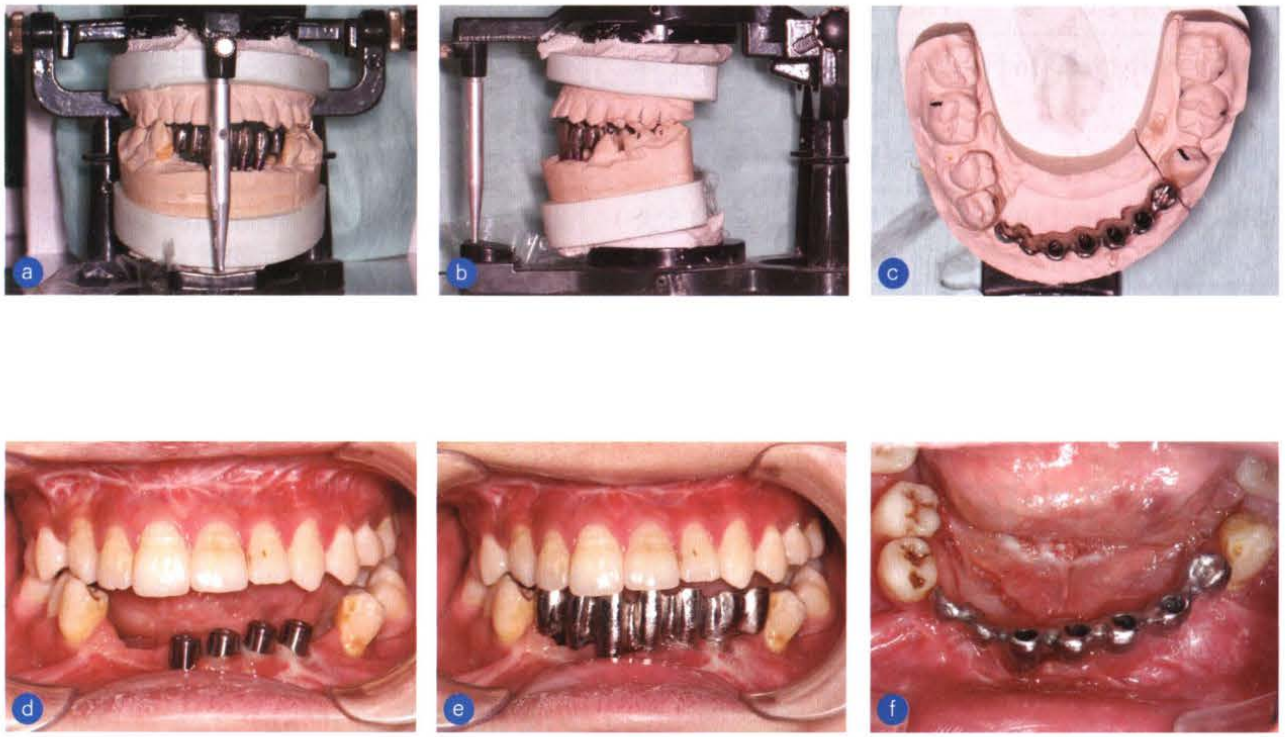

图6 完成铸造支架。a～c.支架模型观；d～f.支架口内就位

图7 完成最终修复。a.前牙咬合；b.殆面观；c.曲面体层放射线片

生理性支抗控制学习班2016年下半年课程

日期	事件	地点	联系人
2016年8月20日	PASS精华班（1天）	第四军医大学口腔医学院	金作林常务副主任
2016年9月2日	PASS精华班（1天）	宁夏银川市口腔医院	刘伟主任
2016年9月15日–16日	PASS初级班（1.5天）	新疆医科大学口腔医学院	米丛波主任
2016年9月28日	PASS精华班（1天）	武汉大学口腔医学院	贺红主任
2016年11月21日–25日	PASS模拟殆架班（4.5天）	北京大学口腔医学院	鲍红 010–82195336 阮梦娇 13240242624

即时更新信息请关注

“中国正畸疗效评价标准推广网”微信公众号

或访问

“中国正畸疗效评价标准推广网”

http://www.xutianmin.org