种植体周围再生技术（骨开窗）

Periimplant Regeneration(Fenestration)

Jean-Pierre Gardella, Christian Richelme
王 莺[1] 译 刘 倩[2] 校 宿玉成[2] 审

背景信息

Jean-Pierre Gardella 医生 和 Christian Richelme 医生的治疗理念。法国，马赛。

>联合使用自体骨和 Geistlich Bio-Oss® 颗粒充填种植体周围的骨缺损，并修复大量的组织缺损。

>上颌与下颌切牙拔除后同样适用植骨再生技术。

>早期种植。

专家点评

束蓉教授点评：本文以病例报告的形式，说明联合应用自体骨和Bio-Oss®异种骨，以及Bio-Gide®胶原膜，可能获得较为理想的前牙美学缺牙区软硬组织增量，以及种植体修复等临床效果。解读本病例的临床诊疗过程，可以发现，作者在拔牙同期，利用自体软组织移植获得了缺牙区部分角化龈的增量，为2个月后种植体植入同期的软硬组织增量做了前期准备。如文中所述，种植体植入同期利用自体骨移植物以骨诱导、利用Bio-Oss®异种骨以骨引导的方式成骨，并利用Bio-Gide®胶原膜进一步改善缺牙区软组织生物型，从而获得理想的种植修复效果。读者在参考本病例进行临床决策和方案设计时，还应注意，第一，本病例受累牙牙槽骨炎症与缺损发生在唇侧，相应角化牙龈的缺损也以唇侧为主，而患牙邻面的牙齿软硬组织尚存；第二，为获得移植物术后完全及无张力覆盖，切口向缺牙区近远中延展各约2个牙的宽度，并行垂直切口充分分离，缝合时，使用4/0和6/0缝线，兼顾张力与组织损伤，这些细节也是获得术后良好愈合的保障。

译者单位 1 北京大学口腔医院
北京市中关村南大街22号 100081
2 北京瑞成口腔种植医学研究院
北京西城区西单北大街109号六层 100032

1 适应证简介（图1a和1b）

区域	☑美学区 ☑单颗牙缺失	□非美学区 □多颗牙缺失
骨质	□无骨组织病变 ☑提示需要骨增量	☑存在骨组织病变
软组织	□没有退缩 ☑炎症 □无并发症 ☑提示需要软组织增量	☑退缩 ☑感染 ☑薄龈生物型 ☑角化龈缺如
提示需要骨充填	☑是，在种植体植入时 □否	

大量的骨缺损常常需要在种植体植入之前进行植骨。然而，缺损的解剖结构决定了能否获得种植体的初始稳定性。如果判断可以获得良好的初始稳定性，则可以在植入种植体的同期植入自体骨。这种植骨操作最理想的方法是：结合使用具有骨诱导作用的自体骨和具有骨引导作用并且吸收缓慢的Geistlich Bio-Oss®骨颗粒。这个技术也缩短了疗程，因为种植体植入和植骨操作同期进行。

为了达到此目的并且使得拟种植位点的生物型维护良好，拔牙时应该用结缔组织移植物完全关闭拔牙创。

1.1 理念

1.快速遏制由于感染进程造成的吸收的治疗办法。

2.用上皮结缔组织移植物初期关闭拔牙窝。

3.联合使用Geistlich Bio-Oss®和自体骨可以达到这样的效果：

-自体骨具有骨诱导作用，Geistlich Bio-Oss®具有骨引导作用；

-减少自体骨取骨量，从而减少手术创伤，患者术后感觉更为舒适。

4.使用Geistlich Bio-Gide®双层膜技术。

1.2 外科技术

1.微创拔牙技术。

2.使用上皮结缔组织移植物关闭拔牙创，使得软组织愈合速度更快，重建牙槽嵴顶软组织外形，在牙槽嵴骨吸收未达到峰值时植入种植体。

3.术后2个月评估该位点（扩大的手术窗填充Geistlich Bio-Oss®骨颗粒或Geistlich Bio-Oss® Collagen骨胶原）。

4.通过调整序列备洞获得良好的初始稳定性。

5.在下颌正中联合处用环钻获得骨皮质进行自体骨移植。

6.前庭沟骨皮质表面放置Geistlich Bio-Oss®。双层胶原膜覆盖在植骨区。

7.4个月后，二期手术切口很小。

8.愈合后6个月安放临时修复体。

9.通常在9个月后进行修复。

1.3 局限性和尚未解决的问题

由于拔牙术后骨吸收，我们有时需要在种植前植骨。尽管进行了此弥补手段，拔牙后骨改建持续进行18个月，有时会引发牙龈塌陷，使得美观效果大打折扣。为了弥补这些，在美学要求非常高的情况下，过

量的软组织是必需的，这就是为什么常常需要过度矫正骨缺损和黏膜缺损。

2 治疗目标

1.使软组织愈合更好更快，重建种植体周围组织。
2.早期种植同时植入自体骨和Geistlich Bio-Oss®，Geistlich Bio-Gide®胶原膜覆盖。
3.恢复天然组织形态结构。

3 外科程序

图1a 下颌左侧中切牙由于明显的牙体问题需要拔除。该患牙已经进行过根尖手术

图1b 同图1a

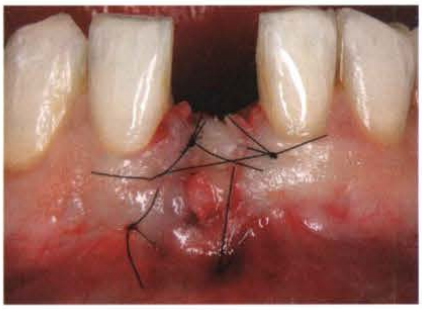

图2a 拔除患牙后，为了达到完全初期关闭，从上颌结节处获得上皮结缔组织移植至拔牙窝

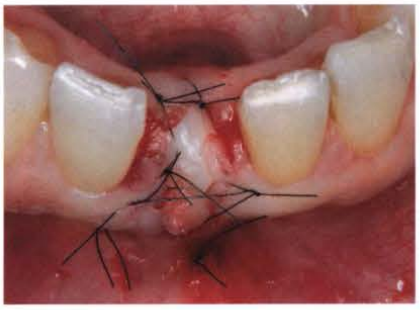

图2b 同图2a

图3 愈合10d时的临床情况

图4a 愈合2个月时的临床情况

图4b 同图4a

图5 骨缺损的临床所见，前庭沟和舌侧骨皮质膨隆。探针穿过钻针预备的窝洞

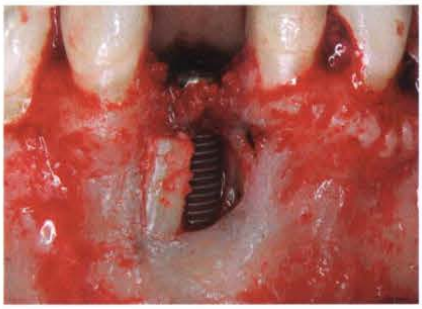

图6 种植体植入

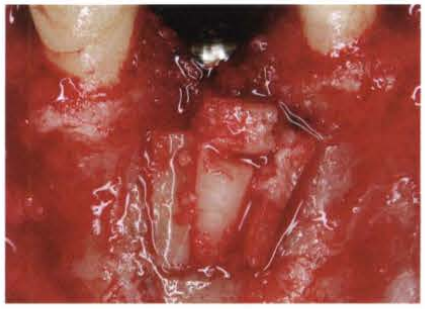

图7 自体骨填充骨缺损

图8 Geistlich Bio-Oss®维持骨量，预防自体骨过快吸收

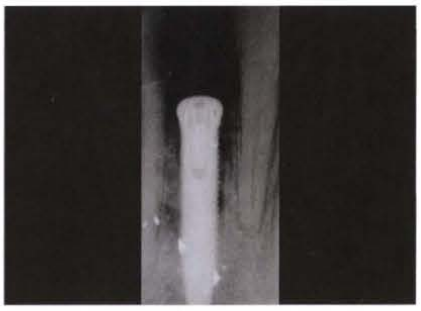

图9 一期手术后的放射线片

图10a 双层Geistlich Bio-Gide®膜覆盖

图10b 同图10a

图11a 关闭伤口

图11b 同图11a

图12a 二期手术时的临床情况

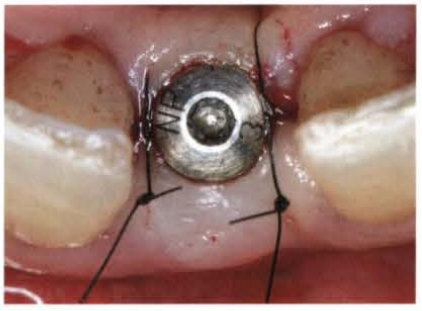

图12b 同图12a

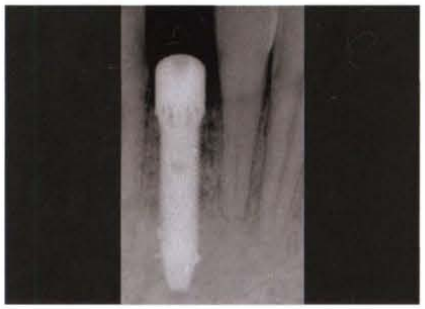

图13 二期手术后的放射线片。骨再生的效果很好并且维持稳定

图14a 临时修复的临床状况

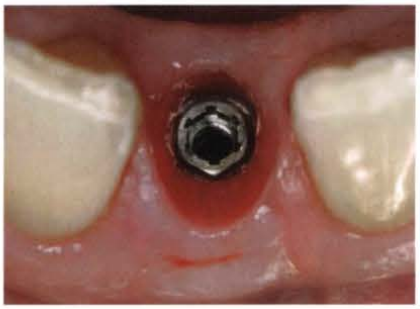

图14b 同图14a

图15 临时修复体就位后的放射线片

图16 拔牙后8个月最终修复体就位时的情况

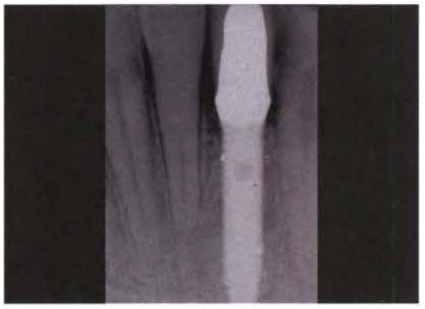

图17 最终修复体就位后的放射线片

图18a 拔牙后1年取下永久修复体黏膜的临床情况（请注意软硬组织重建并且增宽）

图18b 同图18a

图19a 术前的临床所见

图19b 拔牙后9个月的临床情况。软组织的结合非常好，并且技师制作的效果也很好