译文

负荷 3 ～ 10 年牙种植体周围的骨组织反应：4 个病例的组织学和组织形态学报告

Bone Response to Dental Implants After a 3-to 10-year Loading Period: A Histologic and Histomorphometric Report of Four Cases

Lezzi G, Degidi M, Shibli J, Vantaggiato G, Piattelli A, Perrotti V

原载 Int J Periodontics & Restorative Dent, 2013, 33: (6)755-761.（英文）

陈 璇 梁悦娥 译 刘 琦 审

摘 要

本研究的目的是对负荷超过 1 年的 Ankylos 种植体周围组织反应和骨—钛界面进行组织学和组织形态学分析。从 Chieti–Pescara 大学口腔医学院的种植中心检索 Ankylos 种植体负荷超过 1 年回收的人群档案。一共检索到 4 颗种植体：其中 1 颗是负荷 3 年后回收（Friadent plus 种植体表面），2 颗为 3.5 年后回收（Friadent plus 种植体表面），还有 1 颗是 10 年后回收（Deep Profile 种植体表面）。所有种植体都曾载荷，其中 2 颗为即刻负荷。种植体 1 颗因折裂而回收，1 颗因上部结构折裂而回收，其余 2 颗因伴有或不伴有炎症的骨吸收而回收。负荷 3 年和 3.5 年后回收的种植体周围为含极少细小骨髓腔的致密骨；而负荷 10 年后回收的种植体周围为松质骨。3 种有效螺纹状的骨—种植体接触百分比分别是：负荷 10 年后回收的为 35%；负荷 3 年后回收的为 99%；负荷 3.5 年后回收的为 100%。在骨—种植体界面上未见不良反应，从微观结构层面上看，种植体周围骨—种植体接触率高。数据显示这些种植体在长期的功能状态下持续不间断进行骨改建有维持骨结合的潜能。

译者单位 南方医科大学口腔医学院
广州市广州大道北 1838 号 510515

1 引言

牙种植体有很高的长期存留率和成功率。种植体被取出的原因有：松动、折裂、种植体周围炎、周围牙槽嵴顶处骨吸收、感染、心理原因、不可修复的上部结构、错位、疼痛、感觉异常、从美学或保健的角度看来位置设计不当、无法满足新的修复要求或尸检。在很多病例中，回收的种植体仍很好地固定于骨组织中。评估回收的种植体对于帮助更好地理解种植体失败原因和周围组织反应起着重要作用。动物实验研究评估了不同种植体的宏观几何形态、表面形态、在不同的骨质和骨量下种植体植入和负荷的条件。这些研究所得数据都很有价值，但是要注意的是，这些结果不能简单地转移到人体，因为很难在动物身上复制出人类的口腔环境。因此，评估回收的种植体显得尤为重要。

骨结合的临床定义是以种植体的稳定性为主要依据的，而骨—种植体接触（BIC）对于种植体的骨结合和稳定性的必要性尚未明确。种植体的稳定性与界面的骨质和骨量有关。只有通过对回收的种植体进行组织学检查才能明确评估界面发生的变化，也就是种植体界面矿化组织的存在与否。种植体骨结合的组织学证据在文献报道上很罕见，特别是功能性负荷超过1年的。同时，它还利于评估种植体在不同时期界面组织愈合情况。对长期负荷后回收的一系列种植体进行组织学和形态学评估可以帮助研究者更好地了解骨—种植体界面上发生的反应。

在20世纪80年代，表面形态已经明确是种植体与骨组织结合的6个重要因素之一，因为种植体表面是生物材料与宿主、体液和细胞相互作用的第一环节。对表面的一些相关特征，如沟、嵴、孔以及不同的化学成分已经有了相关研究。为此，近年来大量的科学研究尝试了解骨结合处钛的表面形态、种植体表面涂层和结构以及边缘骨水平改变时不同种植体表面设计的作用等的临床意义。

Ankylos种植系统（Dentsply Friadent）于1987年开发，1994年引进市场。它独特的螺纹设计——渐进式螺纹，是为了理想的负荷分布和种植体稳定性设计的。2005年，新的微观表面结构应用于这种种植体表面。Friadent plus种植体表面是利用控时控温的加工方法进行新的喷砂处理和酸蚀技术得到的，微观为均匀的微米级大小的细孔，分布在经喷砂处理后宏观粗糙的表面结构上。这种空间架构表现为：第一层为100 μm的粗糙面，第二层为大小12 ~ 75 μm的沟槽，环抱排列整齐直径1 ~ 5 μm的更小的圆形组。体外研究报道了这种新表面的性能及较短的负荷和植入周期后回收的种植体组织学分析所得的结果都很有意义。如果能获得远期效果，将更有意义。

本研究的目的是通过回收负荷期超过1年的Ankylos种植体来分析种植体周围组织反应和骨—钛界面的组织学和组织形态学。

2 方法和材料

检索Chieti-Pescara大学口腔医学院的种植中心档案中从人群回收的负荷期超过1年的Ankylos种植体，一共可搜索到4颗种植体：其中1颗是负荷3年后回收（Friadent plus种植体表面），2颗为3.5年后回收（Friadent plus种植体表面），还有1颗是10年后回收（Deep Profile种植体表面）。表1列出了4颗种植体的主要特征。这些种植体都曾负荷，其中2颗为即刻负荷。在其中3颗病例为种植固定义齿，而负荷3年后回收的为种植覆盖义齿。其中1颗种植体因种植体折裂而回收，1颗因上部结构折裂而回收，其余2颗因伴有或不伴有炎症的骨吸收而回收。其中2颗种植体位于上颌，另外2颗位于下颌。所有种植体在回收以前都无松动，且都是用5mm的环形钻取出。

2.1 样本的制备

所有样本用生理盐水清洗后立即在4℃用4%多聚甲醛和0.15mmol/L二甲砷酸盐缓冲的0.1%戊二醛（pH7.4）固定。用Precise 1自动化系统将样本制作成薄磨片。用浓度逐渐升高的乙醇溶液脱水，再用乙二醇甲基丙烯酸酯树脂包埋（Technovit 7200 VLC，Heraeus Kulzer）。待聚合完全后，先用高精度的金刚石沿种植体纵轴方向切成150 μm长，再用特殊设计的磨片机切成约30 μm宽。每个样本制作2个样条，均用酸性品红和甲苯胺蓝染色。在Leitz Laborlux显微镜（Leitz）和偏光显微镜（Leitz）下用标准透射光观察。

2.2 组织形态学分析

骨—种植体接触百分比（% BIC）的组织形态学分析采用连接着高分辨率的录像机（3CCD，JVC KY-F55B，JVC）的光学显微镜（Laborlux S，Leitz），并将其连接显示器和个人电脑（Intel

Pentium Ⅲ 1200 MMX，Intel）。使用光学系统联合数字化输入板（Matrix Vision）和带图像采集功能的 histometry 软件包（Image-Pro Plus 4.5，Media Cybernetics）。

3 结果

3 颗种植体周围都有致密的、成熟的且含有少而小的骨髓腔的板层状骨［包括在 3.5 年后回收的（种植体 3、4）及在 3 年后回收的（种植体 2）］（图 1 ～图 3），其周围均存在着骨改建的空间。10 年后回收的种植体（种植体 1）（图 4）周围为松质骨。在这个种植体的螺纹中可以看到少量骨质（图 5）。而在其他 3 颗种植体的螺纹中，存在着骨质持续性沉积和吸收的现象（图 6a）。这些板层状骨的方向是不一致的（图 6b）。在种植体的一些螺纹里以及在接近骨—种植体界面的地方可以看到有凹槽结构的骨单位。在更高的倍数下观察：在种植体周围骨组织中接近种植体表面的地方可以看到大量的骨细胞（图 7）。在所有的种植体中均没有观察到上皮增生、细菌以及结石。在种植体表面的骨质中没有炎症细

图 1 3 年后回收的种植体（种植体 2）周围是致密的、成熟的且含有少而小的骨髓腔的板层状骨（甲苯胺蓝—碱性品红染色；放大倍数为 18）

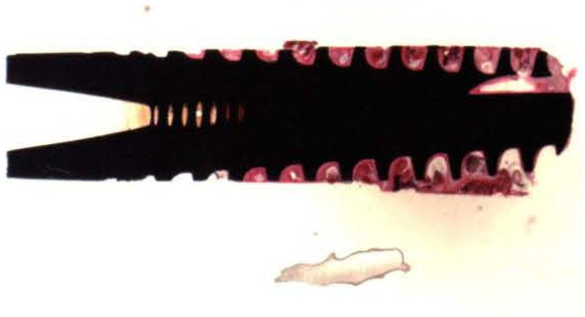

图 2 3.5 年后回收的种植体（种植体 3）周围是具有小骨髓腔的板层状骨（甲苯胺蓝—碱性品红染色；放大倍数为 12）

图 3 种植体冠方未观察到骨组织，很可能是由于回收过程造成的。3.5 年后回收的种植体（种植体 4）的中部和根方可观察到有小的骨髓腔的成熟骨组织（甲苯胺蓝—碱性品红染色；放大倍数为 12）



图 4 10 年后取出的种植体 1 周围存在松质骨（甲苯胺蓝—碱性品红染色；放大倍数为 12）

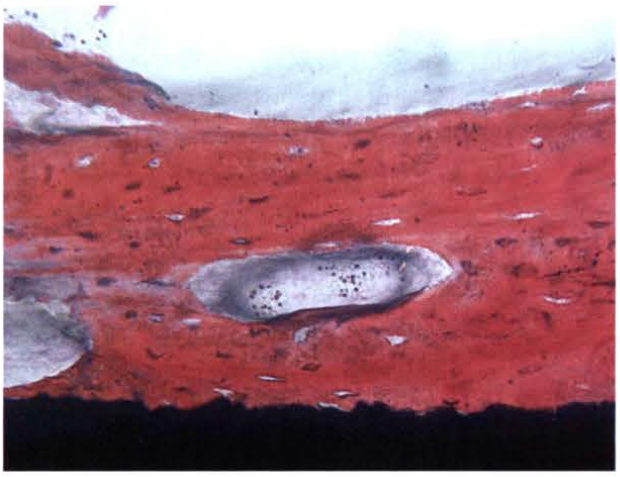

图 5 种植体 1，骨组织与种植体表面紧密结合（甲苯胺蓝—碱性品红染色；放大倍数为 100）

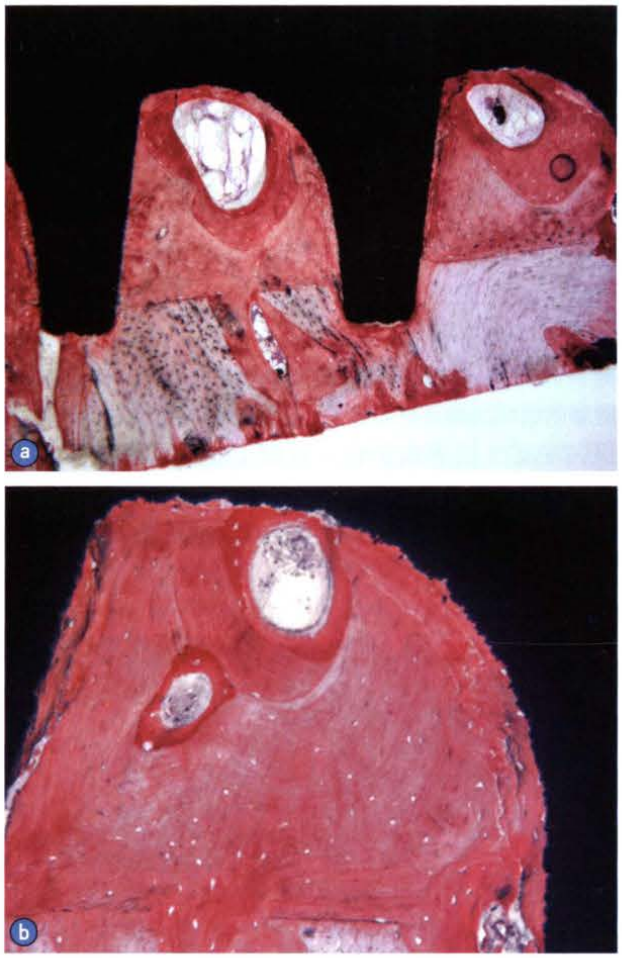

图 6 a. 种植体 4，通过不同的着色，可以很容易地分辨出旧骨与新骨。在种植体螺纹结构中可以观察到骨改建（甲苯胺蓝—碱性品红染色；放大倍数为 40）；b. 新骨的板层状结构，其方向是不一致的（甲苯胺蓝—碱性品红染色；放大倍数为 100）

胞及多核巨细胞。在更高倍数下观察，骨—种植体结合界面上没有发现缝隙或者纤维结缔组织。3 种有效螺纹状的骨—种植体接触百分比分别是：种植体 1 为 35%、种植体 2 为 99%、种植体 3 和 4 为 100%。而总的骨—种植体接触百分比为：种植体 1 为 35% ±1.1%、种植体 2 为 63% ±2.1%、种植体 3 为 43% ±2.0%、种植体 4 为 74% ±3.1%（表 1）。

4 讨论

许多体外研究及动物研究评估不同种植体的宏观形态、微观形态、种植体表面情况、负荷条件、骨质与骨量。组织学是一种评估回收种植体的有效方式。然而，由于伦理的约束，总体的样本量比较低，而且文献中较少有关于负荷长达几年的种植体的研究。骨—种植体接触百分比是用于衡量种植体生物相容性和骨传导性的很好的指标，同时也是任何早期植入或长期植入的种植体宏观上及微观上成功的指标。此外，从种植体周围组织生物学反应以及骨转换（建立／改建）的长效评估中可以获得额外的信息。有人认为，影响种植体远期成功率的一个重要因素是种植体周围骨是否充足地持续地改建以维持骨结合。另外一些需要考虑的因素包括回收材料质量的变化性、种植体的体积以及在回收过程中种植体周围组织会被破坏。例如种植体 1（10 年后回收的），一部分种植体周围骨的丧失可能是在回收的过程中造成的，也可能是骨改建或牙槽嵴顶随着时间的推移丧失（增龄性变化或负荷影响）。尽管种植体 1 的骨—种植体接触比较低（35%），但它长时间功能良好，回收时仍很稳定，且是因为修复问题

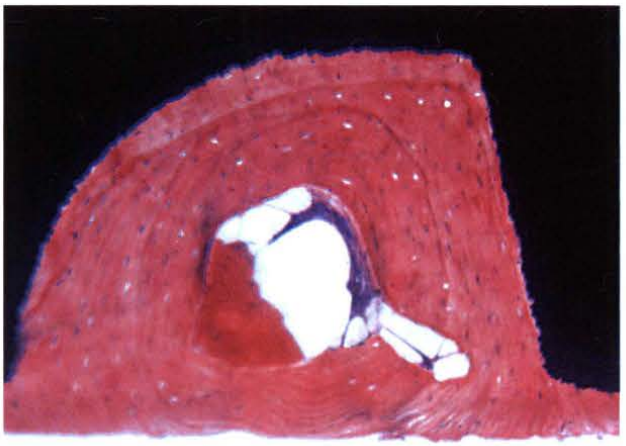

图 7 种植体 3，骨细胞凹陷存在于种植体表面的种植体周围骨中（甲苯胺蓝—碱性品红染色；放大倍数为 100）

表 1 种植体特征

种植体	种植系统	表面处理	负荷（年）	植入位置	骨—种植体接触%	平均骨—种植体接触%
1	Ankylos DPS	喷砂／酸蚀	10	上颌	35	35% ±1.1
2	Ankylos plus	喷砂／酸蚀	3	上颌	99	63% ±2.1
3	Ankylos plus	喷砂／酸蚀	3.5	下颌	100	43% ±2.0
4	Ankylos plus	喷砂／酸蚀	3.5	下颌	100	74% ±3.1

（上部结构的折裂）而取出的。这个结果与 Bolind 等和 Coelho 等的报告很相似，即种植体即使在低骨—种植体接触比的情况下仍能发挥功能及保持稳定性。多项研究表明，经过数月到数年活跃功能期后回收的种植体周围存在不同的骨结构。研究发现垂直受力方向与胶原纤维方向的关系影响改变骨显微结构。持续不断的骨改建与其受力有关被多次报道。在数个骨改建周期后，种植体周围骨改建到达较高的稳定水平，拥有很好的机械性能。种植体表面的化学、物理性能（离子组成、粗糙度、亲水性等）与种植体及其周围组织的相互作用有关。高亲水性表面结构的种植体似乎能达到更令人满意的效果。当处于湿润的环境时，Friadent plus 的表面结构亲水性显著增高，这被证明很可能影响骨细胞的分化次序，使得细胞快速地到达细胞延展的后期阶段。

本研究对种植体表面独特的螺纹设计进行评估，可以帮助我们获得更好的组织学结果。这种种植体设计可以很好地分散负荷，使力量避开致密的密质骨而到达疏松的松质骨，从而提高种植体的稳定度。本文的局限性主要是评估从人体中取回的种植体的困难性以及所得数据仅代表种植体在某一时期的组织学观察结果，而没有回顾性的或前瞻性的研究。本文的结果显示，经过数年的功能性负荷，4 颗种植体仍然保持完整性，并具有充分的骨—种植体接触百分比，且在骨—种植体界面没有纤维结缔组织及上皮组织向下生长的迹象。在骨—种植体界面的附近通常可以看到 Haversian 系统（译者注：为 Havers 管及其以同心圆排列的板层，是构成密质骨结构的基本单位），这说明骨组织正在进行改建。骨结合的维持与种植体周围持续不断的骨改建有关，这对种植体的固定起着重要的作用。骨界面未见不良反应，而且种植体微观表面结构可以观察到很高的骨—种植体接触百分比。

数据表明 Ankylos 种植系统通过持续不断的骨改建，具有在长期功能状态下保持骨结合的潜能。

扫码上天猫店购买本书

《即刻牙槽嵴修复技术：受损牙槽嵴即刻种植》

本书是德国精粹出版集团种植类销量第一的畅销图书，原著者是巴西著名种植美学大师。即刻牙槽嵴修复技术（IDR）是新鲜拔牙窝即刻种植技术的改良。本书详细介绍了IDR技术的步骤，通过大量病例揭示了IDR技术的细节。IDR技术通过一次手术中植入种植体和制作临时牙，同期修复牙齿和软硬组织的缺损，减少了外科手术的次数。通过缜密的美学设计和外科及修复技巧，如平台转移、临时修复体塑形获得稳定的美学效果。微创也是IDR技术的核心，作者也讲解了相关的主题，如利用上颌结节取骨做自体骨移植以及即刻负重和种植体支持的美学修复。

原著：José Carlos Martins da Rosa　　主译：闫峻
出版日期：2015年7月　　插图：2098幅
定价：999元　　ISBN：978-7-5091-8492-9