译文

制作无牙颌种植即刻负载临时修复体的新型开窗式印模技术

A Novel Open-Tray Impression Technique for Fabrication of a Provisional Prosthesis on Immediate Load Implants in a Completely Edentulous Arch

Takahiro Kaneko, Kiyoshi Yamagishi, Norio Horie, Tetsuo Shimoyama

原载 Int J Oral Maxillofac Implants, 2013, 28: 556-562.（英文）

华泽乾[1] 译 汤春波[2] 审

摘 要

目的：评估一种用于无牙颌患者种植即刻负载临时修复体制作的新型开窗式印模技术的临床疗效。**材料与方法**：在本回顾性研究中评估一种新型的开窗式印模技术，选择 2006 年 3 月到 2009 年 10 月之间接受治疗的患者。术前使用诊断义齿，并在该修复体上制作新型开窗式托盘，种植体植入后，使用该托盘同时进行印模和咬合记录，手术当天戴入由技工室制作的螺丝固位的丙烯酸树脂临时修复体，自种植术后到最终修复体戴入期间对该临时修复体进行评估。**结果**：本研究中 21 位患者（平均年龄 64.5 岁），总共植入 125 颗种植体，其中 104 颗种植体即刻负载，所有患者的临时修复体适合性良好，修复体最少由 4 颗种植体支持，一例患者在术后 30d 发生临时修复体第一磨牙位置的牙尖断裂，但是，修复体支架无大的断裂或修复体功能不良，术后随访无种植体失败。**结论**：该治疗方法由于在正中咬合下制取印模，而且能够重建出与诊断性修复体相同的咬合，故而能够制作出适合性良好的种植体即刻负载的丙烯酸树脂临时修复体。

关键词 口腔种植，无牙颌，即刻负载，临时修复体

译者单位 1 北京瑞尔齿科
北京市朝阳区酒仙桥路 18 号颐堤港 LG100 100621
2 南京医科大学附属口腔医院种植修复科
南京市汉中路 136 号 210005

近来，大量的文献报道种植体植入后即刻负载固定修复具有较高的成活率，种植体即刻负载修复已经成为患者和医生可以选择的治疗方案。文献中介绍的无牙颌患者种植的即刻负载临时修复体或最终修复体的制作程序多种多样，这些方法中大多数是通过患者口内直接在种植体基台上或者间接在技工室内使用丙烯酸树脂制作临时修复体实现。总体而言，精心设计和制作的丙烯酸树脂即刻负载种植临时修复体能够很好地行驶功能，但是，如果对颌牙为缺少牙周膜韧带的种植体支持式修复体或者患者有严重的夜磨牙或者其他不良口腔功能习惯，种植体负载过大有时临时修复体会发生断裂。由于临时修复体的断裂能够导致种植体的即刻负载失败，因此，关于种植体的分布、材料的机械强度和修复体咬合设计的考虑都至关重要。使用计算机辅助设计软件在技工室内预制临时修复体较口内直接制作法，可以更好地考虑以上因素。

本文旨在评估无牙颌患者种植即刻负载临时修复体制作中新型开窗式印模技术的临床疗效，作者假定新型的开窗式印模技术能够制作出适合性更好的种植体即刻负载临时性修复体。

1 材料与方法

1.1 患者选择

通过回顾性调查研究评估开窗式印模技术。选择在2006年3月到2009年10月间自愿进行种植治疗的患者，排除不愿参加研究的患者，所选患者为上颌或下颌牙列缺失需要全牙弓种植修复，并且在前牙区具有足够的骨高度，能够植入至少10mm种植体，有系统疾病的如非控制性糖尿病、严重的夜磨牙和不良口腔功能习惯的患者被排除。

1.2 开窗式印模技术

术前在诊断性修复体上制作开窗式个性化托盘。该托盘的特征是在托盘的上部和侧面都有开孔（图1a和1b），在制取印模时，托盘的上部开孔可以无干扰地容纳临时修复体的配件或者印模帽，而印模材料可以使用印膜材混合枪通过托盘的侧方开口注入托盘内（图1c），制取印模的同时保持正中咬合（图1d），为了保证足够的印模材料包埋临时修复体配件，上部开孔的舌侧或腭侧需要丙烯酸树脂覆盖，为了能够观测印膜材的流向，托盘的制作材料需要使用透明丙烯酸树脂。

1.3 术前准备

术前，由作者所在科室的修复医生制作诊断性义齿，用于评估修复体的美观性和咬合，一旦义齿达到了患者和医生的要求，则使用硅胶（Shofu）和聚甲基丙烯酸甲酯（Procast DSP，GC）复制诊断性义齿，通过复制的义齿准备临时修复体支架和带有对比标识的放射导板。为了减少材料的气泡，丙烯酸树脂支架需要在压力锅(Perma Pot UP-Ⅲ，GC)内聚合30min。所有的病例都使用CT采集信息以确定种植体的合适位置。制作外科导板，对放射导板进行修整（图3），之后，在预制的石膏模型上安入临时修复体的金属配件用于制作外科导板（图4），根据模型由技师制作个性化开窗式托盘，上述提及的复制义齿进行穿孔修整使之能够适合模型上的临时修复体的金属配件，并且能够与对颌牙形成稳定的咬合。

1.4 外科手术

本文中所使用的种植体均为氧化钛表面（Replace Select Tapered，TiUnite，Nobel Biocare）。在静脉镇静(Midazolam，Yamanouchi)下口腔局部麻醉，每个无牙颌植入4～6颗种植体即刻负载。外科导板用于按术前设计植入种植体(图5)。种植体植入扭矩＞35Ncm可以即刻负载，种植体植入和基台(Multi-Unit，Nobel Biocare)安装完成后缝合牙龈。为了避免形成悬臂梁修复体，部分上颌无牙颌病例需要在单侧或双侧翼突植入种植体，这些种植体不能即刻负载。

1.5 即刻修复过程

临时修复体配件固定在永久基台上（图6），试戴开窗式托盘。确认托盘和金属配件无干扰后，给予患者氟马西尼(Astellas)唤醒患者。为了防止直立性低血压，稍稍抬高患者的头部，在记录正中咬合时仍旧保持该体位。指导患者保持正中咬合，通过托盘的侧方开孔注入加成型硅橡胶印膜材(Exaimplant，GC)(图7)。完成印模后（图8a和8b），在技工室灌制工作模型，根据开窗式印模所记录的咬合记录将对颌模型上颌架（图9）。预制临时修复体支架和临时修复体配件通过自凝聚甲基丙烯酸甲酯(Unifast-Ⅱ，GC)结合在一起，为了修复体的机械强度和材料自身的强度，金属配件使用金属处理剂(Metalprimer Ⅱ，GC)处理，树脂在压力锅内再次聚合。螺丝固位型全丙烯酸树脂临时修

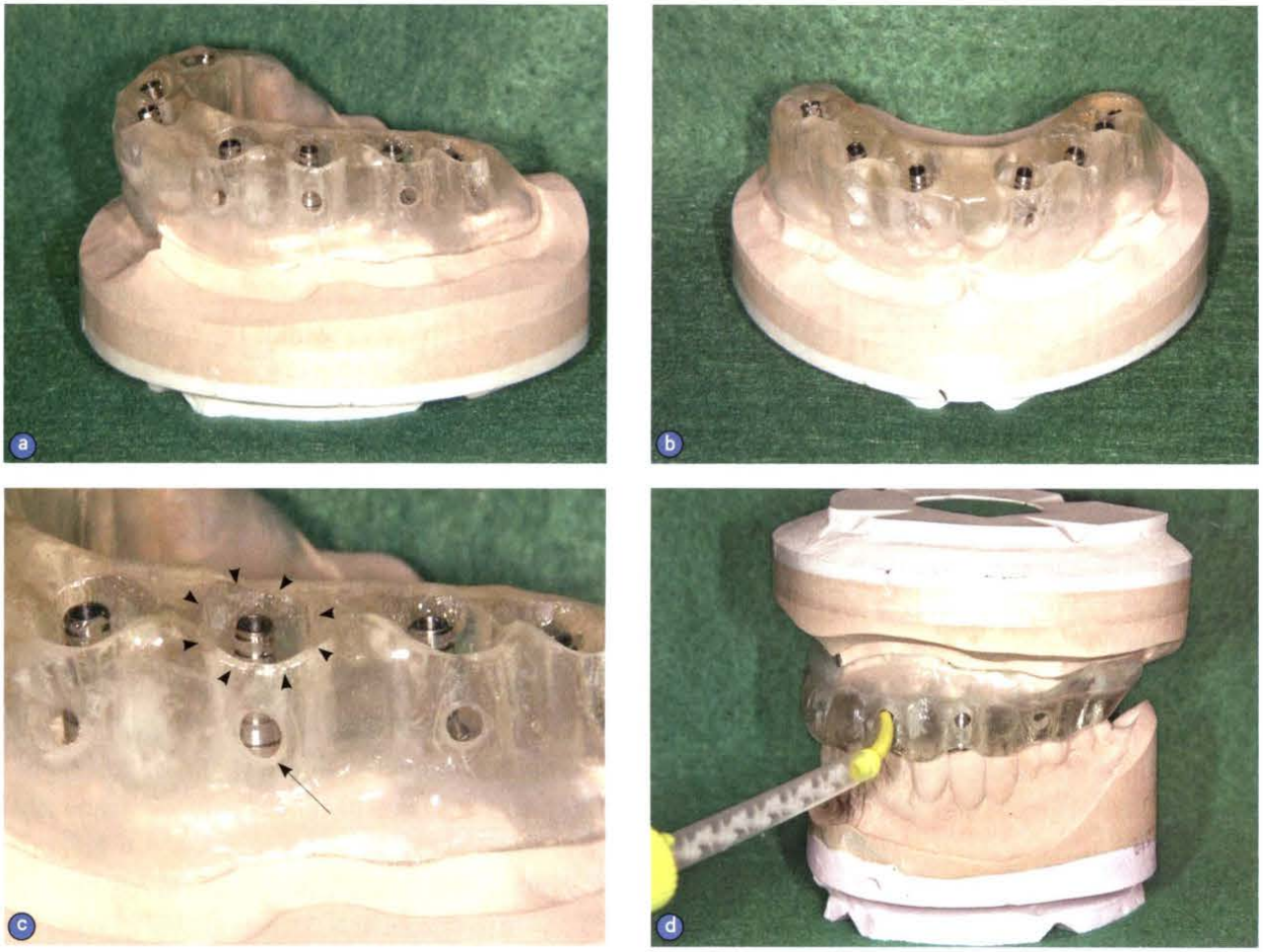

图 1a ～ d 注射法开窗印模托盘。a. 侧面观；b. 前面观；c. 侧面观放大图像：上部开孔允许托盘能够无干扰地容纳临时修复体的配件（箭头），侧方开孔用于混合枪注入印膜材（下面箭头）；d. 使用混合枪通过侧方开孔注入印膜材，印模制取的同时保持正中咬合关系

图 2 通过复制义齿制作而成的临时修复体支架

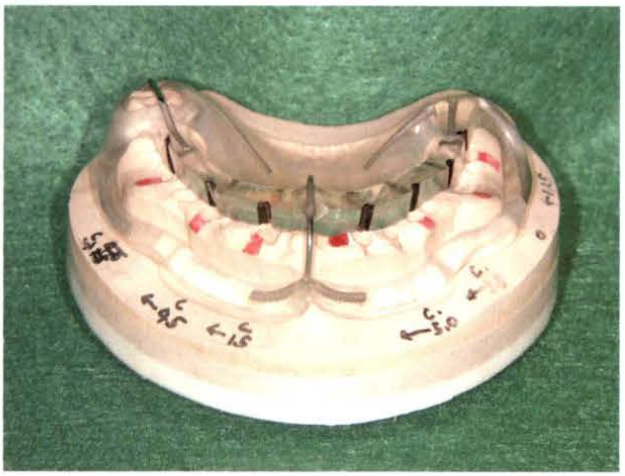

图 3 修整放射导板制作外科导板

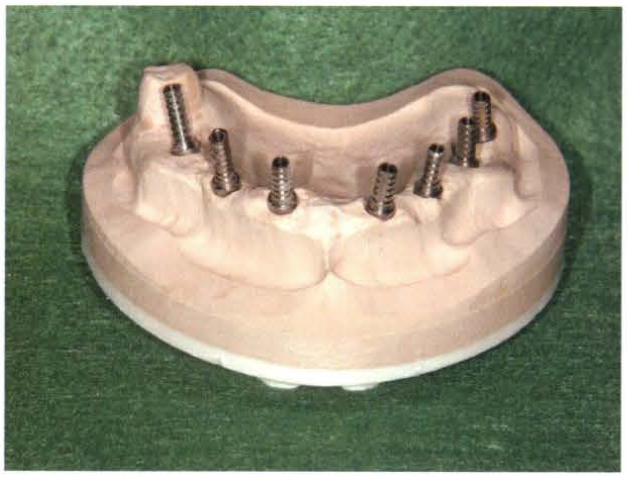

图 4 在带有基台替代体的预制石膏模型上安放临时修复体的金属配件制作外科导板。由技师在预制石膏模型上制作初始开窗式托盘

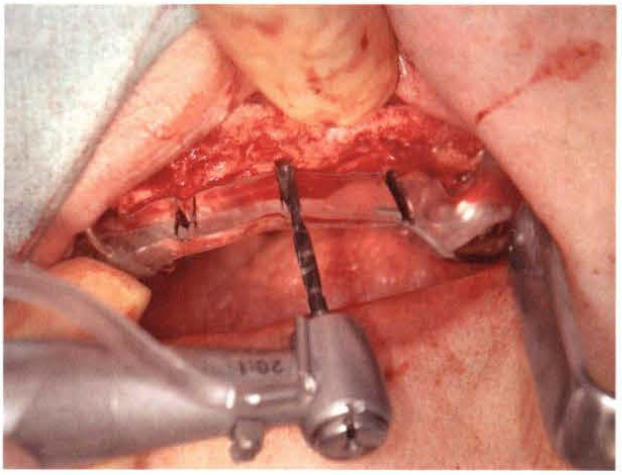

图 5 外科导板用于按预定位置植入种植体

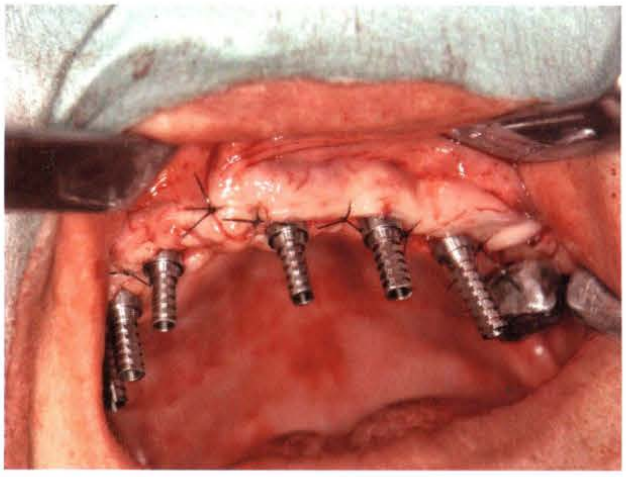

图 6 种植体植入后，即刻连接永久基台，临时性修复体配件固定在基台上

图 7 开窗式托盘印模和印膜材；指导患者保持正中咬合，通过托盘的侧方开孔注入印膜材

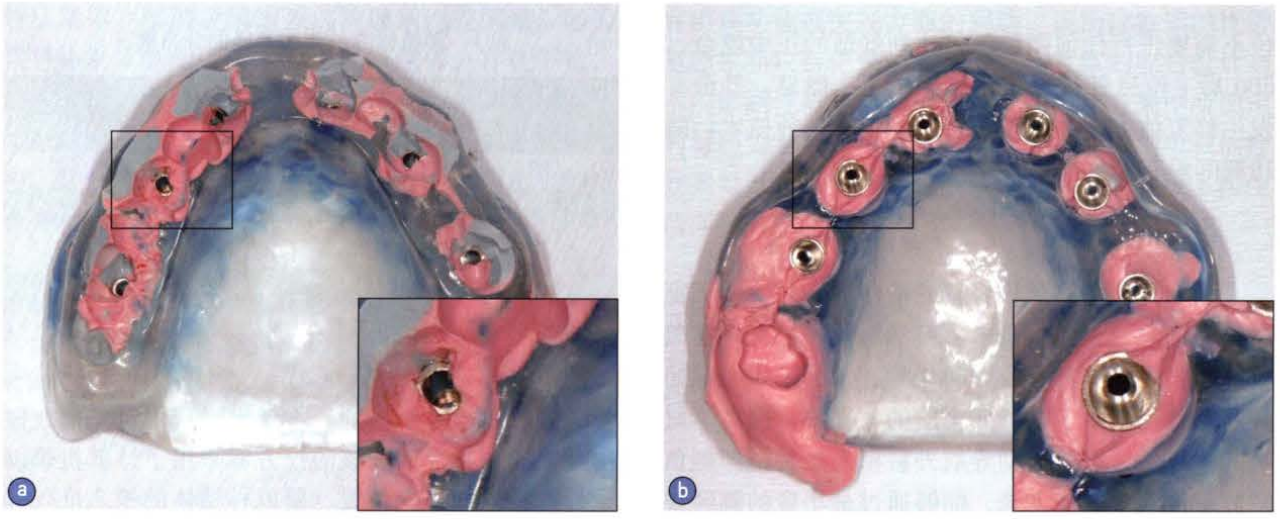

图 8 临床上完成的印模，显示印模充分，右下为放大图像。a. 印模的外面观；b. 印模的内面观

复体跨度从第一磨牙到第一磨牙制作完成（图 10a 和 10b）。临时修复体延伸到上颌翼突种植体上的部分需要去除。临时修复体所形成的悬臂梁长度不能超过 5mm，种植体周围需要为软组织和保持口腔卫生留出足够的空间。从手术到最终修复体修复需要 4 ~ 6 个月，这期间对临时性修复体进行评估。

2 结果

本文包括 21 位患者（平均年龄 64.5 岁）和总共 125 颗种植体，其中 104 颗（83.2%）种植体即刻负载，21 颗（16.8%）种植体包含 19 颗上颌翼突种植体为埋入式愈合（表 1）。手术当天所有患者都接受了至少由 4 颗种植体支持的临时性修复体，本文中没有适合性差的修复体，21 位患者中的 20 位不需要进行任何调整便可达到舒适的正中咬合。30d 后 1 位患者第一磨牙牙尖断裂，但是，并没有发生修复体大范围断裂或者功能障碍，种植术后随访期间没有发生种植体失败（表 2）。

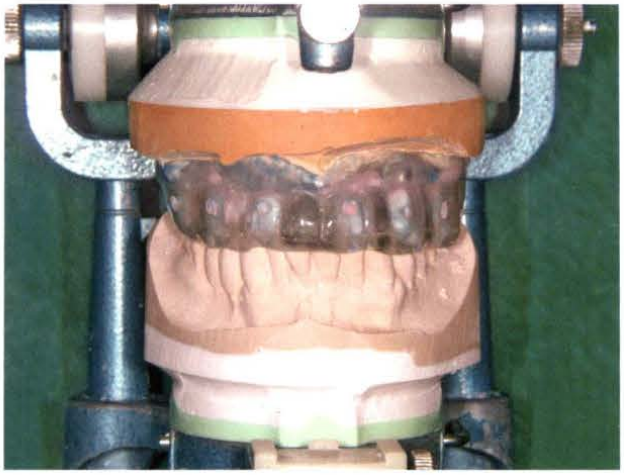

图 9 技工室内灌制工作模型和利用托盘的咬合记录将下颌上殆架

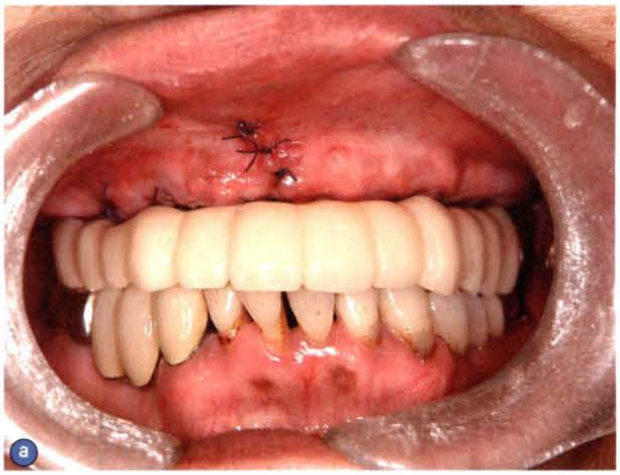

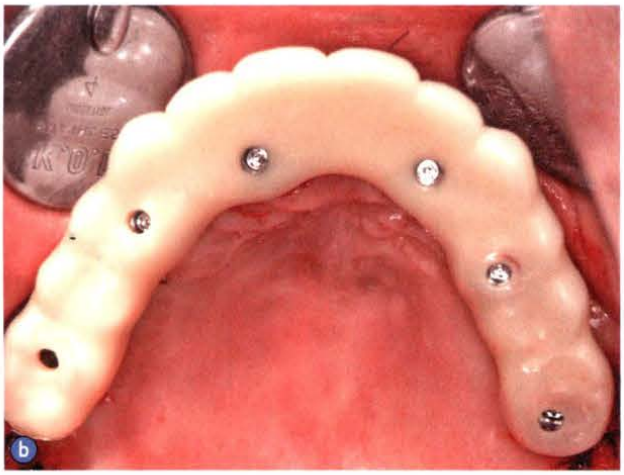

图 10 螺丝固位型全丙烯酸树脂临时修复体就位，在手术当天患者即可咬合，因为该临时修复体与诊断性义齿相同。a. 正面观；b. 颌面观

表 1 种植体的长度和直径的分布情况

种植体长度 (mm)	直径（mm）		总计
	4.3	5.0	
10	28 (13)	4 (0)	32 (1)
13	75 (75)	1 (1)	76 (76)
16	17 (15)	0 (0)	17 (15)
总计	120 (103)	5 (1)	125 (104)

* 括号内为即刻负载的种植体数

3 讨论

采取种植即刻负载修复的治疗方案时，技工室制作的临时修复体较口内直接法制作的修复体在美观性和强度方面具有较大的优势。尤其是压力锅的使用有效地减少了丙烯酸树脂的气孔率，提高了材料的强度。计算机辅助导航外科植入是种植即刻负载修复治疗中的新方法，能够通过最小量的调磨快速地戴入修复体，但是，在该治疗程序设计中所涉及的某些技术是全新的，在手术过程中可能需要做出必要的调整，因为该治疗方案采用了计算机辅助设计种植体的植入位置，所以种植体的植入准确和安全，也可以认为是介于以修复为导向的技术和计

表 2 患者资料

患者编号	年龄（岁）	性别	位置	植入种植体数*	即刻负载种植体数	对颌牙	并发症
1	57	女	上颌	7（1）	6	天然牙列	–
2	66	男	上颌	7（2）	5	种植体支持式修复体	–
3	74	男	下颌	7	5	天然牙列	–
4	54	女	上颌	7（2）	5	天然牙列	–
5	49	男	上颌	8（2）	6	种植体支持式修复体	–
6	83	男	下颌	5	5	全口总义齿	–
7	59	男	下颌	4	4	天然牙列	–
8	67	女	上颌	7（2）	5	种植支持式修复体和天然牙混合牙列	–
9	58	女	下颌	4	4	天然牙列	–
10	66	男	下颌	5	5	种植体支持式修复体	修复体牙尖断裂
11	66	男	下颌	4	4	种植支持式修复体和天然牙混合牙列	–
12	64	男	下颌	4	4	全口总义齿	–
13	68	女	上颌	7（2）	5	天然牙列	–
14	61	男	上颌	6（1）	5	天然牙列	–
15	69	男	上颌	7（2）	5	种植体支持式修复体	–
16	64	男	下颌	4	4	全口总义齿	–
17	64	女	上颌	6	6	种植体支持式修复体和天然牙混合牙列	–
18	67	女	上颌	7（2）	5	天然牙列	–
19	83	男	上颌	8（2）	6	种植体支持式修复体	–
20	49	男	下颌	5	5	全口总义齿	–
21	66	男	上颌	6（1）	5	天然牙列	–

* 括号内为植入上颌翼突内的种植体数

算机导航外科技术之间的中性治疗方案。

关于临时修复体的制作方面，尽管很多文献强调临时修复体使用金属增强的重要性，但是，在临时修复体上添加金属增强部件通常比较困难，因为临时修复体的配件通常与金属增强部分存在干扰。如果术后护理得当，无金属的丙烯酸树脂临时修复体适合性很好，没有修复体断裂等严重的并发症发生，这一结果与最近其他文献报道的即刻负载种植修复体的结果相似。

根据这个创新的治疗方案，患者实际佩戴的是诊断性修复体，这有助于检查修复体的美观性和咬合，尽管制作和佩戴这一诊断性修复体延长了治疗时间，但是种植体支持式修复体的临床效果有赖于诊断性修复体，这也被认为是确定合适的即刻负载量最为重要的步骤。所有的患者在术后 4 ~ 6 个月在本文作者所在的科室内制作完成最终修复体，没有出现功能或美观方面的问题。该治疗方案的优势是印模和咬合记录同时进行，修复体的咬合设计与术前诊断性修复体相同。由于该治疗方案中所使用的材料为常规使用的工具和配件，该即刻负载治疗方案可以使用多种种植系统，有可能成为很多医生选择的治疗方式。

4 结论

用于制作种植即刻负载临时修复体的新型开窗式印模技术的临床疗效良好。