译文

单颗牙拔牙后即刻负重病例中使用一次安装基台和临时基台的比较：一项多中心随机对照试验的 1 年随访

One Abutment–one Time Versus a Provisional Abutment in Immediately Loaded Post-extractive Single Implants: A 1-year Follow-up of a Multicentre Randomised Controlled Trial

Tommaso Grandi, Paolo Guazzi, Rawad Samarani, Hassan Maghaireh, Giovanni Grandi

原载 Eur J Oral Implantol, 2014, 7(2): 141-149.（英文）

董 凯 译 柳忠豪 审

摘 要

目的：比较在拔牙后即刻种植即刻负重的单颗种植体病例中，分别使用最终成品基台与先使用临时基台随后更换个性化基台这两种方式的差异。**材料和方法**：在两家私人诊所，将上颌或下颌，从左侧第二前磨牙到右侧第二前磨牙区域内，需要行单颗牙拔牙后即刻种植的 28 位患者，在拔牙前随机分为临时基台（PA）组和最终基台（DA）组。有 3 位患者因为拔牙后颊侧骨壁穿孔被排除。在 PA 组和 DA 组中，分别使用平台转移的临时钛基台和平台转移的最终钛基台行种植体即刻修复。两组都使用非咬合接触式临时单冠修复。4 个月后行最终修复。在 PA 组，去除临时基台后，直接在种植体水平取模。在 DA 组，在排龈线排龈后，使用基台水平取模。检测内容包括：种植体失败、并发症、种植体周围边缘骨水平改变。患者在种植体负重后随访 1 年。**结果**：12 位患者被随机分配到 DA 组，13 位患者被分配到 PA 组。在 12 个月的随访中，没有种植体失败。在 DA 组中出现 1 例生物并发症，在 PA 组中出现 1 例机械并发症。所有并发症都被成功地处置。负重后 1 年，DA 组种植体周围平均骨丧失量为 0.11mm（SD：0.06），PA 组种植体周围平均骨丧失量为 0.58mm（SD：0.11）。在 12 个月的随访中，两组间的骨水平变化在统计学上具有显著性差异（平均差异：0.48mm，95%CI 0.40；0.55，$P<0.0001$）。**结论**：本研究范围内，在拔牙后即刻修复的单颗种植体中，外科手术同期安装不需拆卸的最终基台较安装需反复拆装的临时基台能多保存 0.5mm 的种植体周围骨水平，尽管骨保存量没有什么临床影响。

关键词	基台拆卸／安装；骨丧失；种植体—基台界面；平台转移；拔牙后即刻种植
利益冲突声明	Tommaso Grandi 博士和 Paolo Guazzi 博士担任 JDentalCare 的顾问。本研究完全自筹经费，没有寻求或获取任何资金支持，包括免费材料。

译者单位 烟台市口腔医院
山东省烟台市北大街 142 号 264008

1 引言

拔牙后即刻植入种植体因为可能的美学保存、更短的治疗周期及患者舒适度的增加，是一种被广为接受的治疗方案。然而，即刻种植即刻临时修复的长期效果少有报道。种植体周围组织的保存是一项挑战。有许多方法来尽可能减少植入新鲜拔牙窝内的种植体周围的骨吸收，例如放置植骨材料及使用平台转移基台。边缘骨丧失的另外一个重要因素是组织对基台反复拆装的反应。有报道指出，基台的拆卸和安装可能会损害黏膜屏障，并导致结缔组织向根方移动，并增加骨吸收。边缘骨吸收和软组织退缩可能会危及种植修复的美学效果。

基于选择的修复方案，使用临时基台会有许多拆卸／安装部件。拆卸／安装过程可能涉及许多穿黏膜部件，例如临时基台、印模帽和最终基台。为了克服拆卸／安装基台对种植体周围组织的可能伤害，最近，建议在种植手术同期安装最终基台(one abutment-one time)。这种治疗概念的目的是消除治疗过程中所有修复部件和（或）基台的拆卸／安装。

在最近发表的文章中，作者研究了“one abutment-one time”这一理念对即刻修复种植体周围骨愈合的作用。他们观察到，与先使用临时基台修复，随后更换为个性化基台相比较，牙槽嵴骨吸收显著减少（0.3mm）。本随机对照试验的目的是评估在拔牙后单颗牙即刻种植即刻修复中，手术同期安装最终基台是否能够减少种植体周围边缘骨的丧失。本文依据CONSORT声明，用以提高平行随机试验报告质量（http://www.consort-statement.org/），并提供负重后1年的随访数据。

2 材料和方法

这是一项多中心的随机对照试验，2012年10月到2013年2月期间在意大利实施。

患者的纳入标准如下：①至少满18周岁；②上颌或下颌左侧第二前磨牙到右侧第二前磨牙区域，在两个天然牙（或冠修复牙齿）之间，需要拔牙后单颗牙即刻种植的患者；③有充足的骨量以容纳至少长11.5mm，直径3.7mm的种植体；④良好的口腔卫生，例如，最大菌斑指数≤2。

患者的排除标准为以下任意一条：①拔牙后颊侧骨板裂开或缺失；②种植手术的一般禁忌证；③头部或颈部区域遭受过辐射；④免疫抑制或免疫功能不全患者；⑤曾行或正在行静脉内氨基—双磷酸盐治疗的患者；⑥不能控制的糖尿病；⑦酒精或药物成瘾；⑧重度吸烟（每天≤20支烟）；⑨在种植位点缺失对颌牙。

第一次就诊时，评估患者的口腔卫生及牙周状况。特别需要进行PSR（牙周筛查及记录）。PSR计数到3的患者需行牙周治疗，并且30d后复查，评估菌斑指数。若菌斑指数达到2，则不能参加本次研究。

在试验设计中，拔牙后即刻种植的植入扭矩至少需要45Ncm。如果不能达到这一扭矩值，那么就采用以下方案：①使用更大直径的种植体；②4个月时进行常规负重（这一信息需要进行记录）。

患者在两家私人口腔诊所进行登记及治疗，并由两位在即刻负重方面具有丰富经验的外科医师（TG和PG）进行手术。试验遵循涉及人体对象医学研究的赫尔辛基宣言。所有患者在纳入到本试验之前都会对其进行详细说明，并签署书面知情同意书。

外科手术前使用计算机断层扫描（CT）进行解剖结构分析，以评估颊侧骨板及拔牙同期植入至少长11.5mm，直径3.7mm种植体的可能性。所有患者在手术前3d及术后1周需使用0.2%氯己定漱口，每日2次。手术前1d直至术后6d，每12h使用1g阿莫西林和克拉维酸（Augmentin，Roche，Milan，Italy）进行抗菌预防。对青霉素过敏的患者则使用克拉霉素（Klacid，Abbott，Rome，Italy），术前1h使用500mg，及术后1周，每日2次，每次250mg。在手术当天，使用含1:100 000肾上腺素的阿替卡因进行局部麻醉（Pierrel，Milan，Italy）。

采用不翻瓣拔牙，并特别注意保存牙槽骨壁的完整性。刮净肉芽组织。用探针小心地探查牙槽骨壁，以确保没有骨缺损。根据生产商的说明（JDentalCare，Modena，Italy），在种植位点水冷却下连续钻孔预备。采用不翻瓣方式，植入双酸蚀处理表面的内连接的锥形种植体（JDEvolution，JDentalCare）。种植体肩台位于前庭牙槽嵴骨下0.5～1mm。使用校准扭力扳手（JDTorque JDentalCare）测定最终的植入扭矩。扳手的扭力测量范围为15～80Ncm，5%的误差。术者根据临床适应证及参数自由选择种植体长度（11.5mm、13mm、15mm）和直径（3.7mm、4.3mm、5mm）。所有患者中，种植体和周围骨

壁之间的间隙使用无机牛骨颗粒（0.25 ~ 1mm）充填（Geistlich Bio-Oss，Geistlich Pharma，Wolhusen，Switzerland）。胶原膜（Condress，Euroresearch，Milano，Italy）放置于移植骨材料上方及颊侧牙龈边缘下方。在最终基台（DA）组，手术完成后立即安装平台转换的最终钛基台。使用可研磨基台，允许在正中方向研磨并能适应不同角度的修复体，以避免影响到支持骨壁的稳定（图1）。这样一来，可以实现360°的个性化需求。优先选择无肩基台，以避免术后的软组织退缩。采用这种方式可以在牙龈愈合后，方便将最终冠的冠边缘定位于龈缘位置处。检查咬合，必要的时候在替代体上研磨基台。随后使用丙烯酸树脂在基台上制作临时冠，精修、抛光、粘结（Temp Bond；Kerr，Karlsruhe，Germany）。在临时基台（PA）组，使用平台转移的临时标准基台制作螺丝固位的临时冠（图2）。使用200μm厚度的咬合纸确认正中及侧方没有咬合接触。对患者进行口头及书面的术后指导及口腔卫生宣教，并嘱软质进食8周。

术后4个月行最终修复。PA组患者的临时基台至少需要拆卸3次：①将转移体直接安装到种植体平台上进行取模时；②试戴金属基底时；③安装最终螺丝固位修复体时（图3）。在DA组的患者中，使用排龈线来行最终基台上的传统印模。其技工过程与天然牙冠修复体的制作过程一致。使用刃状或羽状边缘。粘固最终修复体时不需拆卸基台。冠最终安装完成后，立即拍摄根尖放射线片以检测是否有粘结剂残留在近中或远中（图4）。当多余粘结剂清理完成后，需拍摄第二张根尖放射线片以确保没有残留。

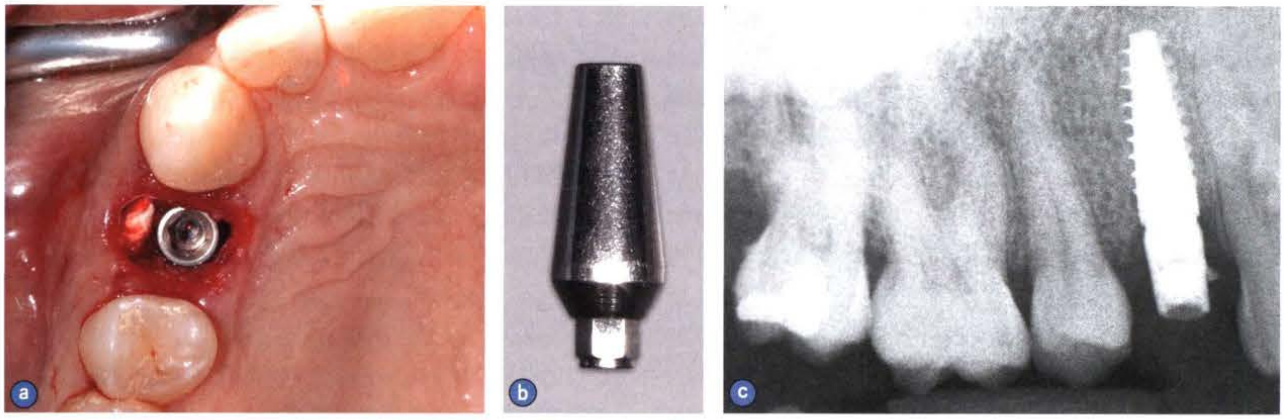

图1 DA组 a. 拔牙后即刻种植，种植体位于拔牙窝正中；b. 将可研磨最终基台根据咬合进行研磨，并立即以30Ncm拧紧在种植体上；c. 种植体植入且粘固临时冠后，立即拍摄根尖放射线片，显示近中残留部分粘结剂，需要去除

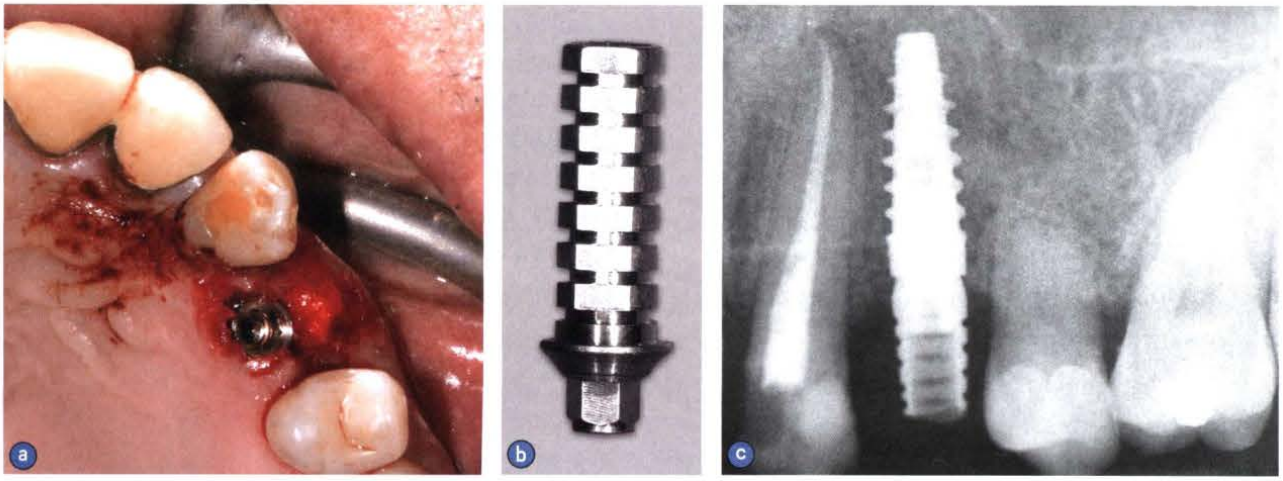

图2 PA组 a. 拔牙后，于拔牙窝正中植入种植体；b. 使用临时标准基台来制作螺丝固位的临时冠；c. 种植体植入及安装临时冠后，立即拍摄根尖放射线片

图 3 PA 组 a. 最终印模时的软组织条件；b. 最终金属烤瓷冠的颊侧观；c. 种植体植入后 1 年的根尖放射线片

图 4 DA 组。a. 使用排龈线来行最终基台的传统印模；b. 印模细节；c. 最终金属烤瓷冠的颊侧观；d. 最终冠安装后立即拍摄根尖放射线片，发现远中残留部分粘结剂，需要去除；e. 种植体植入后 1 年的根尖放射线片

在这两组中，最终修复体需要建立完全咬合接触。患者需每 3 个月复查一次，接受口腔医师的检查和指导。

两位术者（TG 和 PG）负责所有的临床评估，因此不是盲测评估人。测量内容首先为冠 / 种植体失败，即由渐进性边缘骨丧失或感染引起的种植体松动。使用金属扳手来测定种植体稳定性。种植体稳定性评估在最终冠修复后进行（负重后 4 个月），通过拧紧基台并使用手动扳手加力至 30Ncm 来判定，若种植体旋转则记录为失败。

第二项测量内容为生物或机械并发症及种植体周围边缘骨水平变化：

• 并发症：两组在整个随访期间，种植体发生任何生物学及修复并发症都需记录报道。

• 种植体周围边缘骨水平变化：种植体植入时及负重 1 年后，在平行投照的口内片上评估。

所有测量都由一位独立的盲测评估员（GG）负责。将放射线片扫描为 JPG 格式，并转化为 TIFF 格式，分辨率 600dpi，并储存在个人电脑上。使用 Image J 1.42 软件（National Institute of Mental Health，Maryland，USA）测量种植体周围边缘骨水平。对每一张图片，通过已知的种植体

直径来校准软件。对邻近种植体的近远中牙槽嵴骨水平进行测量，精确到0.01mm，并于患者水平及组水平进行平均。平行于种植体长轴进行测量。线性测量的参考点是种植体肩领的最冠方边缘及骨—种植体的最冠方接触点。在骨增量之后拍摄基准根尖放射线片。

没有评估样本量大小。在试验设计阶段，决定每一研究中心召集14位患者（总共28位患者）。一半为DA组，另一半为PA组。在外科手术前，将患者随机分为临时基台（PA）组和最终基台（DA）组。通过使用电脑产生的随机数字来确定随机名单。在每位患者拔牙前不久，通过开启密封的不透明信封来通知术者患者的分组，因此不是盲操作。

使用StatView统计软件（版本5.01.98，SAS Institute，Cary，NC，USA）来进行统计分析。每一颗种植体的近远中牙槽嵴骨水平测量值在患者水平和组水平进行平均化。两组间患者水平的不同平均值通过t检验进行比较。通过t检验进行组内配对资料的比较。Student's t检验比较两治疗组间骨吸收的差异。通过单因素方差分析（ANOVA）来进行两中心间的比较。

使用卡方检验进行两中心间种植体失败患者所占比例差异的比较。使用t检验进行两中心间牙槽嵴骨水平差异的比较。有必要时，通过相依表和卡方检验进行流行病人特征的比较。所有统计比较以0.05为显著水平。

3 结果

30位患者参与筛查，但是有2位患者PSR指数达到3，因口腔卫生状况不良被排除。这2位患者经过口腔治疗后30d复查，但菌斑指数仍达到2；他们因此不能参与该试验并没有进行种植治疗。在2012年10月到2013年2月，共有28位患者接受治疗。随机分组后，有3位患者被排除，因为拔牙后骨缺损不适合种植手术。这几位患者被从研究中排除，并在重新评估前进行骨增量手术。总共25位患者进行试验分组。随机分配12位患者到DA组，13位到PA组。TG负责11位患者，PG负责14位患者。所有患者都根据既定的方案进行治疗。所有种植体都被成功地植入，且扭矩超过45Ncm。

患者信息在表1中展示，并对DA和PA组进行比较。患者身体状况大都良好，一位患者有糖尿病，但因控制良好，也纳入到本试验，分配到DA组。没有发生种植体脱落。所有患者的医从性良好，没有异议。愈合过程大体正常，只有轻微疼痛和肿胀。在12个月的随访中，没有种植体失败。DA组的一位患者（1/12，8.3%）发生种植体周围黏膜炎，PA组的一位患者（1/13，7.7%）在愈合后3周发生螺丝松动（P=0.55）。这两个并发症都被妥善处理。DA组的4位患者（4/12，33.3%）在最终冠粘结后残留部分粘结剂，需要去除。影像检查数据汇总在表2。以基准线为参照，对两组的平均骨水平进行比较：DA组为−0.016±0.025 mm，PA组为−0.005±0.013mm（P=0.179）。尽管两组的平均骨水平都显著减少（P<0.0001），但PA组的平均骨水平变化显著大于DA组（平均差：0.48mm，95%CI 0.40；0.55，P<0.0001）（表2）。两个研究中心之间的比较在表3中展示。在两个中心之间，DA组和PA组的量骨水平基准线基本一致（P=0.506）。负重后12个月，两位术者的患者骨水平变化基本一致（DA组P=0.923，PA组P=0.968）。

4 讨论

本研究评价了一项拔牙后单颗种植体微创的即刻修复方案：种植体植入后立即以30Ncm安装最终钛基台，避免基台拆卸。研究数据表明这一方法能够促进拔牙后即刻负重的单颗种植体周围的骨组织的保存。负重后1年，DA组的种植体周围平均骨丧失量为0.11mm，PA组为0.58mm（平均差异：0.48mm）。在最近的一篇文章中，Canullo等对拔牙即刻种植后立即安装最终基台及临时基台进行比

表1 不同试验分组中患者及干预过程的特征描述

	DA组（n=12）	PA组（n=13）
男性	5（41.7%）	4（30.8%）
女性	7（58.3%）	9（69.2%）
植入种植体时的平均年龄（范围）	56.00（39–70）	57.08（43–74）
吸烟者（少于20支／天）	5（41.6%）	4（30.7%）
糖尿病	1（8.3%）	0
11.5mm长的种植体	4（33.3%）	4（30.7%）
13mm长的种植体	8（66.6%）	9（69.2%）
3.7mm直径的种植体	6（50%）	5（38.4%）
4.3mm直径的种植体	6（50%）	8（61.5%）
平均植入扭矩（SD）	68.18（9.82）	65.83（10.19）

表2 不同时间下，两组种植体周围平均骨吸收量

分组	平均骨水平基准线 ±SD	12个月时平均骨水平 ±SD	组内 P值	平均水平变化 ±SD
DA组 (n=12)	−0.016 ± 0.025	0.092 ± 0.047	<0.0001	0.108 ± 0.063
PA组 (n=13)	−0.005 ± 0.013	0.578 ± 0.106	<0.0001	0.583 ± 0.111
组内P值		<0.0001		<0.0001

表3 不同时间下，不同研究中心的每组平均骨吸收量

	DA组			
	基准线 ± SD	12个月 ± SD	组内P值	平均水平变化 ± SD
术者TG (n=6)	−0.016 ± 0.024	0.093 ± 0.046	0.008	0.109 ± 0.060
术者PG (n=6)	−0.017 ± 0.028	0.091 ± 0.052	0.008	0.108 ± 0.072
组内P值	0.940	0.964		0.923
	PA组			
	基准线 ± SD	12个月 ± SD	组内P值	平均水平变化 ± SD
术者TG (n=5)	−0.011 ± 0.018	0.571 ± 0.112	0.0003	0.582 ± 0.122
术者PG (n=8)	−0.002 ± 0.008	0.583 ± 0.109	<0.0001	0.585 ± 0.112
组内P值	0.208	0.847		0.968

较，并报道了相似的骨丧失量。Degidi等报道在使用植入深度在牙槽嵴下的锥形种植体的单颗牙即刻修复病例中，手术同期安装最终基台能减少种植体平台周围硬组织的水平向丧失。所有的骨组织测量都通过锥形束计算机断层摄影（CBCT）完成。直到6个月随访更换临时基台时，两组间才有显著性差异。在这段时间内，两组种植体周围骨增长量均为0.2mm。将2年随访和6个月随访的数据进行比较，临时基台组的颊侧骨丧失量为0.2mm，近中位点丧失0.16mm，远中位点丧失0.11mm，然而最终基台组没有骨水平的变化。

我们的研究结果显示，如果不破坏种植体—基台连接，那么在术后第1个月边缘骨的丧失会显著减少。种植体植入后12个月，两组间的平均骨水平差异为0.48mm，即使DA组骨丧失量的减少在临床并不十分显著，并且不是影响种植体成功的关键因素。我们的评估结果和先前发表的一项研究结果一致，该研究证实在愈合良好的局部无牙颌位点进行的种植后即刻修复病例中，若在手术同期安装最终基台，会减少0.3mm的骨量丧失。然而，免拆装基台这一方法仅允许使用粘结固位的修复体，这就要求必须考虑到可能发生的并发症。

即刻种植后的软硬组织改建是不可预测的。若在手术同期安装最终基台，则需要选择更为根方的修复体边缘，以补偿未知的软硬组织改建。更深的冠边缘可能会导致种植体表面及周边组织内的粘结剂残留问题。由于一些用于种植修复的粘结剂具有较差的阻射性，因此检测粘结剂的残留可能会很困难。此外，放射片仅能检测近远中方向的粘结剂残留。由于钛基台及其他修复部件的阻射性，颊舌侧的粘结剂残留不能被检测出来。在本研究中，DA组在完成最终冠粘结后，立即拍摄放射线片，发现4位患者的种植体近远中残留粘结剂，并及时去除。随后拍摄第二张放射线片，以确认粘结剂清理干净。DA组中，最终冠的安装较PA组更为费时，且需更为小心，并且至少需要拍摄两张放射线片来确保粘结剂完全去除。

本试验主要的局限性有以下几方面：样本量过小，随机分组后又排除了3位患者，除了放射评估外，结果测量都是由术者完成，他们知道患者的分组并且亲自治疗。本研究只关注基台的拆装对硬组织的影响。应进一步研究反复拆装基台是否对美学结果有消极作用。

5 结论

本研究范围内，在拔牙后单颗牙即刻种植修复病例中，手术同期安装最终基台会导致种植体周围边缘骨吸收量减少0.5mm。这种一个基台一次安装的方案应该谨慎考虑，因为更为根方的修复体边缘位置会导致深部残留的粘结剂难以去除。