译文

# 对 4 颗即刻负重的颧骨种植体支持式义齿为期 3 年的前瞻性研究

Prostheses Supported by Four Immediately Loaded Zygomatic Implants: A 3-year Prospective Study

Bubén Davó, Olivia Pons

原载 Eur J Oral Implantol, 2013, 6(3): 263-269.（英文）

胡桐楠 译 刘 琦 审

**摘 要**

**目的**：评估 4 颗即刻负重的颧骨种植体支持式义齿的 3 年临床效果。**材料与方法**：17 位上颌骨严重吸收的患者（7 男，10 女，平均年龄 57.7 岁），采用 4 颗即刻负重的颧骨种植体支持式义齿修复。对这些患者进行为期 3 年的随访，评估标准包括义齿的成功率、颧骨种植体的成功率、并发症和与口腔健康相关的生活质量。**结果**：没有患者中途退出。尽管有 1 颗种植体由于植入了一个不适用的位置而没有用于支持最终的人工义齿，没有义齿或是颧骨种植体失败。有 7 种并发症发生：预备过程中深入眶内但并没有引起相关问题；1 颗颧骨种植体发生瘘管并伴感染，行抗生素治疗及外科引流处理；2 例患者发生上颌窦炎，通过抗生素及切开术治愈；1 例患者发现基台螺丝折断；2 例患者有义齿折裂，终义齿获得修理。口腔健康影响程度量表 OHIP-14 的平均得分为 2.7，与一般人群的得分相近。**结论**：通过 3 年的研究表明，上颌骨严重吸收的患者可以通过 4 颗即刻负重的颧骨种植体支持的义齿进行修复。

**关键词** 牙槽骨丧失 / 修复；种植牙；无牙颌 / 重建；前瞻性研究；颧骨 / 外科

**利益冲突声明** Rubén Davó 医生为 Nobel Biocare 公司的一名医疗顾问

译者单位 南方医科大学口腔医学院
广州市广州大道北 1838 号 510515

## 1 引言

口腔种植体在无牙颌患者的修复重建应用已经得到大量资料证明。然而，对于严重上颌骨吸收的患者或者曾经植骨失败的患者而言，如何治疗是一项挑战。尽管提出过许多的治疗方案，包括采用移植或骨替代品的骨增量技术，但这些技术治疗周期长，容易伴有严重的并发症。此外，关于短种植体用于重建上颌骨严重吸收的无牙颌的长期数据非常稀少。

颧骨种植体已经被证实对于上颌骨吸收的修复是一种有效的选择。运用传统的两阶段法或即刻负重方案已经被报道证实具有很高的远期成功率。颧骨种植体也可经窦外入路置入，理论上减小了与上颌骨窦腔相通的病理风险。近来，颧骨解剖引导入路（ZAGA）的理念被认为有利于颧骨植入体的就位。

颧骨种植体同样可以替换用于上颌骨重度和完全吸收的骨移植技术。在一些病例中，4颗颧骨种植体和1个即刻负重的固定修复体就是很好的解决方案。尚无随机对照研究评估即刻负重颧骨种植体在上颌骨严重吸收病例中的相对于骨移植的优越性。

在一篇之前发表的论文中，4颗即刻负重的颧种植体支持式上颌义齿成功修复无牙颌患者行使功能1年的情况。本文将讨论行使功能3年后的情况。

## 2 材料和方法

STROBE（加强流行病学的观察性研究的报告）准则被用于本前瞻性研究。

### 2.1 设计和患者数量

这个研究被设定为前瞻性系列病例研究。研究人群的特点为：符合纳入和排除标准，手术过程在前期研究中已详细描述。简而言之，17位无牙颌（7男，10女，平均年龄57.7岁，年龄跨度在41-78岁）并伴有重度上颌骨吸收（Cawood和Howell分类C-Ⅳ和D-Ⅴ或D-Ⅵ）的患者纳入研究。患者使用4颗颧骨种植体，每侧2颗，采用即刻负重方案进行修复。所有的患者都是由同一位来自西班牙阿利坎特Medimar国际医院种植外科的医师于2006年5月至2009年9月间完成的。相关审查机构同意这项研究使用患者数据（3/2006，Medimar国际医院），并得到所有参与者的知情同意。

### 2.2 外科手术过程和材料

外科手术前的评估包含对颧上颌骨复合体的CT扫描和三维重建（Procera软件，Nobel Biocare，瑞士苏黎世）。如前所述，手术在全身麻醉下进行。颧骨区域由牙槽嵴切口进入，然后在手术部位前沿着颧骨嵴后下部分进行垂直分离。在上颌窦侧面用钻制备小的骨窗，以利于仔细分离上颌窦膜。所有种植体全部在颧骨水平获得双皮质层（bicortically）（预设扭矩为至少35Ncm）。先安放前牙区前方种植体，位于口内的尖牙或侧切牙区；然后安放位于颧骨嵴下方的第二前磨牙或第一磨牙水平的种植体。根据解剖学特点决定植入的种植体在上颌窦的前方或后方。总共68颗颧种植体（Bränemark系统；Nobel Biocare）被植入。植入长度见表1。术后护理的细节和临时修复体的安放在前期报道中已经介绍。15例患者采用了螺丝固位的固定义齿（图1），而另外2例患者接受了由杆卡固位的颧骨种植体支持式覆盖义齿。一个覆盖义齿由3颗颧骨种植体支持。

### 2.3 效果评估和随访

效果评估结果如下：

• 修复体成功：成功的修复体被定义为可以自如行使功能，临床上功能稳定并且在研究期间没有超过2周以上未佩戴。失败的修复体包括因种植体失败导致的义齿缺失或无法佩戴义齿。

• 种植体的成功：成功的种植体是在15Ncm扭矩力量下将基桩螺丝旋紧后保持稳固的种植体。失败的种植体为出现旋转位移必须取出或折断者。种植体轻微的弯曲变形是可以接受并被认为是正常的。

表1 17位患者颧骨种植体的长度

| 种植体长度（mm） | 种植体放置的数量 |
|---|---|
| 30 | 0 |
| 35 | 3 |
| 40 | 13 |
| 42.5 | 11 |
| 45 | 12 |
| 47.5 | 8 |
| 50 | 12 |
| 52.5 | 9 |
| 总数 | 68 |

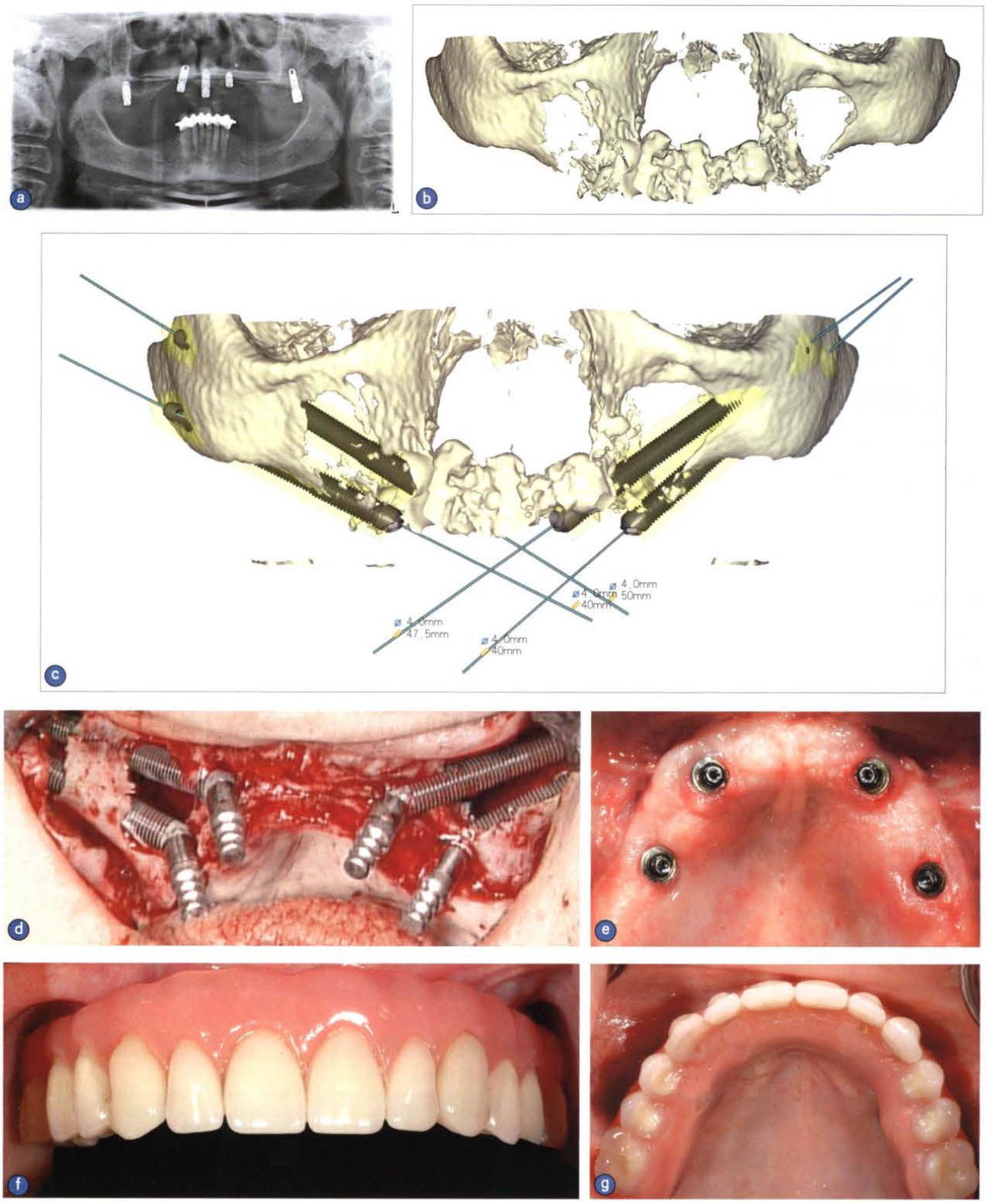


图 1 上颌严重吸收的患者在骨移植失败后的指定种植体植入修复程序：a. 外科手术前的曲面体层放射线片；b. 由通过 NobelClinician R 软件（Nobel Biocare）进行的 3D 重建显示吸收的上颌骨；c. 通过 NobelClinician 软件制定的手术计划；d. 植入颧骨种植体；e. 图示为颧骨种植体植入 3 年后口内观；f. 义齿就位后的正面观；g. 义齿就位后的殆面观

• 记录所有的并发症和不良事件。

• 与生活质量相关的口腔健康（OHRQoL）通过自我测评问卷OHIP-14（表2）的方式测量，调查在最终修复体佩戴至少6个月后进行，然后3年随访时再次进行。所有调查都由一位前期并未参与该研究的顾问进行。OHIP-14设有14个关于口腔疾病对社会活动和幸福感的主观感受问题。每一项的分值为0～4（0=从未有过，1=几乎没有，2=偶尔发生，3=经常发生，4=相当常见）。0相当于无影响，而4相当于最高程度的影响。最终得分是所有项目的总和并且从0到56排列。

所有患者随访至少3年，结果进行统计分析。

## 3 结果

没有患者退出这项研究。所有修复体在研究阶段都很稳固。其中1颗颧骨种植体是没有放置在最有利的位置，所以植入时未能采用种植体可以获得稳定的最小扭矩（>30Ncm）。这颗种植体没有负载，并没有用于支持义齿。5颗种植体冠部有轻微的弯曲变形但没有旋转位移，也没有进一步的不良后果。

术中和术后的处理细节在以前的报告中已经阐明。总共有7例并发症发生。一位患者因颧骨过窄使得2.9mm的孔钻进入其眶内（钻入方向被立即调整），继发结膜血肿，后自行吸收。一位患者其中1颗颧骨种植体发生感染并出现瘘管，抗生素治疗并在感染部位行外科引流。

两位患者发展为上颌窦炎，一位患者手术2年后出现对于口服抗生素耐受的上颌窦炎感染，予阿莫西林／克拉维酸10d后行切开术（功能性鼻内镜手术，FENS）治愈。另一位患者在使用第2～3年间间断出现上颌窦炎，予以抗生素治愈。

一位患者发生基桩螺钉的折裂。由于无法移除损坏的螺钉而更换了基桩。两位患者发生最终修复体的折裂，至牙科技工室修理。

OHIP-14问卷1年和3年后的平均分数分别是3.4和2.7（表3）。

## 4 讨论

本研究报告了上颌骨严重吸收的牙列缺失患者的由4颗即刻负重的颧骨种植体支持的义齿修复的前瞻性临床系列研究的3年随访结果。在前期报道中经过1年的使用义齿成功率为100%，而颧骨种植体成功率为98.5%。在其行使功能3年后的结果类似。这些结果表明，通过4颗即刻负重颧骨种植体治疗上颌骨吸收的牙列缺失是一种可预见的可靠方法，证实了前期报道以及其他报道的数据结果。所描述的采用4颗颧骨种植体即刻负重的方案可以有效修复这一类具有挑战性的患者。此外，单次方案使总治疗时间及不适明显减少，可能提高患者的接受程度。

即刻负重颧骨种植体与提高生活质量相关。OHIP-14问卷的平均得分为1年后3.4和3年后2.7（表3）。OHIP评估患者的口腔疾病对其社会活动和幸福感的影响，是一种常用于口腔医学的有效方法。数据表明，与一般人群相比较，在种植体使用1年和3年后，口腔健康对患者的社交活动和幸福

表2 OHIP评分表：0（从未有过），1（几乎没有），2（偶尔发生），3（经常发生），4（相当常见）

| | |
|---|---|
| OH1 | 你是否因你的牙齿、口腔或是假牙问题而发音困难？ |
| OH2 | 你是否因你的牙齿、口腔或是假牙问题而感到味觉变差？ |
| OH3 | 你的口腔里是否有过疼痛？ |
| OH4 | 你是否因你的牙齿、口腔或是假牙问题而感觉吃任何东西都不舒服？ |
| OH5 | 你是否因你的牙齿、口腔或是假牙问题自我焦虑？ |
| OH6 | 你是否因你的牙齿、口腔或是假牙问题而变得不紧张？ |
| OH7 | 你是否因你的牙齿、口腔或是假牙问题而对饮食不满意？ |
| OH8 | 你是否因你的牙齿、口腔或是假牙问题而中断进食？ |
| OH9 | 你是否因你的牙齿、口腔或是假牙问题而很难轻松进食？ |
| OH10 | 你是否因你的牙齿、口腔或是假牙问题感觉到有些许尴尬？ |
| OH11 | 你是否因你的牙齿、口腔或是假牙问题而在和别人相处中有些烦躁？ |
| OH12 | 你是否因你的牙齿、口腔或是假牙问题而在日常工作时感到困难？ |
| OH13 | 你是否因你的牙齿、口腔或是假牙问题而感到日常生活没那么令人满意？ |
| OH14 | 你是否因你的牙齿、口腔或是假牙问题而完全不能行使功能？ |

表 3 17 位患者 OHIP-14 问卷得分

| 患者 | OHIP-14 平均得分 1 年 | OHIP-14 平均得分 3 年 |
|---|---|---|
| 1 | 1 | 1 |
| 2 | 0 | 4 |
| 3 | 0 | 0 |
| 4 | 0 | 2 |
| 5 | 2 | 1 |
| 6 | 2 | 3 |
| 7 | 2 | 0 |
| 8 | 4 | 2 |
| 9 | 5 | 0 |
| 10 | 4 | 1 |
| 11 | 1 | 2 |
| 12 | 13 | 1 |
| 13 | 2 | 0 |
| 14 | 14 | 20 |
| 15 | 1 | 3 |
| 16 | 3 | 2 |
| 17 | 4 | 4 |
| 总分（平均） | 3.4 | 2.7 |

感（心理和功能的角度）影响极低。然而，本研究的缺陷是治疗前没有采用 OHIP-14 进行生活质量评估。因此，缺乏处理前后的数据对比。

许多研究对于最初提出的颧骨种植体植入位置提出了不同改进方案，以使种植体获得更多的颧骨包绕，尤其是在患者上颌骨侧壁为凹形的情况下，从理论上尽可能降低上颌窦病变的风险。本研究中用到了这些改进的方法，依据患者的个体解剖条件调整植入位置。此外，已有基于颧上颌骨复合体解剖学结构的种植体植入位置分类被提出，关于这一方面还需要进一步的研究。

上颌窦炎作为种植并发症，临床病例平均发生率为 5% ~ 6%，浮动于 0 ~ 26.6%。本研究中，两位患者的上颌窦炎发生在第 2 ~ 3 年间，发病率为 12%（2/17）。一例由抗生素联合上颌窦开放术治愈，另一例仅依靠抗生素治愈。有报道提出上颌骨以外部位进行种植体植入并即刻负重的方案用以减小术后发生上颌窦炎的风险，但其功效未得到证实。事实上，即使上颌骨严重吸收也没有发生窦腔穿通。

本研究主要的局限性有：患者数量较少和随访周期相对较短。因此，本技术方案还需要进一步的前瞻性研究和随机对照试验来进一步评估。

## 5 结论

本研究经过 3 年的功能评估结果表明，由 4 颗即刻负重的颧骨种植体支持的修复体可以用于上颌骨严重吸收的患者。

## 6 致谢

感谢 Marta Pulido 博士在撰稿和编辑上的帮助。