译文

牙周治疗中的骨手术

Osseous Surgery in Periodontal Treatment

Roberto Pontoriero
原载 Int J Esthet Dent, 2014, 9(2): 268-277.（英文）
张丽丽 译 张玉峰 审

1 引言

在牙周病患者中，牙周治疗常会导致不同程度的软组织边缘退缩，退缩的量与初始探诊深度、附着水平以及骨下缺损的深度有关，有的情况还与患者的组织生物型有关。通常我们需要在评估基础治疗的效果之后再决定是否进行下一步的牙周手术。

总体上来说，牙周手术的适应证是通过适当刮治和根面平整术，能够纠正缺损，减少牙周袋深度的病例。手术治疗的最终目标是建立一个恰当且稳定的组织形态，以利于患者菌斑的自我控制。

具体手术方法（保守性、重建性、切除性）的选择主要与缺损深度、剩余牙周组织的量、牙列中缺损是在骨上还是骨下以及每位患者的整体治疗计划有关。

因为手术代表牙周治疗的一个“矫正阶段”，考虑到上述因素，手术方法的基本原理可以根据需要手术治疗的缺损类型进行简化。因此如果存在孤立的较深的骨下缺损，那就选择重建性手术。如果是多处骨下或骨上较浅的缺损，就采取保守性或切除性手术。两种方法都会使牙周袋变浅，且软组织有不同程度的改变，如牙龈退缩。

2 龈缘退缩

龈缘退缩是牙周治疗不可避免的后果，退缩主要发生于牙周组织炎症消退后，这在手术和非手术治疗中都存在。初始探诊深的牙周袋位点的牙龈退缩迹象会比浅的位点更明显，这些都与治疗形式无关。牙周治疗短期随访研究显示，只做刮治术和根面平整等非手术治疗引起的牙龈退缩比手术治疗少，而骨切除术导致的退缩最明显。然而，长期研究的数据表明，不同治疗方法之间退缩量的差异随

译者单位 武汉大学口腔医院种植科
武汉大学口腔生物医学教育部重点实验室
湖北省武汉市洪山区珞喻路 237 号 430079

着时间的推移逐渐减少，这是因为术后软组织边缘会向冠方回弹。Lindhe 和 Nyman 发现经根向复位瓣术治疗并维护10年后，颊侧牙龈缘向冠方迁移了约1mm。van der Velden 发现术后3年，牙间区的牙龈组织约向冠方长了4mm，然而附着水平并没有显著的改变。Pontoriero 和 Carnevale 对因冠延长而实施根向复位瓣术术后1年研究，得出了相似的结论。从上述研究的数据可知，在常规的牙周保守／重建治疗中，以纠正牙周袋为目的的手术方法（翻瓣术、改良 Widman 瓣、复位瓣、再生性手术）会使软组织在初期发生少量的退缩，另一方面，软组织的退缩会持续5～10年直到边缘稳定。以消除牙周袋为目的的牙周切除性治疗（根向复位瓣术和牙槽骨切除术）将会导致软组织术后即刻退缩，随后龈缘向冠方生长，经过6～12个月的康复达到边缘稳定。

当美学区域，如上前牙区，需要进行牙周治疗中的矫正阶段时，要考虑到术后组织不同程度的改变以及获得龈边缘稳定的两种不同的手术方法。

如果美学区有浅的骨下袋或骨上袋，那么手术方式的选择（保守术或切除术）可以从以下几个方面来考虑。

在治疗天然牙列时，首要关注的是限制颊侧及邻面软组织退缩。为了使短期／中期效果更美观，给患者更多的时间适应不可避免的软组织退缩，保守治疗是一个合理的选择。在这种情况下可以使用龈乳头保留术和薄腭瓣，当缺损限制在腭侧时可以只从腭侧翻瓣而不在颊侧翻瓣。另一方面，如果缺损是由于上颌前牙修复体的基牙牙冠边缘位于龈沟内而导致的，那么采用切除术会更好。通过手术方法可获得生理性的牙龈形态，在较短的康复时间后（6～12个月），就能为最终修复体提供一个稳定的龈边缘，将远期的牙龈退缩和牙冠边缘暴露控制到最小。在前牙修复的病例中，可以用根向复位瓣术联合骨切除术来消除软／硬组织缺损，建立和维护生理性的牙龈轮廓。

3 历史

清除牙齿周围牙槽骨表面及牙槽嵴顶骨作为治疗牙周病的方法已有100多年的历史了，早期骨手术的理念认为骨表面发生感染或坏死，应该清除掉。Widman 通过牙槽骨改形，促进瓣的复位。Neumann 也尝试改善骨的轮廓，让牙龈组织贴附于更符合生理性的轮廓，从而使牙周袋变浅。Schluger 在1949年的一篇经典的文章列出了骨手术的原则，提出骨手术目的是为改善骨的轮廓，从而使牙周袋的消除具有可预测性并降低远期复发率。

4 定义

下列定义来自于 Friedman：

• 骨手术（Osseous surgery）：涉及牙周支持骨修整的牙周手术。

• 骨成形术（Osteoplasty）：修整牙槽骨的外形使之更符合生理形态，而不去除支持骨。

• 骨切除术（Ostectomy）：骨的部分或全部切除。在牙周炎病例中，切除术是为了矫正或减少牙周炎导致的牙槽骨边缘或内部的畸形，包括切除部分支持骨。

5 骨切除术的适应证和效果

从长期来看，经病因治疗（CRT）后剩余的牙周袋有更高的牙周病进展风险。一个大样本回顾性研究显示：积极治疗后剩余的牙周探诊深度（PD）≥4mm 是牙周支持治疗阶段(SPT)疾病进展和牙齿丧失的一个危险因素，因此强烈建议手术治疗剩余的牙周袋。

根向复位瓣术和切除性骨手术（ORS）是消除伴随浅至中度的骨下缺损的后牙剩余牙周袋的一种治疗方法。这个方法比改良 Widman 瓣能使减少更多牙周袋，且降低远期疾病。切除性骨手术是骨成形术和骨切除术的联合使用，重建牙齿周围牙槽骨的边缘形态使之类似于“正常牙槽骨的正波浪形”，即使是在更靠根尖的位置。从定义上看，“正常牙槽骨的正波浪形”是指牙间骨隔较高，颊舌面骨嵴较低，呈波浪形。切除性骨手术的优点是能最小化探诊深度，改善牙龈外形，从而获得良好的自我口腔保健和牙周健康。

5.1 软组织的处理

因为切除性骨手术的直接效果除了能消除骨下或半隔骨缺损，还能使探诊深度减到最小(≤3mm)，同时恢复牙龈解剖形态，有利于牙周的维护，所以必须正确处理软组织瓣。瓣应该薄一点，厚度应该等同于最后牙槽嵴顶水平处瓣的边缘（也就是根向复位瓣的边缘）；邻间区通常没有牙龈组织覆盖，所以属于二期愈合。

通过设计一个刃厚瓣或揭薄的全厚瓣联合骨膜

缝合能加强瓣在理想位置上的精确固位。

如果瓣不能充分的移动，可在近中和（或）远中做延伸到牙槽黏膜的垂直切口。实际上腭侧瓣不能向根向复位。腭侧瓣应该揭薄并且呈扇贝状复位在牙槽嵴上。根向复位瓣使牙龈边缘与牙槽嵴相吻合。

5.2 硬组织的处理

切除性骨手术能将牙周炎导致的不正常的反波浪形牙槽骨改形成类似于正常生理性牙槽骨的结构。

翻瓣后暴露牙槽骨，在生理盐水持续冲洗下用骨凿、球钻、金刚石使颊侧和（或）舌侧骨壁降低到凹坑状骨缺损的底部。

切除了骨下袋或半隔骨缺损所有的骨壁后，毗邻的骨就与缺损基底部的骨处于一个水平。它是通过切除围绕在牙根颊侧和（或）舌侧的骨质，使根方骨嵴的位置比邻面骨间隔位置更靠根方，从而纠正不正常的解剖结构。

这种方法重建了颊舌侧牙槽骨生理性的扇贝状外观。相邻牙齿釉牙骨质界的连线是临床上恰当骨外形线最好的参照。

5.3 愈合和稳定

这些骨手术能消除骨缺损，建立“生理性轮廓”以及将瓣复位到牙槽骨水平，治愈的同时伴随着牙槽骨嵴顶脱矿。因脱矿而产生的牙槽骨高度减少的范围与每个特定位点上骨的厚度有关。牙槽骨上部组织中的成纤维细胞连接到牙齿的表面增生，新的结缔组织形成。结缔组织在再生和成熟的过程中，向冠方生长形成了一个新的龈牙单位。组织冠向再生通常会持续多于6～9个月。

如果伤口愈合出现在邻近血小板缺乏的牙齿表面，将会形成一个游离龈单位，它有正常游离龈的所有特征。

6 总结和结论

若选择上颌前牙作为修复体的基牙，就冠边缘处合适的牙龈形态和结束时间来说，根向复位瓣结合骨再成形术是最有助于修复治疗的。但在这种情况下，如需实施切除术要考虑到一些特定的因素，通常需要改变修复体的形态和轮廓来补偿切除术后基牙长度和增加邻间隙宽度。

在制作最终修复体时做的这些修改也许和最初计划的理想冠外形、比例以及从唇、颊和牙齿的美学评估中得到的处理大不相同。在某些情况下，修复体超出预料的延长会严重危害最终修复体的美观。如果能在初始治疗之前预测切除术后的结果，估计最后修复体延长的量和程度，临床医师将大受裨益。换句话说，有了牙周和修复预处理期的评估，能改善或至少不危害这类患者牙颌面的美观。作为治疗决定的基础，要仔细地评估术前术后组织改变以及它们会怎样影响美学效果。评估应该包括以下几方面：

- 笑线水平
- 患者的遗传生物型
- 牙龈缘水平和牙齿位置
- 缺损深度和位置
- 术后和康复后软组织的改变

图1～图3 治疗前高笑线患者六分仪上前部牙周情况

图 4 临时桥

图 5 翻瓣后可见骨缺损和牙槽嵴反波浪形的结构

图 6 消除骨缺损，重建牙槽嵴形态后获得的符合生理性的骨结构

图 7 瓣复位至牙槽嵴顶水平

图 8 术后 9 个月治愈，最终修复体制作前

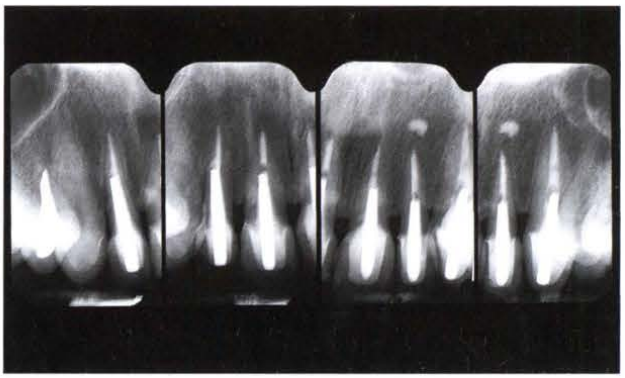

图 9 和图 10 修复结束时临床和放射影像学结果

图 11 最后微笑的美学效果

图 12 和图 13 治疗前高笑线牙周健康患者六分仪上前部牙周组织暴露不对称

图 14 和图 15 临时桥

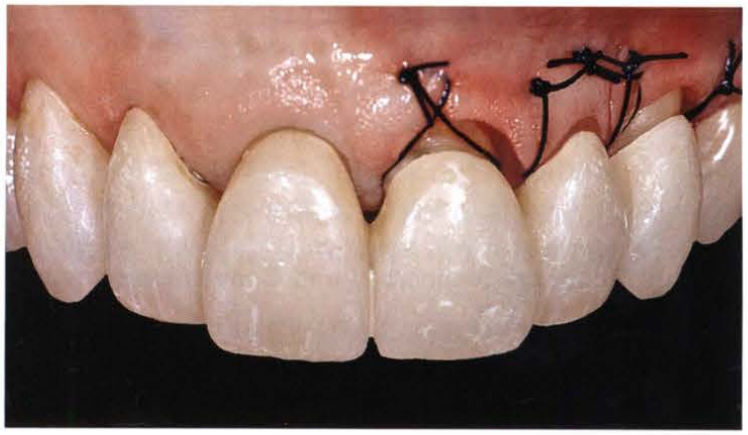

图 16 临时桥

图 17 和图 18 最终的修复体和微笑暴露情况