译文

不可吸收性膜引导骨再生并发症的临床分类

Clinical classification of complications in guided bone regeneration procedures by means of a nonresorbable membrane

Filippo Fontana, Emilio Maschera, Isabella Rocchietta, Massimo Simion

原载 Int J Periodontics Restorative Dent. 2011;31(3):265-273.（英文）

江 俊 译 骆 凯 闫福华 审

摘 要

对使用不可吸收膜引导骨再生的并发症进行分类的目的在于为临床医师提供一种更为简单的诊断和治疗工具。规范化的术语是临床医师之间交流的重点，同时也为处理这些并发症提供指南。

短期和长期的研究已证明使用钛网加强的聚四氟乙烯膜(e-PTFE)进行骨再生（GBR）是进行水平向和垂直向骨增量的一种成功的可预期的技术。但是，屏障膜的使用对技术要求较高，也存在不少并发症。

许多研究证实，不可吸收膜植入后至少需要6～9个月的时间才能使需要再生的区域出现完全的骨愈合。动物实验和临床调查表明，屏障膜的暴露会对组织的再生量产生不良的影响。伤口开裂和屏障膜暴露的结果有的轻微（例如，膜移位和骨再生不完全），有的严重（例如，治疗失败，种植失败和患者疼痛）。

使用e-PTFE膜过程中出现并发症的概率取决于所采用的屏障膜技术。Rocchietta等经过系统回顾后发现，使用不可吸收性膜进行垂直向骨增量的并发症发生率从0%～45.5%。Buser等则发现在进行横向骨扩增过程中软组织开裂的发生率为2.5%。Tinti等曾报道每6例垂直向再生的实验中就会出现1例膜暴露。Simion等发现，在种植体周围使用屏障膜技术联合自体骨或者同种异体骨移植，出现并发症的概率为18%。Simion随后将e-PTFE膜和自体／异体骨按照1:1比例混合后用于实验，也得出相似的结果。Fontana等在一个前瞻性研究中，对采用异体骨和自体骨对牙槽嵴进行垂直向骨增量作用进行对比，发现在每10个手术位点中有1例出现膜暴露。Merli等则通过临床试验对比了两种垂直骨增量技术，发现使用不可吸收膜的11个病例中有1例出现了严重的并发症。

大部分的报道都与GBR的主要并发症有关：屏障膜过早暴露于口腔环境中。尽管如此，GBR还存在其他的并发症而且需要对其进行分类。

译者单位 福建医科大学附属口腔医院牙周科
福建省福州市鼓楼区杨桥中路246号 350002

有关使用e-PTFE膜所产生的并发症的分类目前尚未有报道。只有Verardi和Simion在一份有关e-PTFE膜暴露处理方案的临床报道中，建议将其分为Ⅰ度和Ⅱ度膜暴露两种类型。其中Ⅰ度膜暴露定义为出现小的软组织开裂（≤3mm），而Ⅱ度膜暴露定义为较大的软组织开裂（>3mm）。Merli等将并发症分为轻度和重度。重度的并发症将导致再生治疗失败，而轻度则不会导致移植物的完全丧失。

本文将就使用不可吸收膜进行GBR手术的并发症进行分类，目的是为了让临床医师更简单地进行诊断，同时也为处理这些临床问题提供指导。但是，有关这些并发症治疗方案的文献报道还是比较少。因此，在此分类中所提出的临床方法是没有循证基础的。它们仅是以临床实践的经验为基础而提出的建议。

1 并发症分类

愈合过程（Ⅰ度～Ⅳ度膜暴露）或手术中（A-C）的并发症都可以进行分类。

- 愈合过程的并发症

Ⅰ度膜暴露：膜轻微暴露（≤3mm），无溢脓

Ⅱ度膜暴露：较大的膜暴露（>3mm），无溢脓

Ⅲ度膜暴露：膜暴露伴溢脓

Ⅳ度膜暴露：脓肿形成但是膜无暴露

- 手术中的并发症

A：组织瓣损伤

B：神经功能并发症

C：血管并发症

1.1 愈合过程的并发症

Ⅰ度膜暴露：Ⅰ度膜暴露指出现<3mm的创面暴露，但没有溢脓。此并发症的治疗方案目前仍然较有限。体外研究表明，一旦膜暴露，细菌只需3～4周的时间就能侵入e-PTFE膜，并在再生的组织中定植。以此观点和临床经验为依据，出现Ⅰ度膜暴露时，屏障膜不应被立即移去，但最多只可保留1个月。需要强调的是应局部使用0.2%氯己定（洗必泰）凝胶，每日2次，以减少菌斑的形成，而且必须每周门诊随访。

在某些临床情况下，小面积的软组织开裂可以通过去除暴露的膜，并对开裂处进行结缔组织移植或者缝合（图1）。

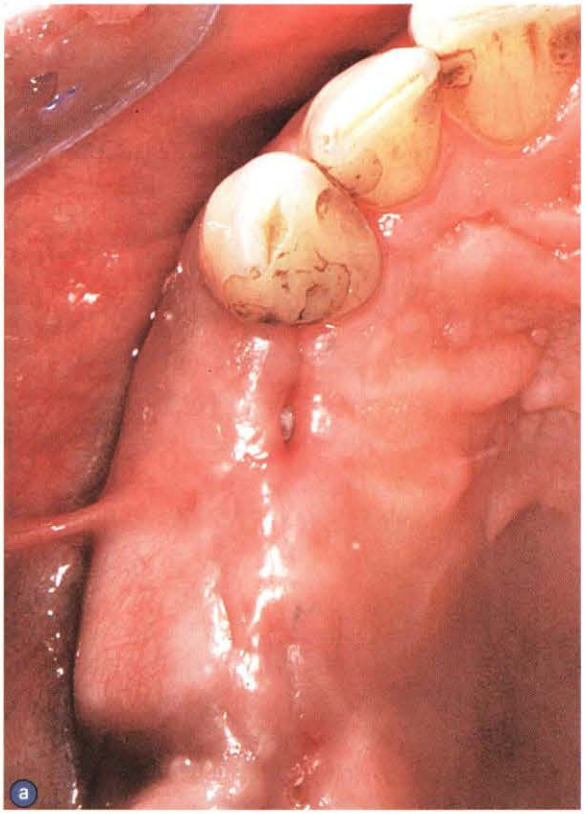

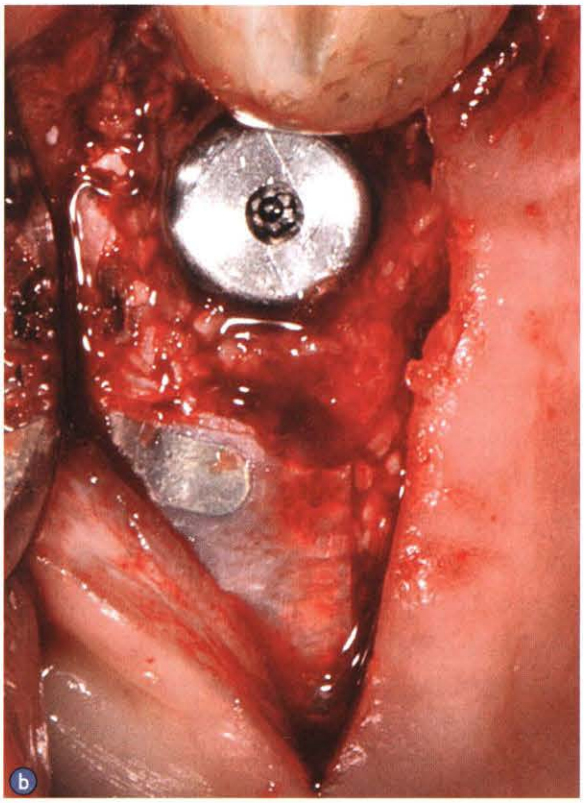

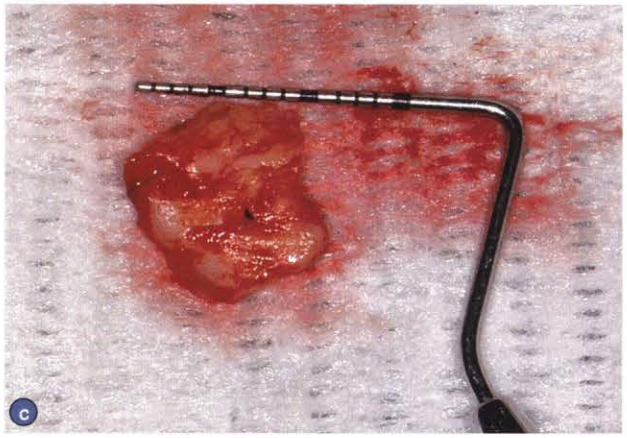

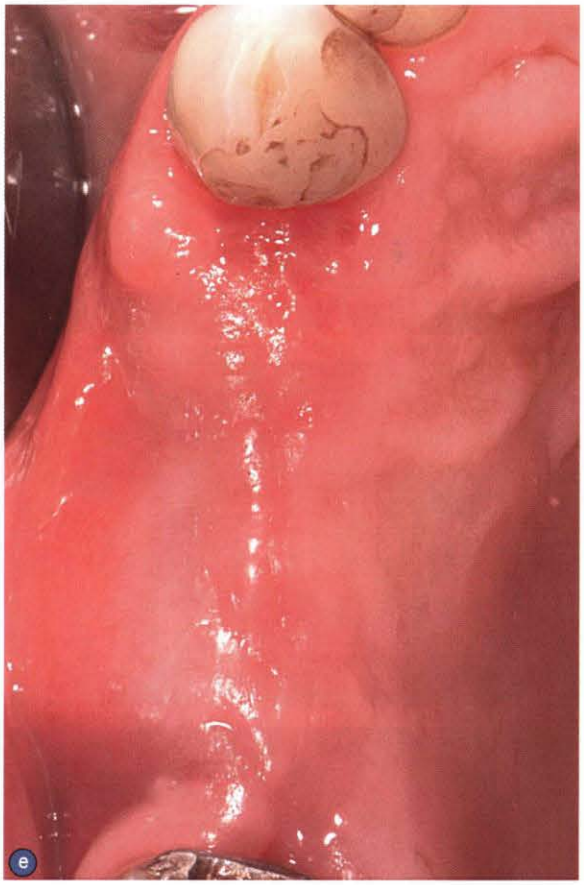

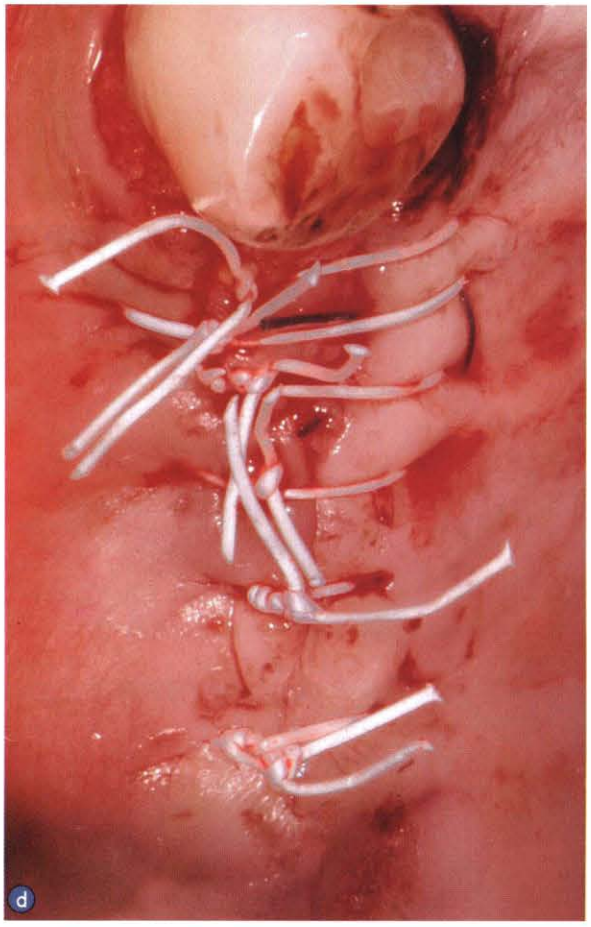

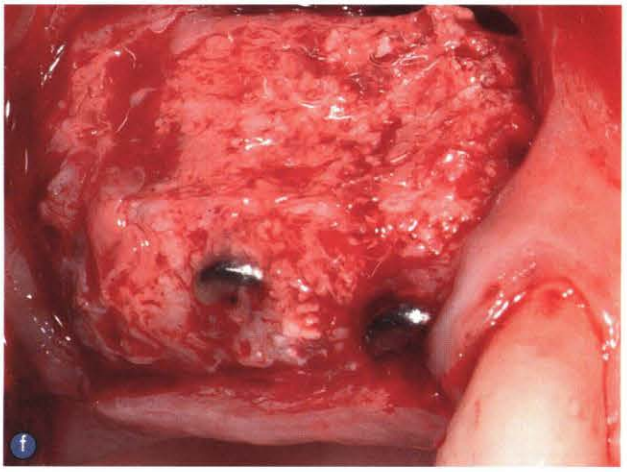

图1 a.在再生手术后1个月可见小范围的e-PTFE膜暴露，无脓性渗出物；b.分离黏骨膜瓣，切除暴露在口腔环境中的部分屏障膜。保留剩下的屏障膜，可探及底部的种植体；c.从上颌获取结缔组织瓣；d.将结缔组织瓣置于缺损处作为保障以保护其下方组织的愈合。采用水平褥式缝合和间断缝合缝合组织瓣；e.结缔组织瓣移植后5周软组织愈合；f.结缔组织瓣移植后5周软组织愈合

Ⅱ度膜暴露：Ⅱ度膜暴露是指出现＞3mm的创面暴露，但没有溢脓。尽管在急性感染的情况下，膜必须立即移除，以避免再生组织的愈合受到干扰。但是，在大多数患者中，底层的骨移植物不会受到损害。因此，膜去除后，再生的创面需要保留，必须缝合组织瓣使得缺损深处能继续愈合至少4～5个月（图2）。

Ⅲ度膜暴露：Ⅲ度膜暴露是指为伴有脓性渗出的任何形式的膜暴露。膜必须立即去除，必须刮除底层的感染颗粒及炎性组织。如果Ⅲ度暴露发生在GBR术后的1个月内，那么移植的部分将很难保留。在准备下一次再生术前必须保证创口能稳定地愈合至少2～3个月。

Ⅳ度膜暴露：Ⅳ度膜暴露是最严重的并发症。其特点是在术区膜没有暴露，但是有脓肿形成。在大多数患者中，这种情况发生在再生手术后第一个月内，它与移植物和e-PTFE膜受到细菌污染密切相关。膜必须立即移除，并进行彻底的刮治，局部使用抗生素冲洗，口服抗生素。

如果没有及时去除屏障膜或着感染比较严重时，原有骨组织可出现局部的吸收（图3）。

1.2 手术中的并发症

在GBR术中，松弛颊舌侧组织瓣是关键的步骤之一。这样可以实现无张力缝合。有临床研究报告证实，通过一个连续的、表浅的、间断的骨膜切口可以实现颊侧瓣的松弛，舌侧瓣可通过分离下颌舌骨肌实现松弛。在临床实践中，不当的操作可能导致组织瓣损伤甚至出现神经或血管的并发症。

组织瓣损伤（A）：骨膜切口过深会导致组织

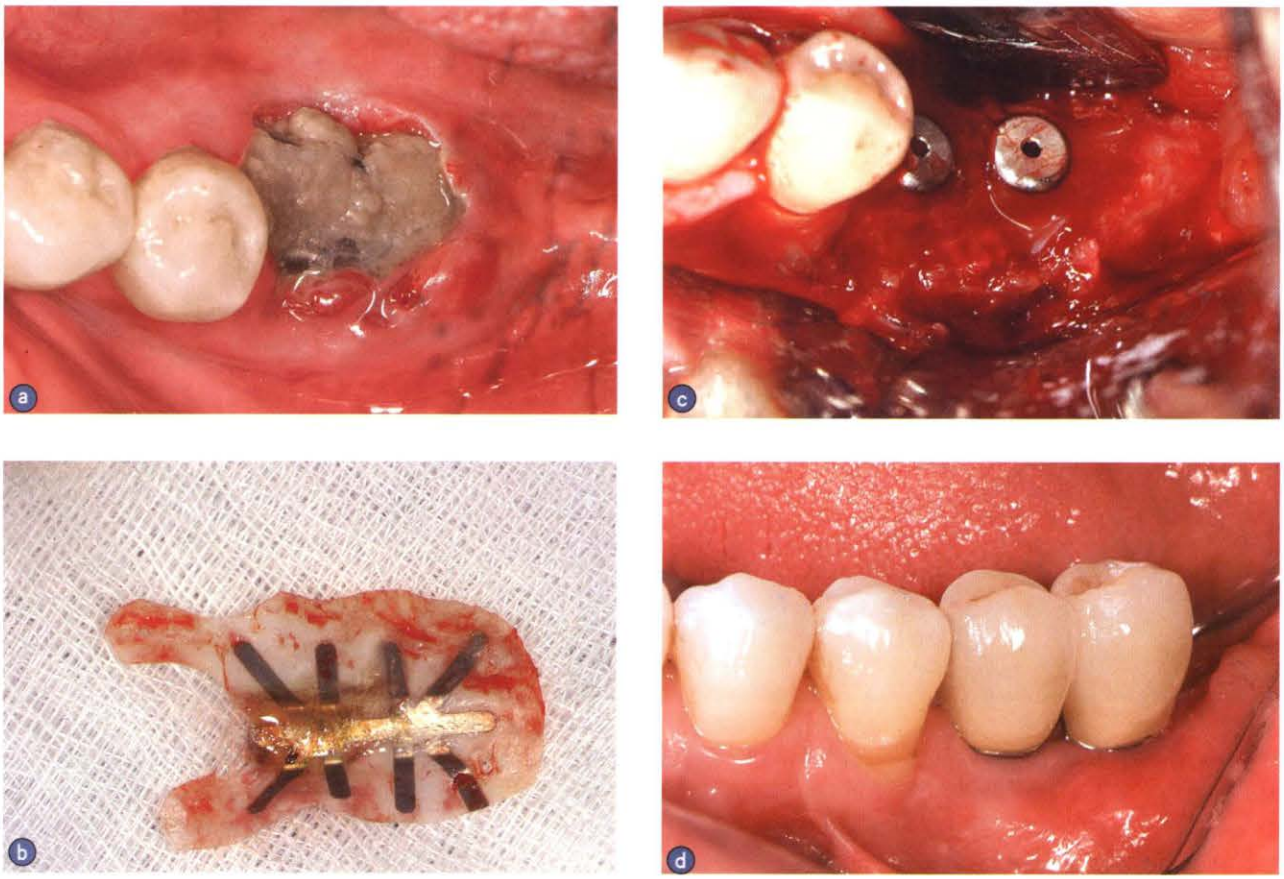

图2 a.垂直向骨增量后3个月，下颌骨远中出现过早的膜暴露但无脓性渗出；b.移除e-PTFE膜后，可见暴露于口腔环境中的e-PTFE膜呈黄褐色；c.膜下的组织高度血管化并存在炎症。轻柔地去除在口腔术区出现的颗粒状组织，以免影响瓣膜的愈合；d.去除屏障膜4个月后最终修复体完成

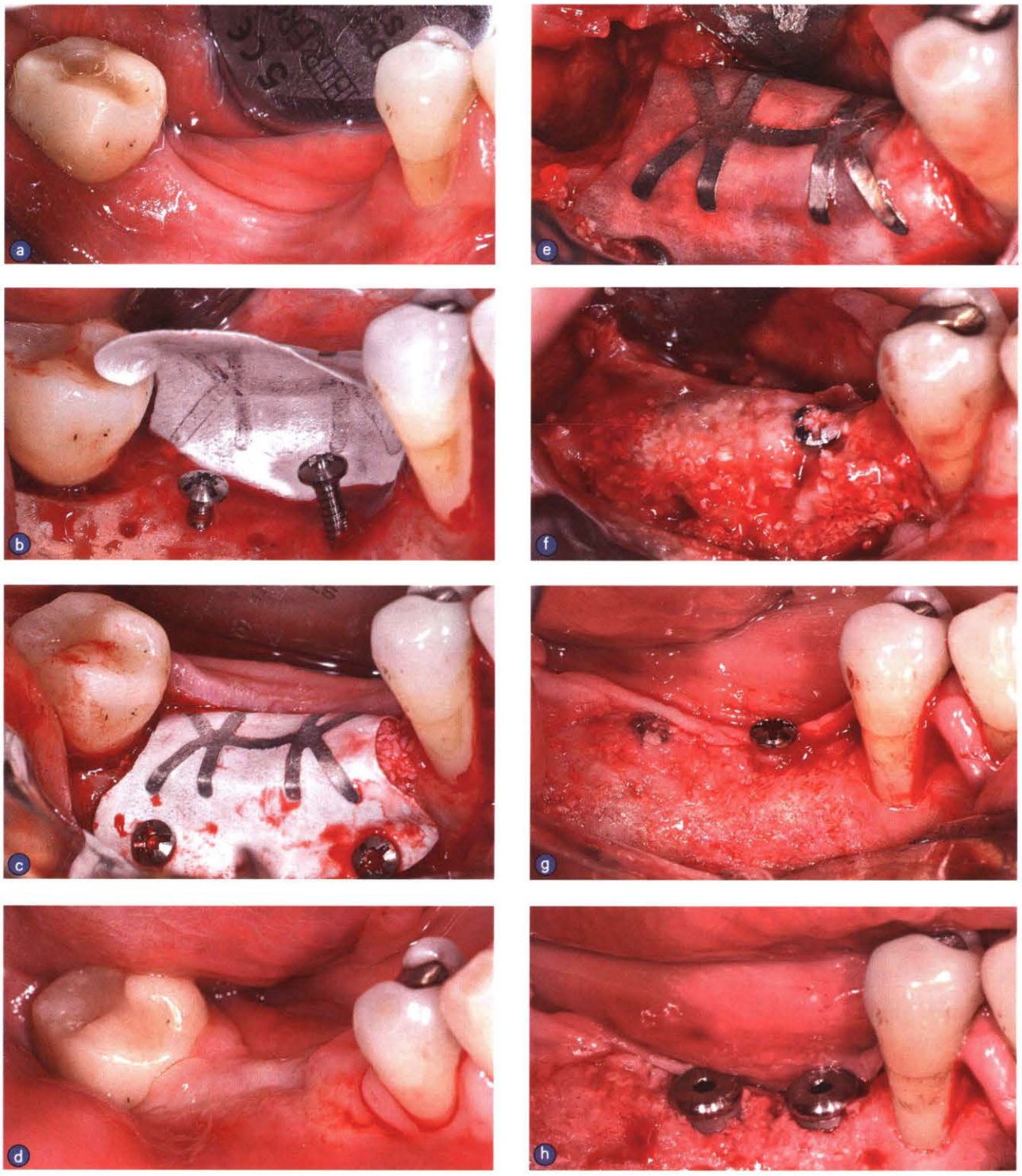

图3 a.右上颌后牙区侧面观，需要进行垂直向骨增量以便植入种植体；b.用微型钛钉将钛网加强的聚四氟乙烯膜固定在舌侧，并在骨面钻出若干小洞以保证血供，用两个导向螺丝确定骨再生高度；c.自体骨组织和去蛋白牛骨（Bio-Oss，Geistlich）按1∶1混合后与e-PTFE膜联合应用于再生手术；d.术后5周，膜没有暴露，但是有脓肿形成（IV度），术区红肿，患者自觉疼痛和紧绷感；e.应立即移除屏障膜，翻起两个全厚瓣以进入术区，右下颌第三磨牙由于松动度增加而被拔除；f.屏障膜下能探及少量感染的组织，在不影响再生的前提下去净感染的组织，导向螺丝保留在原位以维持移植物的垂直位置；g.移除屏障膜6个月后重新打开术区，可见第一个导向螺丝出现2～3mm的垂直向骨丧失，而远中的导向螺丝则被新形成的骨组织完全覆盖；h.植入两个种植体（长度10mm，直径3.75mm）

瓣的损伤。而组织瓣过薄或瓣穿孔，会导致血供减少，最终导致软组织坏死。软组织不正确的愈合以及随之而来的膜暴露，会导致再生手术的失败。

神经功能并发症（B）：神经功能并发症常出现在下颌骨的颏神经和上颌骨的眶下神经。神经损伤一般是由于神经纤维被切割损伤造成的，这可能会造成一时性或永久的感觉障碍（麻痹、感觉异常或感觉迟钝）。

血管并发症（C）：血管并发症是指在舌下间隙出现水肿和出血。舌下间隙是位于下颌舌骨肌、下颌骨、颏舌骨肌和颏舌肌之间的一个间隙，其间有重要的解剖结构，如舌下动脉（舌动脉分支）、下颌舌骨动脉（下牙槽动脉分支）、舌神经、舌下腺、下颌下腺管，以及一些舌外附肌群纤维。

2 讨论

采用不可吸收性膜进行GBR手术被认为是重建牙槽骨缺损的可预测性的外科手术。但是，该方法对临床技术具有较高的依赖性。该技术的可预见性和临床效果与外科医师的技能和经验密切相关。

本文的目的在于对使用不可吸收性膜进行GBR手术的并发症进行分类，并提供了处理这些临床并发症的方案。

由于缺乏关于处理这些并发症的相关数据，本文所提出的临床方法缺乏循证基础，仅是基于作者的临床经验而提出的。此外，由于文献中相关并发症处理的报道较少，因此这种分类方法在目前仍有局限性。

膜暴露被认为是GBR术最常见的并发症。然而，这并不完全正确。当e-PTFE膜在20世纪90年代初被应用时，Buser等进行水平向骨增量实验，有41%出现膜暴露。在过去的15年中，由于手术技术的改进，外科医师对不可吸收性膜处理能力的提高，以及对该临床并发症发病机理相关因子的深入了解，软组织开裂和e-PTFE膜暴露的概率已经显著下降。现在，膜暴露被认为是“可预见的”并发症。临床操作中每一步所出现的情况，如拔牙后软组织愈合不完全，组织瓣设计不当，或组织瓣松弛不足，都可导致膜暴露，并对骨再生的过程造成影响。此外，在术前必须对骨缺损和口腔环境进行诊断。而且，在进行再生手术之前，必须对邻牙的牙周状况、未处理的牙髓病变、不良修复体或其他病变进行处理。对使用不可吸收膜进行GBR手术所包含的风险因素的认知，使得术后并发症发生率显著下降。大多数文献都强调，在使用GBR时，需要有严谨和精确的诊断，这是很重要的基本原则。因此只有训练有素的外科医师，在对骨缺损的情况，整体的口腔环境和患者的情况充分了解的情况下才能进行手术。

相对而言，手术区是否形成脓肿仍不可预知。有学者提出了该并发症发生的机制有关的一些风险因素，如e-PTFE膜在处理过程中受到细菌污染，移植物被细菌污染，或拆线方法不当。再生手术需要在严格的无菌条件下进行，患者无论是否感染都仍然需要使用抗生素。因此，细菌污染是使用不可吸收膜进行GBR手术出现并发症的主要原因。

膜的移除是保证彻底解决并发症Ⅰ度、Ⅱ度、Ⅲ度或Ⅳ度膜暴露必不可少的前提条件。再生区域的疗效将取决于（Ⅰ度～Ⅳ度膜暴露）并发症的严重程度、医师提前发现问题的临床经验，以及移除膜的时间。去除屏障膜后，可出现3个不同的转归：①整个组织再生（或至少其中大部分）并未受到影响。缺损区域保持愈合状态需要6～9个月，直到完成骨再生。此时可进行种植体的修复。②部分再生的组织已被破坏和去除。经过4～5个月稳定的愈合后，有必要再次进行小范围的骨再生手术（用可吸收膜进行GBR）来完成最终的治疗。③再生的大部分组织已被去除。必须经过2～3个月稳定的愈合后才能再次使用不可吸收膜进行垂直或水平向的骨再生治疗。

3 结论

本文就使用不可吸收膜进行GBR的并发症进行分类，使临床医师能更简单地进行诊断和治疗。进行分类的目的是为了规范临床医师之间交流的术语，并为处理这些并发症提供方法。当前，得益于行之有效的可吸收性膜，e-PTFE膜的使用仅限于特定的病例，如较大范围的三维重建。