单个牙种植术后利用暂时树脂冠恢复牙龈形态

Restoring the Gingival Contour by Means of Provisional Resin Crowns After Single - Implant Treatment

Torsten Jemt

原载 Int J Periodont Rest Dent 1999; 19: 21 - 29. (英文)

邵 勇 译　林 野 校

摘要　总共 55 位患者采用了 63 个单个种植修复体。在二期手术时放置暂时树脂冠(n = 25)或在永久冠戴入前利用愈合基台(n = 38)使软组织恢复。用估测单个种植修复体周围邻间隙粘膜大小作为指数来评价冠戴入 2 年后龈乳头的大小。结果表明，利用暂时冠恢复软组织形态比单独用愈合基台要快一些，但是在行使功能 2 年后，单个种植修复体周围的龈乳头大小相同。而且，一年后种植体边缘骨缺失平均为 0.9mm，二组之间没有发现存在差异。本文资料集中显示了在种植牙科中对于评估为改善牙龈美学效果而采取的不同的临床方法时需要更为科学的数据。

在单个牙种植修复中，牙龈乳头的缺失是一个常见的问题。当前临床研究集中于用各种不同的外科手术方法来恢复种植修复体周围的齿槽嵴以及塑造软组织形态。大多数新的技术看起来对于软组织边缘具有良好的美学效果，但其明显的缺陷在于缺少临床对照。不久前作者的一篇文章提出了用软组织指数可以对邻间隙龈乳头进行较好的对照评价。文章同时指出，大多数病例中单个牙种植术后缺失的龈乳头在义齿行使功能数年后几乎自发的完全再生了。自发再生的机理尚不清楚，但是菌斑堆积致牙龈增生似乎表明为可能因素之一。如果是这样，那么在戴入冠以后，单个种植体周围软组织的炎症在软组织早期重新成形过程中发挥了重要的作用。

本研究的目的是提供一种在术后肿胀期用组织诱导方法建立龈乳头的技术，并且用如前所指的龈乳头指数对患者回顾性研究的结果进行评价。

材料和方法

译者: 北京医科大学口腔医学院
北京海淀区白石桥路 38 号　100081

本文被设计为回顾性研究，包括单个牙种植修复的 55 位患者。患者被随机分成 ①取终印模前利用愈合基台使软组织愈合的一般临床方法（对照组）；②在二期手术时放置暂时树脂冠(实验组)。

实验组

实验组包括 21 位患者(8 位女性)，共 25 个单冠。患者在种植手术时年龄为 17 到 72 岁，平均年龄为 30.2 岁（SD14.7 岁）。21 位患者中 4 位每人有 2 个单个种植体，而其他 17 位患者每人 1 个种植体。所有 25 个种植冠修复体都位于上颌，其中 12 个中切牙，11 个侧切牙，1 个尖牙和 1 个前磨牙。患者被采用标准手术方法植入 Branemark 种植体。在患者二期手术时，连接上标准的 Branemark 基台，同时戴上暂时树脂冠。拍 X 线片确定柱状基台是否正确就位。暂时树脂冠可以用柱状塑料（DCA 159, Nobel Biocare）制成，用一个标准的金螺钉（DCA 075）将其固定于标准基台上（图 1）。预成的暂时冠用树脂粘接于柱状塑料上(图 2a)。冠的腭侧制备一个孔。冠的外形偏大，使之与邻牙之间仅存较小的间隙。冠完成以后被固定于种植体上，

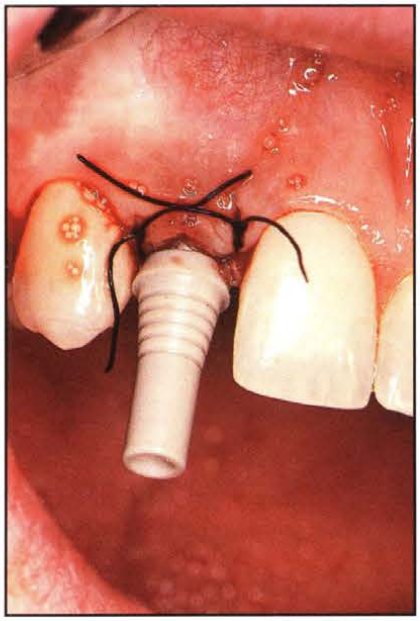

图 1 二期手术时位于侧切牙位置的单个种植体。暂时塑料柱状体连接在标准基台上，而后将柱状物截除至合适的临床长度

图 2a(上左) 二期手术时，在侧切牙的位置将预成的树脂冠粘接在暂时塑料柱状体上

图 2c(下左) 软组织愈合 6 周后的临床情况。暂时冠的远中面刚被磨除一部分，以增加远中龈乳头相邻的软组织

图 2b(上右) 软组织愈合 4 周后暂时冠的临床情况。可看到由于缝合造成的软组织缺损；近中部分的软组织开始再生

图 2d(下右) 二期手术 8 周后戴入永久冠的情况

图 3 二期手术 8 周后去除预成冠软组织的情况。清洁邻牙以后愈合基台被永久冠所代替

腭侧孔用氧化锌糊剂暂时封住。患者回家后的口腔维护没有特殊的要求。仅告知患者常规刷牙，有可能则采用牙线轻柔的清洁牙齿邻面。

术后 4 到 6 周要求患者每周复查一次。在复查时，取下暂时冠，逐渐磨除树脂冠的邻面使间隙慢慢扩大(图 2b-d, 图 3)。软组织愈合以后，用常规的种植转移杆技术(DCA 099, Nobel Biocare)或用为 CeraOne 技术设计的塑料转移杆(DCB 119, Nobel Biocare)为永久单个种植修复体取终印模。取印模的时间为二期术后平均

图 4a(左) 永久冠戴入后的情况。远中软组织正在愈合。注意永久冠的远中面形成较大的空间,从而使冠与软组织之间留下一个小间隙

图 4b(右) 行使功能 2 年后的临床情况。侧切牙部位的软组织已完全再生并成熟

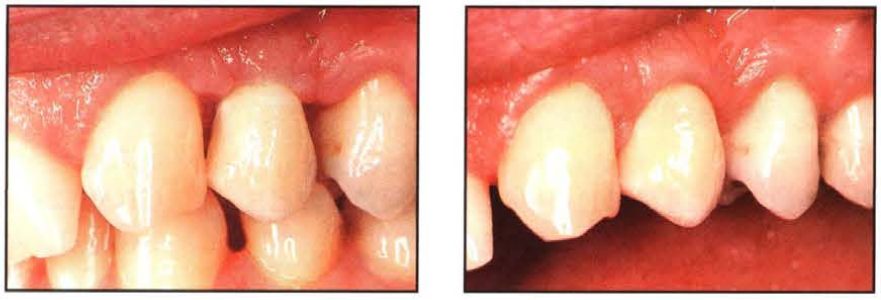

图 5a(左) 用单个种植修复体修复的左第一前磨牙。二期手术 4 周以后戴入永久冠。软组织愈合时未用暂时冠,因而龈乳头缺失

图 5b(右) 功能行使 2 年以后的左第一前磨牙冠修复体。其软组织自发完全再生

51.5 天(SD 23.5 天)。根据各地的修复技术,永久冠的制作可以在柱状钛基台上直接烤瓷或粘接于 CeraOne 基台上。在永久冠戴入后 4 周和 1 年时,对患者按常规进行临床和放射学检查(图 4,5)。在第二次每年的复查或更晚的复诊时,拍下单个种植冠修复体和邻牙的临床照片(图 4b)。这些相片的摄取时间为戴入基台术后平均 22.5 个月 (SD 7.5 月)。2 位患者没有参加复查,未拍摄单个冠和周围软组织的照片。13 位患者(15 个冠) 具有包括功能行使 2 年后及冠戴入当时拍的临床照片。这些配对的照片 (n = 15) 被用于估测软组织在这一时间中发生的变化

对照组

对照组包括 34 位患者,其中 14 位患者为女性,共 38 个单冠修复体。植入种植体时的年龄为 16 岁到 46 岁,平均年龄为 28.8 岁(SD 9.5 岁)。34 名患者中 4 位每人有 2 个单个种植体,而其余 30 位患者每人 1 个种植体。 38 个种植修复体包括 17 个中切牙, 11 个侧切牙,6 个尖牙和 3 个前磨牙。仅 1 个前磨牙位于下颌,其余 37 个位于上颌。

根据如前所述的常规手术方法植入标准的 Branemark 种植体。所有种植体愈合以后采用标准或愈合基台。软组织边缘盖过基台顶端,使粘膜正常愈合。拍 X 线片确定柱状基台就位良好。软组织平均愈合 34.9 天(SD 29.9 天)后,利用种植体转移杆(DCA099)或塑料转移杆(DCB119)取终印模。然后如同实验组一样的方法制作永久冠。永久冠戴入后与之相关的口腔维护没有特殊的要求,而仅为一般刷牙及建议有可能使用牙线轻轻的清洁邻面。

患者如实验组一样的方法进行临床和放射学的复查。原有的 34 位患者中,7 位没有参加复查包括未拍随诊照片,其余 27 位患者(30 个冠)作为对照组。复查时拍摄临床照片的时间为上基台术后平均 21.9 个月(SD7.0 月)。

龈乳头的测量

利用软组织指数从照片上估测邻间隙乳头的形态。这一方法在作者的另一篇文章中进行了更详细的描述。简而言之,这一指数被设计为 5 个不同的水平。估测是看通过冠周龈曲线最高点与接触点之间的间隙的大小进行的。

0 分 表明没有龈乳头,种植修复体周围的软组织没有形成环绕的龈曲线。

1 分 表明龈乳头小于高度的一半,可见单个种植冠修

复体和邻牙周围的软组织形态为凸起的龈曲线。

2 分 表明龈乳头等于或大于高度的一半,但没有达到牙接触点。龈乳头与真牙之间的龈乳头不完全协调。满意的软组织形态与邻牙相协调。

3 分 表明龈乳头占据了整个邻间隙,与相邻龈乳头很协调。软组织形态非常完美。

4 分 表明龈乳头增生,种植修复体或邻牙或二者被过度覆盖。软组织形态或多或少,形态不规则。

附加指数,在二年随诊过程中注明存在问题,如冠松动,基台松动以及严重炎症或瘘管的表现。

边缘骨的水平

在二期修复、永久冠戴入时及一年以后,按常规拍摄口内根尖片。通过与种植体顶端近中和远中在 X 线片上的参照点比较,测量边缘骨的水平。

统计学分析

用描述性统计学来表述软组织和种植体周边缘骨的变化。通过计算每个患者各自的量来计算边缘骨的吸收。利用配对资料的符号检验,看从戴入冠到随诊这一段时间内单个种植修复体的近中和远中的龈乳头形态指数是否有统计学意义上的变化。利用卡方检验比较行使功能 2 年后实验组和对照组的软组织指数,用 t 检验比较二组之间骨吸收的情况,P 值大于 0.05 则没有显著性差异。

结果

实验组 15 位患者在冠戴入时和 2 年后软组织的情况,组内间的前后比较见表 1。行使功能 2 年后实验组和对照组之间的组间比较见表 2。永久冠戴入时和 2 年后龈乳头形态指数的分布见表 1。资料显示冠戴入一段时间后,龈乳头再生量和平均龈乳头指数增加近中和远中分别为从 2.1(SD 0.35) 到 2.6(SD 0.63) 和从 1.9(SD0.83) 到 2.1(SD 0.64)。永久冠戴入和随诊 2 年后近中龈乳头指数分布 (表 1) 有显著性的差异 (P <0.01),但远中却没有显著差异 (P> 0.05)。实验组和对照组在 2 年以后复查照相,龈乳头指数分布于 1 到 4 之间 (表 2)。两组之间指数分布没有显著性差异 (P> 0.05)。两组单个种植冠修复体近中和远中的指数平均值相同(表 2)。

在第一年中复查时,实验组有 3 个冠松动,其中有 2 个松动了 2 次。对照组在第一年复查前仅有一个冠松动,第二年没有发生冠松动。实验组第一年松动的 3 个冠中,2 个伴随有瘘管形成。实验组第一年中还有另外 2 个冠也形成了瘘管,而对照组没有发现瘘管。

永久冠戴入后实验组边缘骨吸收水平平均为 0.7mm (SD 0.52mm),行使功能一年以后为 0.8mm(SD 0.63mm)。对照组相对应骨吸收水平分别为 0.6mm (SD 0.60mm)和 1.1mm(SD 0.67mm)。实验组和对照组从上基台到行使功能 1 年间平均骨吸收的水平分别为 0.8mm(SD 0.63mm)和 0.9mm(SD 0.63mm)。两组之间骨吸收没发现有显著性差异(P> 0.05)。

讨论

本研究结果表明,不论是在上基台时放置暂时树脂冠或先用暂时基台使软组织愈合,平均约 2 年后单个种植修复体周围软组织的量是相同的(表 2)。 2 年以后龈乳头平均指数(表 2)与作者以往随诊 1 年和 3 年的结果相同。但是本次各组在永久冠戴入时的平均龈乳头指数比以往各组高。存在差异的原因可能是本次病历在二期手术后戴入永久冠的时间更晚一些,因而在永久冠戴入前软组织有更多的愈合时间(图 4,5)。本研究还表明,软组织的自发再生不仅发生于早期阶段,还包括永久冠戴入后随诊的 2 年中(表 1)。这与早期的发现是一致的。相对于早期软组织的研究,永久冠戴入时间晚的事实似乎解释了远中软组织自发再生能力弱的情况。上愈合基台时戴入暂时冠,在早期愈合阶段也许诱导了软组织的愈合和恢复牙龈形态,但是这种方法与戴入永久冠前用暂时基台使软组织愈合(表 2)的长期效果是一样的(图 4b,5b)。

术后软组织的反应一般为肿胀和炎症。本研究在二期手术后软组织肿胀期采用暂时树脂冠诱导组织进入邻间隙。从理论上讲,软组织越肿胀就将邻间隙添充的越满;较大的暂时冠形成较小的邻间隙,使软组织更好的充填其中。间隙越来越大,伴随早期口腔清洁

表 1 实验组冠戴入时及 2 年后龈乳头指数分布

龈乳头指数	近中龈乳头* 冠戴入时 (n = 15)	近中龈乳头* 随诊 2 年后 (n = 15)	远中龈乳头* 冠戴入时 (n = 15)	远中龈乳头* 随诊 2 年后 (n = 15)
0	0	0	0	0
1	0	0	5	2
2	13	7	8	9
3	2	7	1	4
4	0	1	1	0

n = 冠的数目
* 近中的量有显著增加(P <0.01),而远中没有(P> 0.05)

表 2 对照组和实验组的龈乳头指数分布

龈乳头指数	近中龈乳头* 实验组 (n = 24)	近中龈乳头* 对照组 (n = 30)	远中龈乳头* 实验组 (n = 24)	远中龈乳头* 对照组 (n = 30)
0	0	0	0	0
1	0	3	4	4
2	12	12	12	18
3	10	14	8	7
4	2	1	0	1
平均(SD)	2.58(0.65)	2.43(0.73)	2.17(0.70)	2.17(0.70)

n = 冠的数目
* 2 组之间的指数分布没有显著性的差异

表 3 二期手术后(基台)、永久冠戴入和行使功能 1 年边缘骨的平均水平

	边缘骨的平均水平(SD)(mm) 基台	永久冠	1 年
实验组	0.0(0.9)	0.7(0.52)	0.8(0.63)
	n = 25	n = 22	n = 23
对照组	0.1(0.42)	0.6(0.60)	1.1(0.67)
	n = 37	n = 36	n = 31

n = 种植体的数目

表 4 永久冠戴入时和行使功能 1 年以后边缘骨吸收的平均水平

时间间隔	边缘骨的吸收(mm) 实验组	对照组
戴入愈合基台 - 戴入永久冠	0.7(0.56)	0.5(0.52)
	n = 22	n = 36
戴入永久冠 - 行使功能 1 年	0.1(0.42)	0.3(0.59)
	n = 20	n = 30
戴入愈合基台 - 行使功能 1 年	0.8(0.63)	0.9(0.63)
	n = 23	n = 30

n = 每阶段测量的各组人数

欠佳，也许导致了软组织的重建和形成自然刃状龈乳头(图 1—4)。术后早期阶段利用软组织的肿胀，较大的暂时冠和治疗早期的口腔维护欠佳的方法当然是对当前牙齿周围应保持清洁和健康观点的挑战。各种修复方法自然应该使种植修复体周围达到理想的健康状态，现在提出的任何具有相反临床效果的方法都应受到质疑。早期实验组的 4 个瘘管这一问题——相对于对照组没有粘膜问题的报告——也许提示了暂时冠方法对软组织具有副作用。

但在修复后的第二年，二组都没有再发现软组织的问题。行使功能 1 年后两组患者骨吸收的水平一致。这一现象可以说明暂时冠不会引起更严重的、可能危及单个种植体中期预后的问题。尽管暂时冠的方法是建立在术后软组织肿胀的基础上，但是没有迹象表明会影响至边缘骨。临床上利用暂时基台和实验室中利用永久钛基台的结果是一样的。从理论上说，这些方法可能会引起炎症和边缘骨的吸收，但事实上骨的水平和其它单个牙种植修复二期术后采用永久单个基台的方法相同。

本研究表明，不论戴入永久修复体前让软组织愈合，或上基台时即刻放置暂时树脂冠，2 年后单个种植修复体周围的龈乳头的量是一样的。本资料表明，利用暂时树脂冠比单用愈合基台软组织愈合要快一些。暂时冠技术是建立在术后炎症的基础上的，但在行使功能 1 年以后，种植体顶端没有出现更多的骨吸收。