译文

拔牙后的牙槽骨保存：一项临床和组织学研究

Preservation of the Postextraction Alveolar Ridge: A Clinical and Histologic Study

Daniele Cardaropoli, DDS Giuseppe Cardaropoli, DDS, PhD

原载 Int J Periodontics Restorative Dent 2008;28:469-477(英文)

黄宝鑫 译 徐 莉 审

摘 要

本研究的目的是评价在拔牙后放置骨充填材料于拔牙窝中，以保存颊舌侧骨板，避免骨吸收的可行性。于10例患者的10颗单牙的拔牙位点，植入具有骨引导作用的骨替代材料，表面覆盖胶原膜。4个月后使用外科卡尺于口内测量牙槽窝轮廓的改变情况。拔牙后4个月，还在原骨增量区取标本行组织学分析。试验结果显示，通过植骨结合胶原膜覆盖约可以保存原有85%的牙槽骨形态，有利于种植体在正确位置植入。从组织学的角度看，所有位点都检测到新骨形成，平均有25%的移植骨颗粒残留。本研究证实了使用骨替代材料行拔牙窝骨扩增的有效性。

专家点评

徐莉教授点评：目前种植牙越来越被医师和患者接受，但很多患者因拔牙后未行合理的处置或错过了最佳的种植时间，导致牙槽骨骨量不足需行植骨等复杂的手术方可种植。本文虽然是小样本的临床和组织学研究，但介绍了如何进行前磨牙和磨牙拔牙后的位点保存，并从临床和组织学方面证实此方法可保存大部分的牙槽骨形态和新骨形成，以保证了实施成功的种植修复，临床医师值得一读和借鉴。

前言

为确保骨内种植体植入的位置合适，以期获得修复体的适宜冠根比和具有良好软组织支持的美学效果，植入种植体位点的牙槽骨必须有足够的宽度。然而，拔牙窝的自然愈合过程会导致牙槽骨的改建和吸收。数项研究已显示拔牙后组织改变的动态过程。

人和动物的临床和组织学研究已经清楚显示拔牙后牙槽骨的吸收在上下颌骨都呈现颊侧骨吸收明显大于舌侧骨吸收，导致牙槽嵴的中心向舌侧偏移。而且，上颌牙槽嵴的宽度减少明显大于高度。这种组织形态的丧失主要发生在拔牙后第一个月内。

牙槽骨是一种依赖牙的结构，伴随着牙的萌出而生长，其形态取决于牙的形态和萌出方向。在拔牙窝颊舌侧骨板骨改建的第一个阶段，束状骨会被吸收并由编织骨替代。由于颊侧骨板几乎完全由束状骨组成，这种改建的结果是颊侧骨板的垂直吸收。

译者 北京大学口腔医学院牙周科
北京海淀区中关村南大街22号 100081

骨吸收主要发生在拔牙后最初的4～5周，在6个月后达到稳定，吸收范围为3～5mm。在一项纳入46名患者的临床研究中，Schropp等报告拔牙后12个月后牙拔牙位点颊舌侧宽度减少接近50%。基于该报告，如果计划进行种植体植入时需要进行牙槽骨保存。许多研究报告了不同牙槽骨保存方法的效果，包括使用屏障膜和骨充填物。所有这些研究证实拔牙后通过使用充填物和覆盖物进行保存骨体积比自然愈合获得的效果更可预期。

另一方面，自身对照研究、长期随访研究和文献综述均清楚地证明骨结合种植体植入重建骨的成功率与植入原有的天然骨相似。

拔牙位点增量组织的质量仍存在一些争议。通过对人拔牙窝充填的不同移植材料的组织学研究报告在牙槽骨愈合6～9月后移植颗粒仍存在，而其他的研究报告显示6个月后没有残留骨充填物。从临床的观点，即使存在40%的移植材料与新生编织骨接触，似乎也能获得成功的种植体植入。由于存在许多变数，例如牙槽窝的解剖形态、龈瓣缝合类型、骨移植物的性质，难以对不同的研究进行比较。Nevins等使用动物来源的骨充填物去保存缺牙区的牙槽骨。对9名患者的36个上颌前牙拔牙窝进行CT扫描来评价颊侧骨板情况。其中19个拔牙窝为试验组植入异种骨材料，17个拔牙窝为对照组没有植入材料。植入骨充填物的19个试验位点中有15个（79%）颊侧骨板吸收小于20%。而在对照组，17个位点中的12个（71%）颊侧骨板吸收大于20%。

在动物试验研究中，联合使用医用硫酸钙和富血小板血浆进行牙槽骨保存。在5条杂种狗制备试验用拔牙窝。8周后，植骨位点比无植骨位点呈现更少的骨吸收。加入富血小板血浆到医用硫酸钙并没有有益的效应。

一项人的研究评价24颗上颌前磨牙拔牙后4个月时的愈合情况。在牙槽窝中植入或没有植入复合有一段合成细胞结合肽P-15的无机的牛骨来源的羟基磷灰石基质后，作者描述了牙槽窝的临床、组织形态计量学和X线片的愈合情况。该研究观察到了植骨的有利效应，提示牙种植体植入前使用移植材料进行牙槽骨保持可能是有利的。

本研究的目的是评价在拔牙后使用骨充填物充填拔牙窝，以保存颊舌侧骨板，避免骨吸收的可行性。

材料与方法

需拔除上颌或下颌的前磨牙或磨牙，并将行单牙种植修复的10名患者（4名女性，6名男性）纳入本项研究。牙位包括2颗上颌第二前磨牙，4颗上颌第一磨牙和4颗下颌第一磨牙。患者平均年龄45.9岁（年龄范围27～63岁）。拔牙原因包括根折、牙周病变、牙髓治疗失败和严重的龋损。排除标准包括存在骨代谢疾病、妊娠、恶性肿瘤或近5年行恶性肿瘤的放化疗病史、自身免疫性疾病病史。

含肾上腺素1∶100 000的4%阿替卡因局部麻醉后，使用牙挺分离牙与牙槽骨并使用拔牙钳小心拔除牙齿，尽量减少对牙齿周围骨组织的损伤。多根牙则采用分根拔除。使用刮匙仔细去除拔牙窝内的肉芽组织，接着使用异种骨材料（Osteobiol GenOs, Tecnoss）充填牙槽窝，植骨颗粒上覆盖一层胶原膜（Osteobiol Evolution, Tecnoss），软组织非一期缝合覆盖胶原膜。患者同意在牙槽窝愈合期间不配戴义齿。全身用药包括服用阿莫西林-克拉维酸钾每12h一次，服用6d；0.2%葡萄糖酸氯己定溶液含漱每8h一次，直到拆线为止。

临床评价

在基线（拔牙后即刻）和拔牙后4个月时临床测量拔牙位点。测定拔牙窝位点正中垂直于牙弓切线的最突点的颊舌侧距离为牙槽嵴（牙槽窝）宽度。使用骨卡尺进行所有测量。患者在第4个月就诊需要进行种植体植入时，再一次测定牙槽骨的宽度并在每一个骨增量区取活检标本用于组织学评价。

评价拔牙窝位点的骨愈合水平，计算拔牙后即刻（基线）和4个月时牙槽窝颊舌侧牙槽骨的变化。

组织处理

种植体植入位点翻瓣后，使用环钻在原先充填骨引导材料的骨增量区获取活检标本。

标本使用10%中性福尔马林缓冲液固定，然后进行酒精脱水，丙烯酸树脂包埋。聚合后切片使用碱性品红和甲苯胺蓝染色。

统计学分析

为了统计分析，使用基线和4个月时的测量值进行配对t检验。$P<0.05$表示差异有统计学意义。

结果

临床结果

试验结果见表1，图1和图2显示2个临床病例。没有患者退出本次研究。在基线水平，平均牙槽嵴宽度为(11.80 ± 1.53)mm（范围10～14mm）。在4个月时，检测到骨体积减少约15%，测量的平均值为(9.95 ± 2.31)mm（范围6～13mm）。根据这些数据获得平均骨吸收为1.85mm（范围0.5～5.5mm）。最终测量的平均牙槽骨宽度是拔牙即刻的84.32% ± 15.62%，即愈合后骨宽度有15%的吸收。基线和最终的骨宽度差异没有统计学意义($P = 0.006$)。

组织学结果

骨增量位点的组织学可以分辨出GenOs颗粒（图3～5）。在牙槽窝中间，它们通过松质骨支架结合并相互连接。在所有位点都可观察到包括编织状和更成熟的板层状的新生骨形成。

除了一名患者（编号2）外，其他患者没有出现炎症。牙槽窝愈合4个月的标本中残留骨移植物体积平均占标本体积的24.5% ± 11.65%，范围10%～40%。

讨论

由于拔牙后会导致不同形式的骨吸收和改建，在使用骨结合种植体时需要对可用骨体积进行评估。当一颗牙齿需要拔除时，数项技术可以帮助临床医师保存容纳牙根的牙槽突，从而创造出理想的种植位点形态。当目标是在种植体植入时避免植骨时，这一点尤为重要。

以前的研究显示拔牙后会出现牙槽骨体积明显的丧失。在拔牙12月后牙槽嵴的吸收超过50%，而接近2/3的吸收发生在最初的3个月。而且，有报告显示牙槽嵴宽度的丧失大于高度的丧失。

本研究评价一种骨替代材料用于拔牙后牙槽骨保存的作用。在拔牙即刻和愈合4个月后（相当于种植体植入的时间）使用外科骨卡尺进行临床测量牙槽突形态改变。在愈合4个月时，从用植入异种骨的骨增量区获取的活检标本检测未吸收植骨颗粒的比例。

研究结果显示牙槽骨宽度的吸收明显小于以前一项使用充填材料处理拔牙窝的研究4所报道的骨吸收。在观察期间，拔牙位点的吸收平均仅有原有颊舌侧宽度的15.68%。拔牙后的牙槽骨增量术似乎增加了保存原有牙槽骨形态的可能性，从而有利于获得理想的牙槽骨和牙龈组织的种植体植入。与一项类似的研究评价无骨增量的拔牙窝相比，本研究显示骨增量减少了35%的牙槽骨宽度的减少。

组织学研究显示4个月后有残留移植骨颗粒，残留移植骨颗粒体积平均占24.5%，明显低于获得成功种植体植入的最低值（40%）。编织骨和板层骨等新生骨的形成确保可以进行正确的种植体植入。

结论

在该有限的小样本的研究中，根据研究结果推荐使用骨替代材料用于充填后牙区的拔牙窝来避免牙槽骨吸收。需要大样本量的人群研究来证实这些结果。

表1 4个月后牙槽骨宽度和残留移植骨体积的改变量

患者	性别	牙位(FDI)	初始骨宽度(mm)	最终骨宽度(mm)	残留移植骨体积(%)
1	女	25	10	8.5	15
2	男	15	11	10.5	40
3	男	46	13.5	13	25
4	男	16	14	13	40
5	女	16	12	11.5	25
6	女	36	11.5	10	40
7	男	16	13	11	15
8	男	36	13	7.5	10
9	男	16	10	8.5	20
10	女	36	10	6	15
平均值及标准差			11.8 ± 1.53	9.95 ± 2.31	24.5 ± 11.65

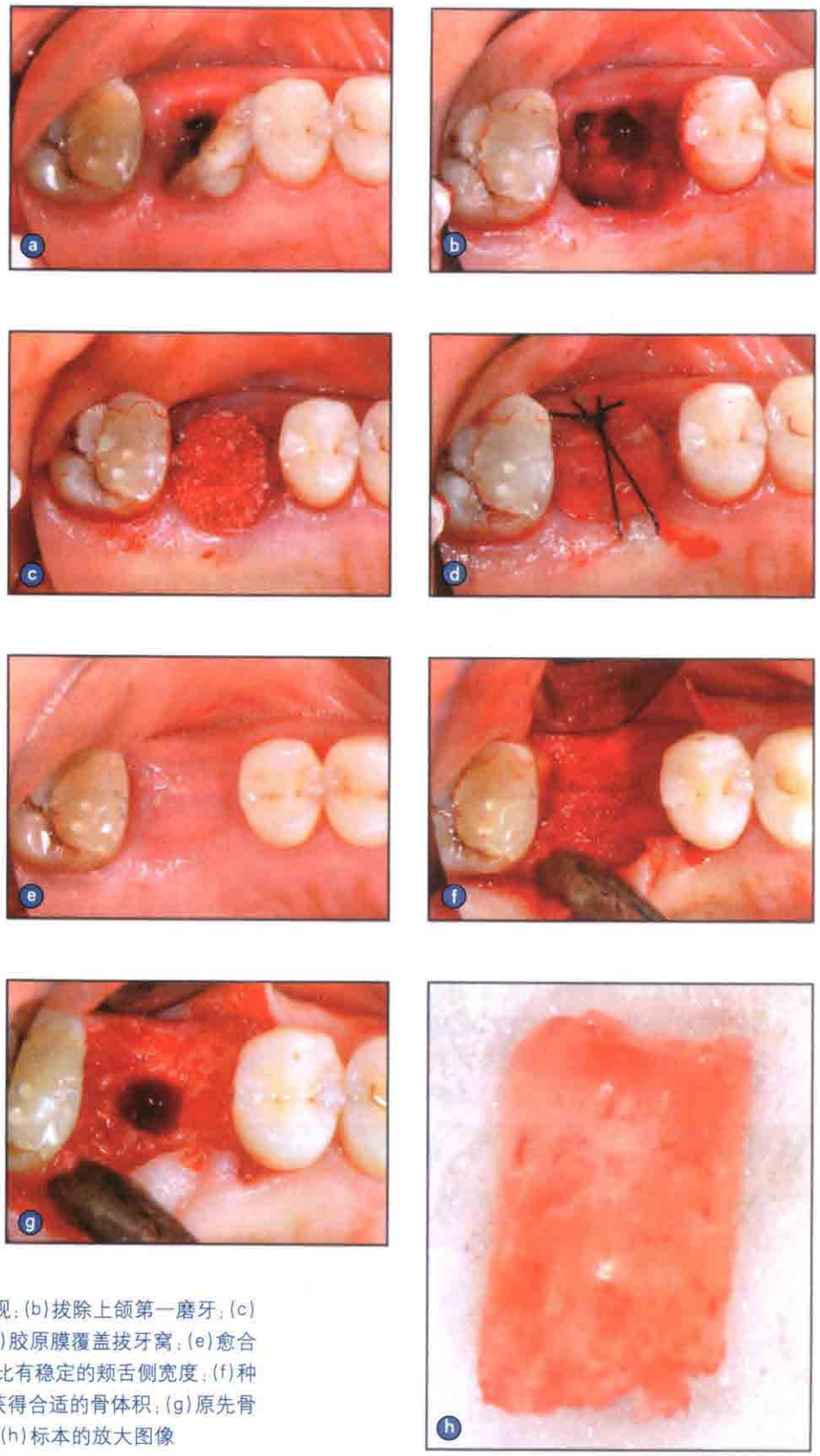

图1 患者5。(a)术前殆面观；(b)拔除上颌第一磨牙；(c)拔牙窝充填骨引导材料；(d)胶原膜覆盖拔牙窝；(e)愈合4个月后可见与基线图像相比有稳定的颊舌侧宽度；(f)种植体植入时的图像，可以获得合适的骨体积；(g)原先骨增量区获得的骨活检标本；(h)标本的放大图像

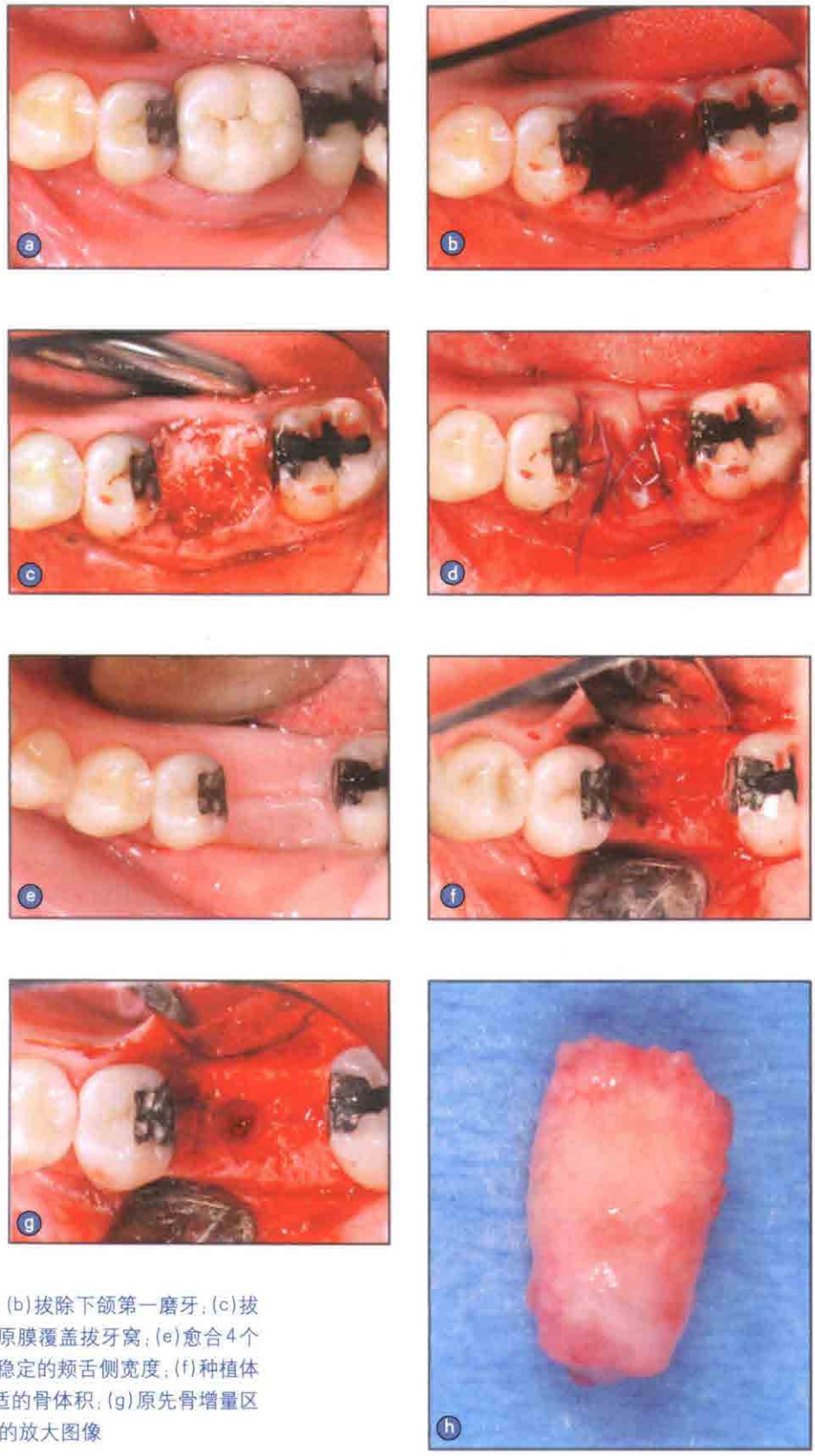

图2 患者6。(a)术前验面观；(b)拔除下颌第一磨牙；(c)拔牙窝充填骨引导材料；(d)胶原膜覆盖拔牙窝；(e)愈合4个月后可见与基线图像相比有稳定的颊舌侧宽度；(f)种植体植入时的图像，可以获得合适的骨体积；(g)原先骨增量区获得的骨活检标本；(h)标本的放大图像

图3和图4 两个重建位点愈合4个月后的组织学图片，可见许多未吸收颗粒包埋在新生骨中，新生骨小梁穿入骨颗粒间（碱性品红和甲苯胺蓝染色，放大倍数×10）

图5 新生骨、髓腔和骨引导材料颗粒（碱性品红和甲苯胺蓝染色，放大倍数×30）

《口腔颌面种植中的骨增量技术》牙槽嵴的缺损和缺失严重限制了种植适应证，影响到牙种植的功能和美学效果。尽管在很多牙种植著作中有专门的章节介绍骨增量技术，但缺乏系统性的全面论述。作者凭借大量的基础研究、丰富的临床经验和操作技艺，详细论述了骨增量重建牙槽嵴的原则、供区（口腔内和口腔外的供区）与受区的解剖学特点、取骨技术、受区处理与骨移植技术、牵张成骨技术、上颌窦底提升技术、特殊的外科器械等重要方面。全书包括558幅图片、8个表格、10余个病例，全面展现了口腔种植中骨增量的设计原则、治疗程序、操作技术和完美的治疗效果，是种植医生实现骨增量治疗的重要参考著作。

购书方式：北京市复兴路22号，甲3号，人民军医出版社国际口腔医学出版中心，杨淮（编辑），邮编：100842，Email：pumcp@126.com，电话：13521457428，010-51927300转8027

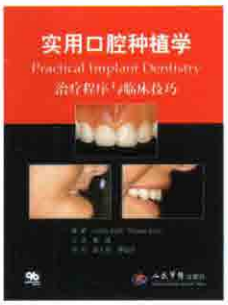

《实用口腔种植学》本书以临床治疗过程流程图为主线，全面论述牙种植治疗技术的临专著。书中详细论述了牙种植的诊断与设计、种植体植入与负荷的程序与术、软硬组织增量与成形的原则与技术、种植并发症与处理等重要方面。书包括17张流程图、733幅图片、16个表格、25个相关病例，全面展现了牙疗过程中各种临床病例的治疗程序和技术，体现了医生为获得完美美学和能效果应该掌握的临床技能与技巧，是口腔医学和牙种植学的经典之作。

购书方式：北京市复兴路22号，甲3号，人民军医出版社国际口腔医学出版中心，杨淮（编辑），邮编：100842，Email：pumcp@126.com，电话：13521457428，010-51927300转8027