译文

MTA 充填外伤所致根尖孔未闭合的死髓上颌中切牙 4 例

Mineral Trioxide Aggregate for Obturation of Non-vital Maxillary Central Incisors with Open Apices after Trauma

Peter Robotta

原载 ENDO (Lond Engl), 2011, 5(1): 53-61.（英文）

刘敬一 译 岳 林 审

摘 要

针对根尖孔未闭合的年轻恒牙的根管治疗是一项挑战。长期应用氢氧化钙糊剂的根尖诱导成形术是一种已被认可的治疗方法，然而这种方法伴有许多临床问题。制备根尖屏障是这类患牙的另一种治疗方法。三氧化矿物盐聚合物（MTA）具有作为根尖充填材料的潜能，尤其在年轻恒牙的治疗中。MTA 具有治疗时间短、封闭性好及生物相容性高的优点，被认为是一种很有效的根尖诱导成形的方法。本病例报道将汇报 4 例上颌切牙牙髓坏死、根尖孔未闭合且并发根尖周炎的临床病例的治疗（应用 MTA 根尖屏障术）。所有的病例在 MTA 根尖屏障术治疗后均显示临床以及影像学愈合表现。

关键词 根尖诱导成形术；MTA

1 引言

12 岁少年儿童中 20% ~ 30% 都曾经遭受牙外伤。青少年牙外伤可导致根尖孔尚未闭合的年轻恒牙牙髓坏死。年轻恒牙的牙髓坏死后的治疗及修复均面临挑战。根尖狭窄部的丧失以及根尖区根管分歧结构均妨碍彻底的机械清创、根管消毒以及根管充填。此外，年轻恒牙根管壁薄弱，易于折断。以往，对这类患牙的治疗以在根尖形成硬组织屏障为目的，称为根尖诱导成形术。美国牙髓病学协会（AAE）将其定义为：一种可以将牙根未完全形成的死髓牙诱导出钙化的根尖屏障或持续的根尖发育的治疗方法。已有为数众多的操作方法应用不同种类的材料被推荐用于诱导形成根尖屏障，包括：不予处理，感染控制，诱导根尖周组织血凝块形成，

译者单位 北京大学口腔医学院
北京市中关村南大街 22 号 100081

抗生素糊剂，氢氧化钙[$Ca(OH)_2$]与不同材料的混合物。

氢氧化钙是目前用于诱导形成根尖屏障的材料中被最为广泛接受的一种。尽管氢氧化钙根尖诱导成形技术取得临床成功，它也有一些不足。这种治疗需要患者具有高度的依从性并且在相对较长的一段时间内多次复诊。形成根尖屏障所需要的时间无法预知，根据根尖孔直径以及感染出现与否，需要3～21个月。这使得患者难以依从并面临暂封材料脱落所致的再次感染等问题，并且患牙易罹患根折。根据对实验动物羊的年轻切牙和牙本质及牛牙本质的研究显示，应用氢氧化钙长期治疗可导致年轻恒牙抗折性能显著下降。此外，Rosenberg等研究了氢氧化钙对人离体上颌切牙微拉伸断裂应力的影响，发现牙本质断裂应力出现23%～43.9%不等的严重下降。

根尖诱导成形术治疗需要多次复诊，由此，出现了以一步法施行根尖屏障治疗的替代技术。诸如磷酸三钙、氢氧化钙、骨原蛋白及三氧化矿物盐聚合物等一些材料已被提出用作根尖屏障，它们的生物相容性及成骨潜能也已被证明。1999年，Torabinejad和Chivian介绍了将三氧化矿物盐聚合物（MTA）用作一种根尖栓子的方法，即根尖屏障。MTA是普通硅酸盐水泥的一种衍生物，具有相似的化学特性，但重金属（如锰、锶）、发色团（铁矿石）、铝、钾等潜在的毒性因子的含量更低。它是一种含有亲水性颗粒的粉末。与蒸馏水3:1（1g MTA:0.35g水）混合后，生成初始pH值10.2的胶态凝胶。

MTA完全硬化时间大约3h，混合即刻pH值为12.5。MTA的主要复合物有硅酸三钙、铝酸三钙、氧化钙、氧化硅及其他一些氧化矿物。此外还添加氧化铋以期提高其阻射性。MTA有不同种的商品化成品：① ProRoot MTA（Dentsply Tulsa Dental，Tulsa，OK，USA）；② White ProRoot MTA（Dentsply Tulsa Dental）；③ MTA Angelus（Solucoes Odontologicas，Londrina，巴西）；④ MTA Angelus Blanco（Solucoes Odontologicas）；⑤ MTA Bio（Solucoes Odontologicas）；⑥ Ledermix MTA（Riemser，Greifswald，德国）。

本文报道4例年轻上颌中切牙牙髓坏死后的治疗与复查随访。所有患牙均因陈旧性牙外伤而过早停滞了牙根发育，有牙髓坏死及根尖周炎的临床表现。

2 病例1

一名6岁女童因右上中切牙外伤7个月来诊，无其余特殊系统病史。据父母回忆，女童大约5岁时曾出现上颌右侧中切牙早萌。7个月前上颌右侧中切牙外伤脱出后即刻进行了再植术，同时用牙周夹板固定了4个月。在夹板固定期间，应用二氯二氟甲烷对上颌右侧中切牙行冷测（敏感性测验）结果阴性。之后未行牙髓治疗。由于上颌右侧中切牙根尖区域肿胀且出现瘘管，患儿转来（图1a）。

本次就诊时用干冰棒测试上颌右侧中切牙，结果阴性，而邻牙冷测结果阳性。上颌右侧中切牙只有叩诊略呈阳性。影像学检查显示上颌右侧中切牙牙根发育不完善，根尖呈“喇叭口”样，根尖周区域透射影（图1b）。临床及影像学检查提示上颌右侧中切牙牙髓坏死伴发根尖周炎。详细告知患者诊疗方案及预后。初诊时患儿十分恐惧，拒绝配合使用橡皮障。未做局部麻醉，开髓有大量血性渗出物（图1c）。

应用尖端无切割刃的钻针（安全钻针）（Brasseler，Lemgo，德国）进行髓腔初预备，以根尖定位仪Raypex®5（VDW，Munich，德国）和X线片共同确定工作长度（图1d）。随后，应用四壁环锉技术进行根管机械预备（不锈钢H锉，VDW）和3%次氯酸钠超声荡洗（VDW Ultra，VDW），20% EDTA（Calcinase EDTA，lege artis，Dettenhausen，德国）去除玷污层，以2%氯己定行终末冲洗后，用氢氧化钙糊剂进行根管内封药，玻璃离子水门汀（Ketac Fil，3M，Neuss，德国）和复合树脂（Estelite Sigma Quick，Tokuyama Dental，Altenberge，德国）暂封。

4周后，上橡皮障隔离患牙根管换药。上橡皮障所用橡皮条为Wedjets（Coltène Whaledent，Mahwah，NJ，美国），牙线为Fixafloss（Kerr，Rastatt，德国）（图5）。2周后，瘘管消失并且无不适主诉。

复诊上橡皮障，去除根管内氢氧化钙，荡洗根管，纸尖擦干（图1e）。于显微镜（Global Microscopes，Surgical Corporation，St Louis，MO，美国）下对根尖行white ProRoot MTA充填，形成4mm厚MTA层。使用工具有MTA输送器（Dentsply DeTrey，Maillefer，Konstanz，德国）、垂直加压器（Plugger Prof. Machtou #3/4，

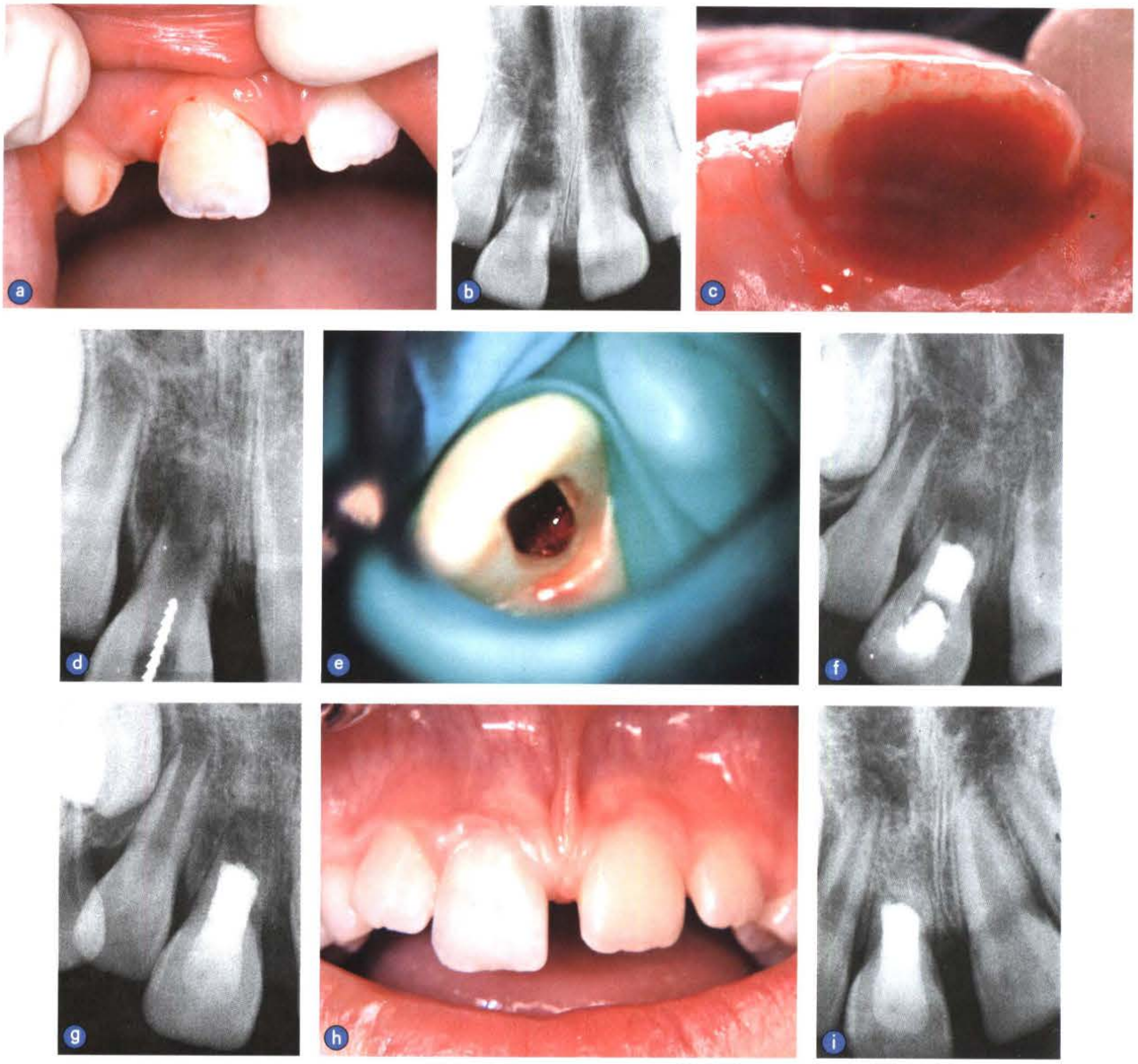

图 1 a. 术前临床表现；b. 术前 X 线片：上颌右侧中切牙牙根形成不完全，根尖呈“喇叭口”样且有根尖周炎；c. 上颌右侧中切牙开髓后大量血性渗出物；d. 拍摄 X 线片确定工作长度；e. 显微镜下于根管预备后观察根尖周组织；f. X 线片显示 MTA 屏障形成；g. 3 个月复查 X 线片；h. 1 年复查口内临床情况；i. 1 年复查 X 线片显示根尖周组织愈合中

American Dental Systems，Vaterstetten，德国）和纸尖末端（Roeko，Langenau，德国）（图 6）。暂封患牙后拍摄 X 线片（图 1f），满意后，于 MTA 栓子（屏障）上直接进行复合树脂充填，以隔绝细菌，严密封闭，并保护薄弱的牙体组织，防止折断。术后 3 个月和 1 年复查（图 1h），口内情况及 X 线片均显示根尖周组织持续愈合中（图 1g，图 1i）。

3 病例 2

一名 7 岁女童因上颌右侧中切牙外伤脱出后根尖区出现瘘管 1 个月来诊（图 2a）。检查时用牙胶尖插入窦道进行影像学示踪检查，发现牙根发育不全，根尖呈“喇叭口”状，根尖近中部分透射影（图 2c）。此外，与外伤即刻 X 线片（图 2b）比较，上颌右侧中切牙已出现明显牙根外吸收。回顾病史未发现牙髓治疗禁忌证。应用橡皮障（Wedjets 和 Fixafloss）隔离患牙 Kerr（图 5）（Coltène Whaledent），电测结合 X 线片确定工作长度（图 2d）。根管冲洗及 MTA 根尖屏障操作均与病例 1 相同。根管内氢氧化钙糊剂封药 2 个月，瘘管消失。

于根尖1/3用MTA充填4mm后，同病例1进行复合树脂充填，拍摄X线片（图2e）。术后1年影像学检查及口内检查均未显示病理性改变（图2f及图2g）。

4 病例3

一名全身健康的女童在8岁时遭受牙外伤。6年后，患牙上颌右侧中切牙根尖区出现窦道（图3a）。牙胶尖插入窦道进行影像学示踪检查，显示上颌双侧中切牙根尖均呈“喇叭口”样，且根尖区有透射影（图3b）。应用干冰霜对上颌双侧中切牙进行冷测，结果阴性，遂开始牙髓治疗。上橡皮障隔离患牙后，电测结合X线片确定工作长度（图3c，Kerr）。应用不锈钢H锉（VDW）四壁环锉技术进行两颗患牙的根管机械预备，超声冲洗，冲洗程序同病例1，根管内氢氧化钙封药。3周后窦道消失（图3d），建立MTA根尖屏障，操作同前（图3e）。术后1年复查，X线片（图3f）显示上颌双侧中切牙根尖区透射影范围较术前明显减小，已几乎看不出来。

5 病例4

一名12岁男童因左上前牙变色及根尖区出现窦道（图4a）由正畸科医师转来。患儿无特殊系统病史。主诉曾于8岁时牙外伤，上颌左侧中切牙有根管治疗史。影像学检查显示上颌左侧中切牙根尖未完全形成，呈现“喇叭口”样，根管内根充影像不均匀，根尖区近中透射影（图4b）。去除根管内根充材料后，电测结合X线片确定工作长度（图4c）。同前所述，上橡皮障隔离患牙后对患牙进行根管机械预备、冲洗并建立根尖MTA屏障。拍摄X线片确认根管充填完善致密（图4d）。

患牙牙冠变色这一美学问题通过冠内漂白进行处理。应用20%过氧化氢和单水合过硼酸钠来诊漂白。7d后，患者对牙齿颜色效果满意。由髓室内去除漂白剂，用复合树脂严密充填。术后1年上颌左侧中切牙的临床检查（图4e）和影像学检查（图4f）均显示牙冠颜色及根尖病变恢复正常。

图2 a. 初诊临床情况显示上颌右侧中切牙根尖区窦道；b. 术前X线片：上颌右侧中切牙牙根形成不完全，根尖呈“喇叭口”样，根尖周炎，牙根外吸收；c. 窦道示踪；d. 拍摄X线片确定工作长度；e. X线片显示MTA屏障形成；f. 1年复查X线片；g. 1年复查口内临床情况

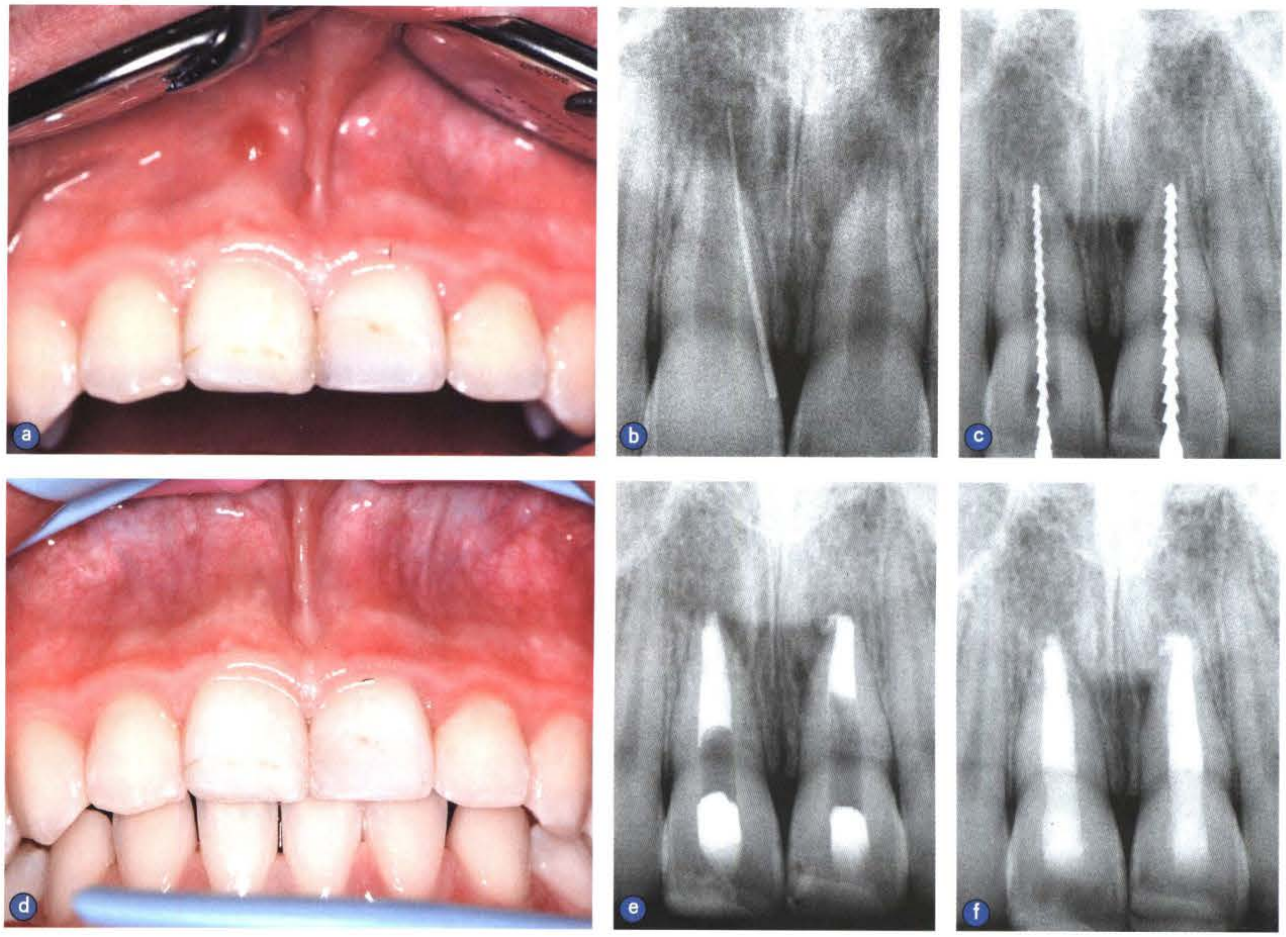

图3 a. 初诊临床情况显示上颌右侧中切牙根尖区窦道；b. 窦道示踪；c. 拍摄X线片确定工作长度；d. 根管机械化学预备3周后窦道消失；e. X线片显示上颌双侧中切牙根管充填到位；f. 1年复查X线片

6 讨论

以往，根尖孔未闭合的年轻恒牙的首选治疗方法是根尖诱导成形术，通过长期应用氢氧化钙糊剂达到促进根尖闭合的作用。成功的根尖诱导成形术依赖于硬组织屏障的形成，细胞由根尖周组织迁移至根尖，在特定细胞信号作用下分化，进而分泌由牙骨质或骨样牙本质组成的有机基质。然而，通过根管内氢氧化钙封药以刺激根尖闭合的方式有许多不足，如治疗时间的不确定（3～21个月）、根尖闭合状态无法预知、患者复查随访困难以及治疗延误等等。治疗持续时间还依赖于诸如根尖孔直径、外伤后牙齿移位程度及牙齿复位方法等因素。另外，在根尖诱导成形术治疗期间，临时的冠部封闭还可形成根管的再次感染，而感染的患牙也易于折断。

替代多诊次根尖诱导成形术的治疗技术是一步法根尖屏障术，该方法所用的三氧化矿物盐聚合物已在许多实验性研究、临床方案与病例、回顾性与前瞻性研究中被提及。MTA具有良好的封闭性和边缘适合性，合理的硬化时间和极佳的生物相容性。经过7～14d短期氢氧化钙根管消毒后，即可以MTA实施一步法根尖屏障充填。本文所有病例均在建立MTA根尖屏障操作之前应用氢氧化钙根管内封药，其目的是减少根管内微生物的数量。

由于根尖呈“喇叭口”样开敞，MTA有可能少量超填进入根尖周组织（如病例2和病例4）。基于目前的了解，少量MTA超出根尖孔并不会对根尖周组织愈合产生负面影响。本文所报道的临床病例证实了MTA可以充当根尖屏障。当患牙根尖孔未闭合且有根管内感染时，MTA也被认为是一种可以支持根尖周组织再生的非常有效的材料。临床及影像学检查也显示了患牙根尖区有新生硬组织形成，根尖周炎已被治愈。上述结果与其他应用MTA根尖屏障技术的病例报道相似。

图4 a. 初诊临床情况显示上颌左侧中切牙根尖区窦道；b. 上颌左侧中切牙术前X线片；c. 拍摄X线片确定工作长度；d. X线片显示根管充填到位；e. 1年复查口内临床情况；f. 1年复查X线片

图5 Wedjets橡皮绳（Coltène Whaledent）和Fixafloss牙线（Kerr）



图6 a. MTA输送器（Dentsply）；b. ProRoot MTA（Dentsply）；c. 纸尖（Roeko）；d. 垂直加压器（American Dental Systems）

本文所报病例的治疗目的首先是尽可能长久地保留外伤患牙，由此实现牙槽骨的保留。牙齿早失，尤其是美学相关的上颌前牙区牙齿早失，将引发诸多问题，如可能导致患儿社会心理以及语言方面的发育障碍，而儿童义齿修复的适应证也受到限制，尤其像病例 1 和病例 2，由于患牙未发育完成的牙根过短，远期修复的可能性非常有限。当患牙缺失后，周围的骨组织会随之吸收。考虑到成年后种植修复的可能性，在儿童上颌骨生长期间保存其牙槽骨的宽度和高度尤为重要。

病例 4 中，在牙髓治疗实施前已经开始正畸治疗。而病例 1 和病例 2，在牙髓治疗不久后正畸治疗才可能成为必需。通常情况下，无髓牙的正畸移动是可行的，但仍有不同看法。部分学者认为根管治疗后的牙齿更易吸收，而其他学者并未观察到明显差异，也有报道称活髓牙较无髓牙更易于发生根吸收。De Sousa 等在动物实验中发现慢性根尖周病变在没有正畸移动时愈合得更快，而有慢性根尖周病损的患牙在根管治疗后进行正畸移动似乎会延迟根尖周组织的愈合，但最终并不会阻碍愈合。

牙根未发育完成的无髓牙进行一步法治疗的主要优点是治疗时间短、就诊次数及 X 线片拍摄数量减少、可以预知根尖的闭合状态。对已感染的根尖未闭合患牙实施根尖诱导成形，应用 MTA 的一步法根尖屏障技术是一种有效的选择。当然，传统氢氧化钙根尖诱导成形术和 MTA 人工根尖屏障术共有的不足是二者均无法使牙根进一步发育，无论是根管壁的增厚还是持续的牙根形成。

近年来提出了对死髓患牙施行牙髓再血管化的新概念。在过去数月，已发表了一些病例报道和临床初步研究。牙髓再血管化也被认为是一种治疗死髓年轻恒牙的更好的替代方法，甚至对具有严重根尖周感染的患牙也有效。死髓年轻恒牙似乎可在血凝块和胶原基质的帮助下，牙根长度及根管壁厚度有所增加。以此观点，根尖诱导成形术在不久的将来可能不再被使用。不过，再血管化疗法能否替代已于临床实施的氢氧化钙封药法或 MTA 屏障技术，还需进一步的临床研究予以证实。



中国口腔种植临床精萃（2013 年卷）

名誉主编：邱蔚六　王大章　欧阳喈
主　　编：王　兴　刘宝林
执行主编：宿玉成
开　　本：精装大 16 开
I S B N：9787509167571
定　　价：188.00 元



穿牙槽嵴上颌窦底提升术

主编：Georg Watzek
主译：宿玉成
开本：精装 16 开