[1] 一种新的修复方法-用于前牙的改良烤瓷部分冠

Modified partial-coverage ceramics for anterior teeth: A new restorative method

Julia Ficher/Carolin Kuntze /Friedrich Lampert

原载 Quintessence Int 1997; 28: 293-299 (英文)

李健慧 译，冯海兰 校

摘要 切缘修复技术（The Edge Up technique）是一种可以最大限度地保留缺损牙齿牙体组织的新的修复方法。此方法建立在一种特殊的牙体预备技术（在釉质上作环形扩展肩台或角的预备）和与该技术匹配的一套牙体预备工具的基础之上。切缘修复技术使缺损前牙的修复效果更美观、稳定和持久。

引言

前牙的牙体缺损，使用复合树脂修复若不能满足美学的，功能的及固位的需要时，通常采用冠类修复。与修复后牙牙体缺损的铸造金嵌体，高嵌体及部分冠相对应的修复前牙牙体缺损的方法是烤瓷贴面。烤瓷贴面的边缘要伸展到龈缘。修复仅涉及前牙切缘或切角缺损的治疗方法尚有缺陷。以往曾以近中切缘远中或Ⅳ类嵌体的形式用铸金充填，而今从美学角度令人根本无法接受。

切缘缺损（牙冠切1/3缺损，光滑面龋或局限性变色）时，选择哪种修复方法的确是个问题。常规的复合树脂不足以修复此类缺损，而用全冠修复则会使健康釉质损失大约60%-70%。新型烤瓷及粘结材料的发展和患者对最佳美学效果的执着追求，以及对减小釉质损失的期望，促使我们为患者提供更多种类的修复方法。切缘修复技术（Kuntze/Fischer）正是从平面技术的长期应用实践中发展而来，用此方法修复前牙缺损可以最大限度地保留釉质。在切缘修复一词中，切缘特指修复部位，修复特指恢复前牙缺损的切缘。

文献回顾

Buonocore是将与牙同色材料永久粘固于釉质这一领域的先驱，酸蚀技术便是由他最早报告的。由此奠定了粘结机械学的基础。如果没有这个基础，难以想象会有今日的保护性的与牙同色材料的粘合。

酸蚀的原理是通过酸蚀处理使釉质表面发生选择性脱矿。高黏度的树脂渗入釉质表面的微孔内，在树脂釉质界面形成深入的微观固位粘结。由酸蚀处理所获得的粘结力比釉质固有的粘接力高出约10N/mm^2。假若其抗水解性能足够的话，釉质树脂粘结系统便不需作进一步改进。

为改进牙科材料与釉质或牙本质的粘结，采取的进一步举措是对修复体的粘结面作附加处理。对烤瓷表面先用氟氢酸，而后再作硅烷化处理最为常用。首次对烤瓷进行酸蚀处理的实验始于1982年。这些研究证明,经氟氢酸处理的烤瓷表面微孔与经酸蚀的釉质表面微孔很相似。其原因是酸选择性地溶解烤瓷表面除铝化合物以外的硅酸盐类化合物。氟氢化合物的另一特性是对烤瓷材料进行表面活化。

对烤瓷修复体表面处理的第二步是用硅烷藕合剂。它具有双功效分子结构，与烤瓷表面的氧化层和复合树脂中的有机基质形成一种有机硅烷化合物形式的化学结合。从1977年至今，应用硅烷粘结剂形成烤瓷树脂粘结的抗张强度研究已有许多报道。1984年Calamia和Simonsen在使用和不使用硅烷粘结剂的条件下，对材料表面经酸处理和不经酸处理的抗张强度进行比较。结果显示表面酸

1 译者：北京医科大学口腔医学院修复科
中国.北京.海淀区白石桥路38号（100081）

处理比用硅烷粘结剂更为重要。而既经酸处理又经硅烷化处理，其抗张强度最大。

实现与牙本质的粘结，从而扩大与牙同色充填材料的适应证。这意味着牙本质粘结剂可被视为粘结剂的最新发展。这些牙本质粘结剂有两种功能：完成与牙本质的粘结，粘结强度与复合树脂和复合树脂水门汀相似。牙本质与复合树脂或复合树脂水门汀之间尚不能达到直接的连结。不久前，对高效牙本质粘结剂的体外实验研究显示，其粘结性能有明显改善。人们对此充满希望。

切缘修复技术

牙体预备

与以往叙述的方法不同，切缘修复技术的牙体预备必须遵循特定准则。其牙体预备的特点是釉质上的扩展肩台（图1）。这样预备一方面为酸蚀提供足够的面积，另一方面为出现于前牙区的剪切力提供支撑。固位区的范围应与牙体缺损的范围相对应。有牙体组织支持的烤瓷部分与无牙体组织支持的烤瓷部分之比应为1:1（图2）。因为烤瓷材料是固定在釉质之上的，所以牙体预备时，要特别注意将釉质磨除量严格控制在0.5-0.7mm范围内。此数据来源于对前牙釉质解剖结构的测量（釉质厚度约0.84mm）。全部磨除釉质将使酸蚀技术缺乏足够的固位基础。釉质磨除量过少，则足够厚度的修复材料将改变牙齿原有的外形。个别区域暴露的牙本质可用牙本质粘结剂或牙髓保护材料。

烤瓷修复体的结合缘应达最佳状态。因此需要用特殊的牙体预备工具，采用新的牙体预备技术，使预备体尽善尽美。同时还需要技术熟练的技师来制作密合的修复体。在此，我们推荐修复切角及切缘缺损的改良牙体预备技术和相应的牙体预备工具。

牙体预备工具

整套牙体预备工具由5支金刚砂钻针：柱状钻针和灯状钻针，每种形状钻针的金刚砂又有粗细两种粒度，还有1支细粒度小头钻针（图3a-3c）。柱状钻针用于预备釉质唇面和邻面的扩展肩台。因为预备前牙表面操作比较容易，柱状钻针的颈部比钻针头部短1/3，钻针头的直径是0.7mm，正好与肩台区的釉质磨除量吻合。钻针头与颈共长8.5mm。

灯状钻针是为预备前牙的舌侧肩台而特制的。因为钻针头部的特殊形状（凸出的椭圆形）正好与前牙舌侧表面的铲形相吻合。若用常规钻针预备此处的扩展肩台则操作难度很大，但用灯状钻针就很容易操作。此外，钻针颈部长度与头部的关系（颈与头的比例为2:1）有利于对钻针的控制。灯状钻针的头与颈共长8.5mm。由于制造方面的原因，钻针头的直径为3mm。

小头钻针只用于对修复体的最后修整。钻针头和颈的长度比例与柱状钻针的相同。在钻针头部顶端的表面有宽0.5mm的细粒度金刚砂。

所有钻针的边缘均是圆钝的，以防止在修复体内产生过大张力。

修复切缘的牙体预备

预备量主要取决于缺损的大小。进一步说，取决于前牙的牙体解剖形态及局部解剖关系。既要考虑相对于釉质而言髓腔的大小和范围，又要考虑前牙在牙弓上的位置。修复切缘缺损时要在釉质上预备环形扩展肩台（图4a和4b）。柱状金刚砂钻针用来作牙齿的唇面和邻面的雏形预备和形成外形。钻针的工作端要与牙长轴平行，釉质的磨除量约为0.5-0.7mm。工作端直径为0.7mm的钻针可以帮助指示釉质的磨除量。肩台高度最好在2.5-3.0mm范围内，其高度亦可借助于钻针头的长度来估计（钻针头长5.0mm）。

灯状金刚砂钻针用于预备舌面肩台。钻针平行于牙长轴，将釉质磨至所要求的深度。因制造方面的缘故，钻针头部的直径只能是3.0mm。牙颈轴线角依照钻针头部的形状而圆钝。洞面角为90°。

要使用细粒度金刚砂钻针完成牙体预备。绝对不能使用钨钢钻针，因为按照Mormann的观点[23]，钨钢钻针会导致预备体边缘缺口的形成。为尽可能减小边缘的缝隙，最后要用细粒度的小头金刚砂钻针将肩台修整光滑。

修复切角的牙体预备

牙体预备量取决于前牙缺损的大小，牙体解剖形态和局部解剖关系。修复切角缺损与修复切缘缺损的牙体预备形式有所不同（图5a和5b）。除前述的扩展肩台的预备以外，为扩大固位面还要预备近中或远中切角。预备时，用柱状钻针作唇面和邻面的预备；用灯状钻针作舌面预备；切角预备也用柱状钻针。而后，用相应形状的细粒度钻针作细预备。最后用小头细粒度金刚砂钻针将肩台修整光滑。

切缘修复技术在牙体预备时，保护剩余牙体组织的原则：

1. 牙体预备的范围主要取决于缺损的大小。
2. 在釉质上预备的扩展肩台深0.5-0.7mm，高2.5-3.0mm。
3. 切缘全部缺损时，要预备环形扩展肩台。
4. 切缘不完全缺损时（切角缺损），除预备环形肩台外，还要作近中或远中切角的预备。

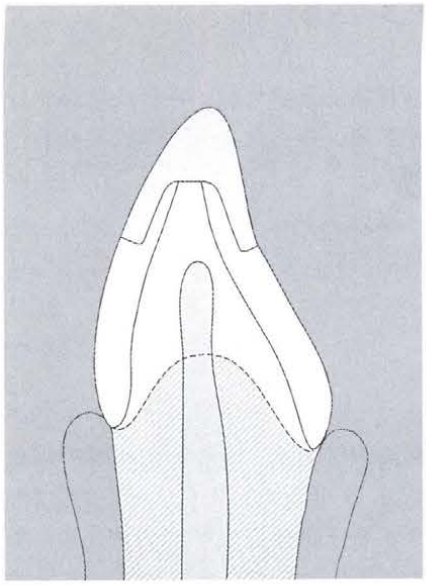

图1 牙体预备示意图:
在釉质上预备扩展的肩台

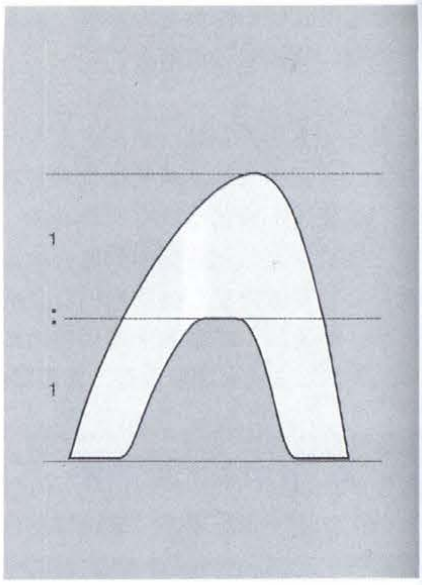

图2 有支持烤瓷部分
和无支持烤瓷部分的关系

图3a-c 切缘修复技术牙体预备所用边缘圆钝的钻针

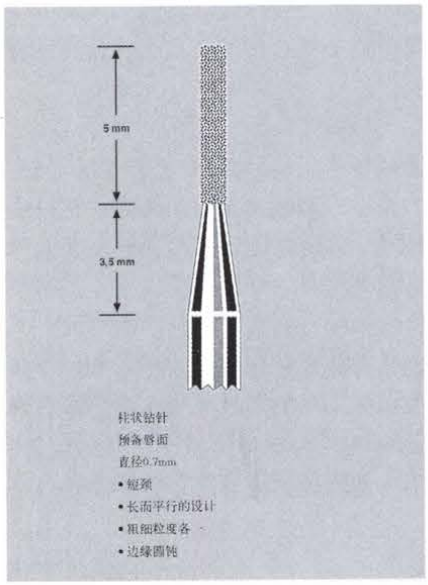

图3a 柱状钻针

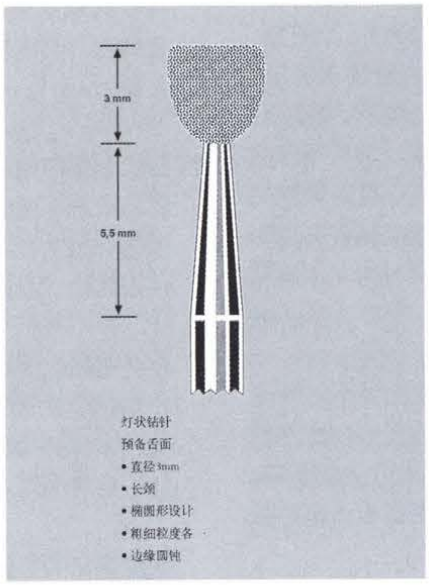

图3b 灯状钻针

图3c 小头钻针

病例

两位患者前牙的切缘IV类缺损，牙医均为他们设计了烤瓷全冠。于是患者前来咨询是否还有比烤瓷全冠的损伤性更小的修复方法。图6和图7显示患者初次就诊时的情况及修复治疗后的效果。

讨 论

用烤瓷修复体修复前牙切缘或切角缺损的方法可以最大限度地保留釉质。在传统的修复方法序列中，修复后牙的方法有充填、嵌体、高嵌体、部分冠和全冠，而修复前牙的方法仅有复合树脂充填和全冠，对某些大面积缺损（如四环素牙）病例还采用贴面修复。这种新技术填补了传统的前牙修复方法中从充填到全冠之间的空白。本修复方法的适应证为Black IV类病损，而且对轻度错位牙，局限性牙体变色或光滑面龋的修复效果亦佳。

本修复方法的禁忌证为缺损范围达龈下，釉质发育不全及各种机能异常（如磨牙症），也不适用于修复大范围的牙体缺损。对釉质发育不全和位于龈下的缺损进行酸蚀，将极大的影响粘结力。而酸蚀处理在保持烤瓷修复体的长期成功方面起着极为重要的作用。如果牙齿的氟化度高时，釉质结构呈不规则状，需要适当延长酸蚀时间，以保证有足够的粘结力。

这种新型修复方法不仅可以减少釉质的损失，保持个体牙齿的颜色和形态，而且把预备体外形严格限定在牙龈上方的牙冠釉质上，又确保了理想的酸蚀处理条件。通

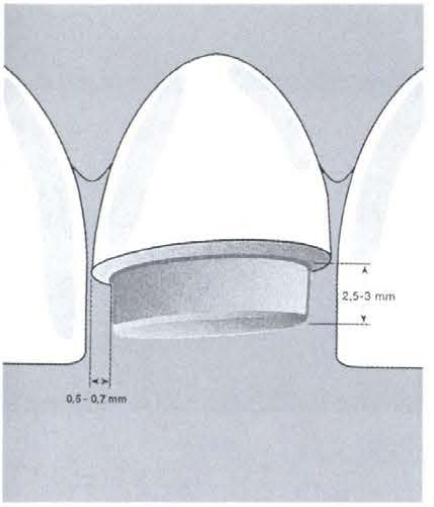

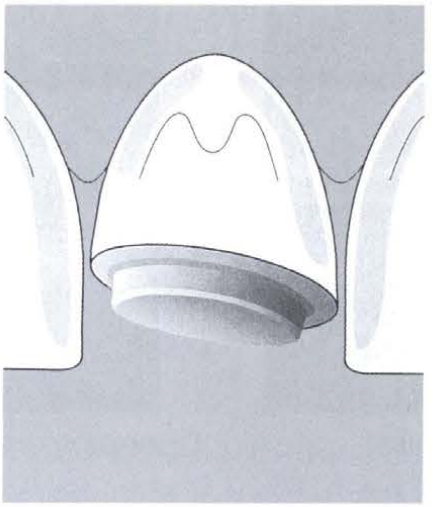

图4a 为修复切缘在釉质上预备的环形扩展肩台预备体（唇面观）

图4b 为修复切缘在釉质上预备的环形扩展肩台预备体（舌面观）

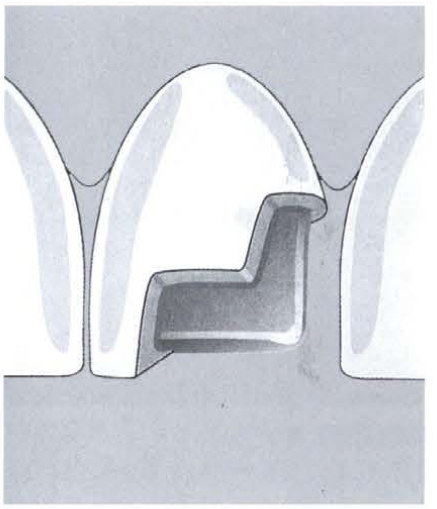

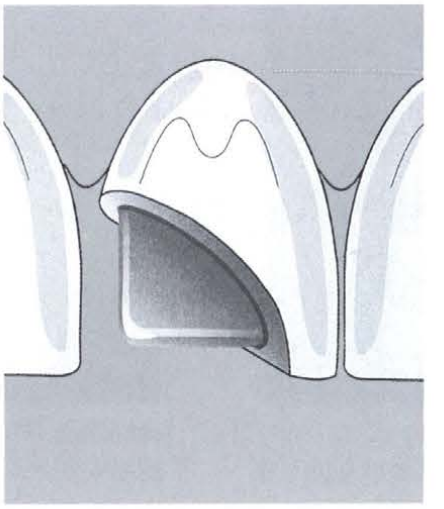

图5a 为修复切角在釉质上预备有角的扩展肩台预备体（唇面观）

图5b 为修复切角在釉质上预备有角的扩展肩台预备体（舌面观）

过牙体预备形成了预备体的就位道，简化了取印模技术。预备体边缘的位置在粘固修复体时能做到充分干燥，并使牙龈缘处的卫生更便于维护。此外，酸蚀处理后的切1/3处的釉质为修复体提供了最佳固位结构。

因为烤瓷修复体既薄（0.7-0.9mm）又透明，所以使修复体与前牙的颜色相匹配并不困难。牙齿的本色可透过烤瓷而显现。我们还发现了一个真正的变色效应：如果正确地选择了修复体的基本色调，烤瓷修复体可以自行调整至牙齿的颜色。并可用有色水门汀弥补剩余的微小色泽差异。

用精细调和的复合树脂粘固修复体，使修复体边缘不易被人察觉。为使修复体、牙齿与粘结用水门汀相配，水门汀有多种颜色可供选择。厚度有限的烤瓷修复体允许光敏树脂完全固化。优良的预备体轴面及边缘形态使修复体在完全就位后，其边缘仅形成微小的缝隙。

临床治疗步骤将在以后的文章中详细介绍。

切缘修复技术是修复Ⅳ类病损的的新方法。这种修复体不仅更美观，稳固，而且更大限度地保存剩余牙体组织。

图6a 上颌右侧中切牙牙冠部分折断。缺损涉及整个切缘

图6b右上中切牙牙体预备后

图6c 用切缘修复技术制作的烤瓷修复体修复缺损后

图7a 外伤造成的下颌中切牙切缘缺损

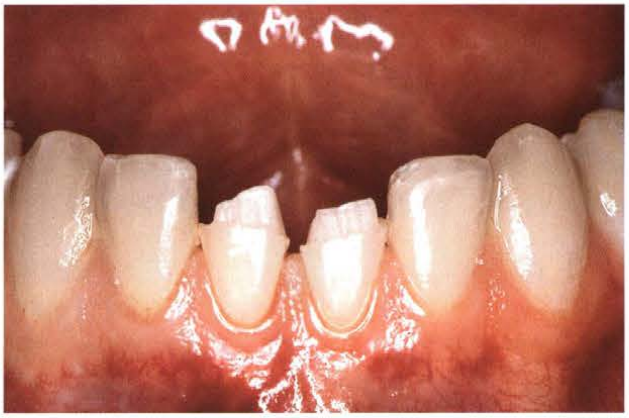

图7b 左下中切牙和右下中切牙牙体预备后

图7c 用切缘修复技术制作的烤瓷修复体修复缺损后