下颌前磨牙根管治疗出现的问题(II)

Problematik der Wurzelkanalbehandlung unterer Prämolaren (Teil II)
Holm Reuver
原载 Endodontie 2002;11:317~327(德文).

陈俊 译　冯海兰 王嘉德 校

摘要　下颌前磨牙的根管治疗通常不会出现什么问题,然而在进行根管预备前依然要仔细检查其根管系统以防存在根管分叉。偏移投照技术通常只能将颊侧根管内的根管治疗器械往中心投射,而不能被用来检查是否存在可能已被忽略掉的舌侧根管。如果存在根管分叉,那么需要去除根管壁上的牙本质悬突以暴露舌侧根管口。下颌第一前磨牙通常只需要去除舌侧根管口上方的牙本质悬突,而第二前磨牙则需要同时去除颊舌侧根管口上方的牙本质悬突。若存在舌侧根管,而不加判断就先进行颊侧根管的预备可能会导致器械难以再次插入舌侧根管口,因此在治疗过程中必须注意保证器械可以重复进入。舌侧根管由于髓腔非常细小以及根管弯曲呈典型的"S"型,因此在根管预备时比较容易形成台阶。如果存在2个以上的根管,通常会有一些侧枝根管不能被正常预备。

在本文的第一部分已经讨论过下颌前磨牙舌侧根管的术前诊断比较困难，在根管治疗的准备阶段可能会被忽略掉,因此有必要在治疗过程中去探查这些根管。下面提供一些实际操作中的相关建议。

在下颌多根管前磨牙的根管预备中要克服一些困难,准确掌握这些难点有利于调整治疗方法，然后通过各种根管治疗技术还是可以成功地完成下颌多根管前磨牙的根管预备的。

为了能达到成功预备该类根管的目的，本文将对这些治疗的关键步骤进行阐述。首先介绍相关的基本原理,然后具体讨论2颗下颌前磨牙的详细情况及其相关的影像学表现。至于单根管的另一颗牙齿,由于其根管预备非常简单,在此将不再加以赘述而仅供比较,大多数的下颌前磨牙属于这种情况。

译者 北京大学口腔医学院
北京海淀区中关村南大街22号　100081

治疗过程

牙髓腔暴露和根管探查

牙髓腔暴露可以从牙齿中央沟入钻，并往颊尖方向扩展以避免在冠内形成倒凹。牙髓腔暴露后就可以探查髓腔系统的根管部分,以发现可能存在的舌侧根管。细小的不锈钢根管治疗器械比较适合于探查舌侧根管。如果将一根未经过预弯的器械从开髓孔的舌侧部分插入根管内,器械向颊侧移动并贴在髓腔的颊侧壁上,则有可能会存在隐藏的舌侧根管（见本文第一部分图6)。尽管在牙根的中部可能存在根管分叉,但在这种情况下即便使用偏移投照技术，在牙片上通常也是只能看到颊侧根管。因此，这种投照技术对于寻找隐蔽的舌侧根管可能会收效甚微。

为了找出可能存在的舌侧根管,器械必须从开髓孔的颊侧向舌侧插入。如果存在根分叉,则通常会在牙根的中 1/3 处感觉到有个牙本质台阶(位于牙根冠 1/3 处比较少),而舌侧根管的根管口通常就位于台阶的舌侧。要是通过这种方法找不到根管分叉,为了保险起见,还应该用向舌侧预弯过的根管锉重新用相同的方法再次查找。如果还是找不到的话,那么该前磨牙很可能只有一个根管。

通过常用的止动片可以指示出根管分叉的深度和方向。如果根管分叉在治疗前的 X 线片中已经得到了诊断,那么就可以预先调整好根管锉上止动片的位置以便于更好地找到舌侧的根管。在通过成角度的投照技术获得的 X 线片上可以相对精确地测出根管分叉深度。

图 1 为能获得平直畅通的舌侧根管入口,需要去除根管口上方的牙本质悬突;开髓孔越偏向颊侧需要去除的牙本质量就越少

图 2 先进行颊侧根管预备将会使初始的牙本质嵴顶向舌侧发生移位,进而会加大进入舌侧根管口的难度

根管疏通

在根管内可以插入预弯过的 10# 器械,在少数病例中可能需要使用更细的 08# 或 06# 器械。进行舌侧根管的疏通时需要注意,在根管分叉下方不远处的根管弧度表现为与根管牙冠部分明显相反(呈"S"形)。将预弯过的根管锉朝着舌侧的方向插入根管,在根管分叉下方约 2mm 的位置将器械进行 180°的旋转。

在这种极其细小且弯曲度较大的根管内进行根管预备非常容易出现台阶,如果要成功完成根管疏通,必须要控制好常规根管冲洗等步骤以保证操作过程中根管畅通。此外,也可以辅助使用一些根管润滑剂。此时可以用偏位投照技术拍摄颊舌两根管内均插有器械的 X 线片,验证电子根管长度测量仪所测得的根管长度。

根管扩大

为了获得平直通畅的根管入口,在根管扩大之前需要去除舌侧根管口上方的牙本质悬突。这是无阻碍根管扩大、使用镍钛锉及最终完善充填独立根管的前提条件。需要去除的牙本质悬突的量取决于根管预备器械进出根管的方向:开髓孔越偏向颊侧,需要去除的量就越少(图 1)。因此,对于某些病例开髓孔可能需要向颊侧更多的扩展。

某些下颌前磨牙根管的根尖部分通常分为 2 个根管截面大小相当的根管,以牙长轴为中心分别向颊侧或舌侧走行,这种情况通常多见于下颌第二前磨牙。在根管分叉上方的颊和舌侧均可见到牙本质悬突,而这些牙本质均须被去掉。

牙本质悬突的去除要和牙冠部分根管的扩大一起进行,接着可以预备独立的分根管,但绝对不可以先预备颊侧的根管,否则牙本质嵴顶将会向舌侧发生位移(图 2),从而导致舌侧根管口的查找更加困难。根管口的牙本质悬突去除的越不彻底,这种问题造成的影响就越大。接下来可以正常进行根管扩大,使用常规技术完成根管预备。

下颌前磨牙标本的解剖细节及因此而调整的治疗方法

解剖和外形

图 3a 显示了 3 颗不同下颌前磨牙的正位投照 X 线片,所有 3 颗牙齿看起来都是单根管,只有牙 A 可以看出一点根管走行断裂的迹象。由于与骨组织的影像发生重叠,所以根管的走形看起来并不是很明显,但还是可以认为是存在根管分叉的常见表现。第二张 X 线

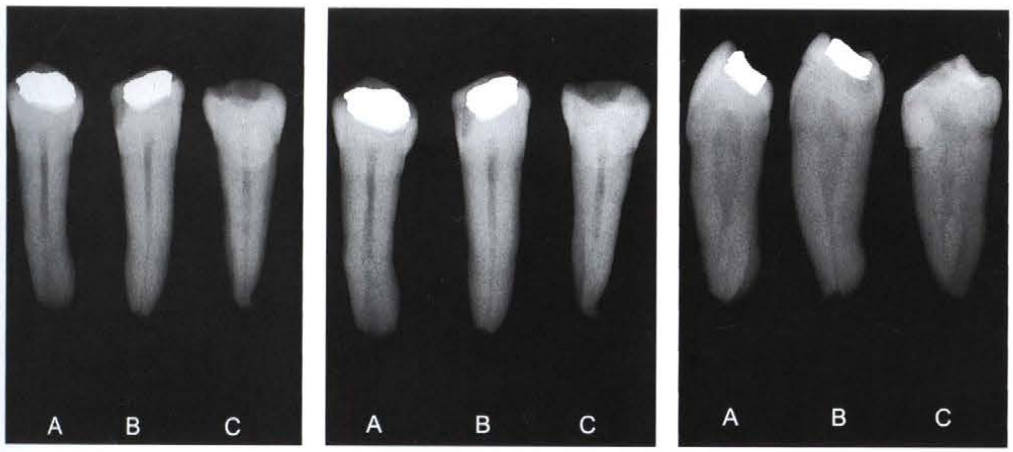

图 3a 3 颗下颌前磨牙的正位 X 线片,从左往右依次为牙 A、B、C。牙 A 的根管影像有断裂的迹象

图 3b 将射线球管偏移 10°后的 X 线片,牙 C 的根管从根中 1/3 处开始出现断裂并消失,是存在根管分叉的表现之一

图 3c 近远中向 X 线片:牙 A、牙 C 可以很明显的看到在图 3a、b 中根管影像发生折断的高度出现了根管分叉。牙 C 的舌侧根管影像与牙根邻面沟发生了部分重叠

图 4a 牙 A、B、C 的颊面观

图 4b 牙 A、B、C 的舌面观,牙 A 根面上的舌侧沟在 X 线片上表现为根管影像

图 4c 牙 A、B、C 的邻面观,牙 C 牙根的邻面上可见到一条沟纹

片是将射线球管偏离中心 10°左右投照得到的(图 3b),片中显示牙 C 的根管好象突然消失了。这个现象主要是因为粗大明显的根管影像实际上是由许多非常细小的根管影像组合而成的,这些小根管的影像单独不可见,只有当它们在 X 线片上重叠在一起时才可表现为一根粗大的根管影像。正位投照技术和偏移投照技术结合使用有助于识别象牙 C 这类牙齿的根管系统。在牙齿近远中向投照的 X 线片上可以清楚地看到牙 A 和 C 的根管分叉(图 3c),牙 A 上可以清楚地看到只有一个向颊侧充分延伸的分根管。值得注意的是在第三张 X 线片上将不再见到如第一张 X 线片上所显示出来的根管牙冠部分的影像。

牙 B 从同样的角度观察时只能看到一根根管,而牙 C 则不仅可以看到颊侧根管,而且同时还可以隐隐约约看到向舌侧弯曲的舌侧根管影像。此外,在 X 线片上,髓腔系统的影像可能会和牙根表面沟状凹陷的影像发生重叠,这是具有舌侧根管的第一前磨牙的典型特征。

图 4a~c 展示了从颊侧、舌侧和近远中向的不同角度拍摄的离体牙照片,牙 A 的牙根舌侧面上可以看到一条罕见的沟状凹陷,正是这条沟状凹陷造成了图 3 中所显示的舌侧根管的伪影。此外,牙 C 的邻面上可见因牙根不完全分裂而出现的牙根凹陷。

基于解剖和牙外形而调整的治疗方法

牙 C

下面首先详细阐述牙 C 的治疗方法:髓腔暴露后将一根器械简便地通过颊侧根管插入至根尖处,该过程中应该不会有碰到台阶的感觉。由于颊侧根管比 10# 根管锉粗大,因此器械的弯曲度看起来比根管本身的弯曲度小(图 5a)。图 5a 比图 3c 看起来更清晰。这种现

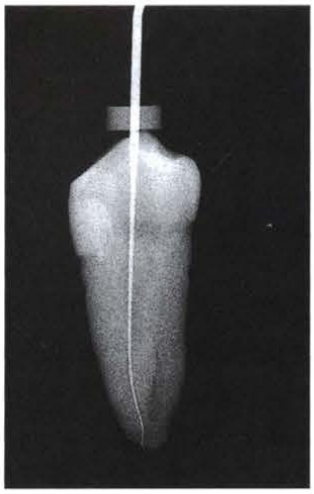

图 5a 10# 根管锉在牙 C 颊侧根管内的近远中向 X 线片

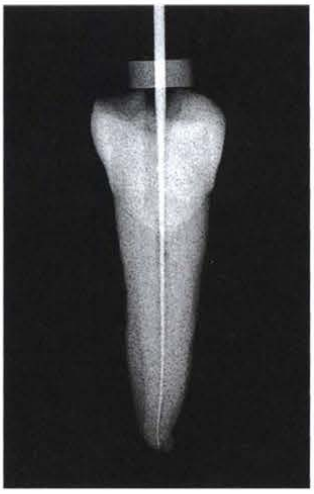

图 5b 牙 C 与图 5a 相同情况下的正位 X 线片

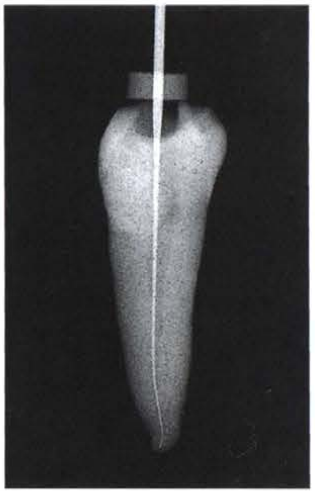

图 5c 牙 C 与图 5a 相同情况下的 40°偏移所照 X 线片。尽管射线的偏移角度已经非常的大了，但从 X 线片上还是得不到是否存在第二支根管的信息

图 6 可见牙 C 颊侧根管内 10# 根管锉的情况，根管锉的弯曲弧度要比根管本身的弯曲弧度小。舌侧根管根尖孔被标记为黑色

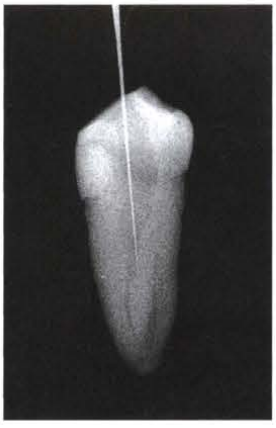

图 7a 牙 C：当根管锉从开髓孔更偏向颊侧的地方插入根管内时，可以感觉到牙本质台阶

图 7b 牙 C：将根管锉稍微向舌侧做个预弯也会有利于发现舌侧根管

图 7c 牙 C：根管锉在牙根表面的相应位置，止动片中间的标记有助于指示预弯后根管锉的正确位置

图 8 牙 C：紧接根管分叉下方即会出现“S”形弯曲的下半段弯曲，在根管预备时此处特别容易形成台阶

象和颊侧根管本身就接近中心的位置，致使根管影像在偏移投照 X 线片上并不发生移位或仅发生很少量的移位。图 5b 中所示的为正位投照的 X 线片，图 5c 所示的为将射线球管偏移 40°后的 X 线片，然而颊侧根管的影像依然位于中心位置(图 5c)。由此可见，偏移投照技术并不能很好地发现隐藏的舌侧根管。在牙齿的磨片上可以很清楚地看到其根管系统的情况（图 6)。

当 10# 根管锉从颊侧斜向舌侧插入根管(图 7a)或将根管锉稍微向舌侧方向做个预弯(图 7b)，就可以感受到位于牙本质悬突下方的牙本质桥。为了要找到如图 7c 所示病例的舌侧根管口，根管锉要做一个更大的预弯(图 7c)。借助止动片对根管分叉处深度和方向的标记有利于再次找到该根管。

由于舌侧根管走形呈典型的“S”形，因此另一个关键之处是要避开根管口下方方向相反的根管弯曲的阻碍

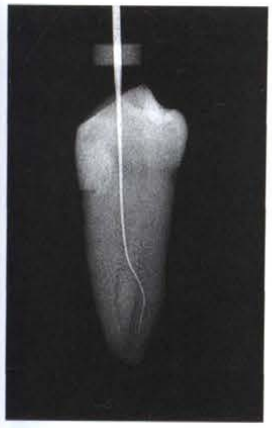

图 9a 牙 C:根管锉在舌侧根管内的近远中向 X 线片,可以清楚地看到"S"形的根管弯曲及根管位置偏离了牙长轴

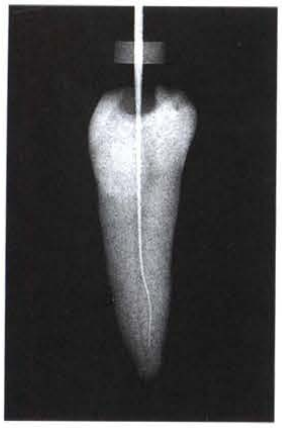

图 9b 牙 C:根管锉插入舌侧根管后的 40°偏移 X 线片,可见根管弯曲的弧度相对图 9a 的有所减小,而根管锉发生的偏移并不大

图 10a 牙 A:10# 根管锉在颊侧根管内的正位投照 X 线片

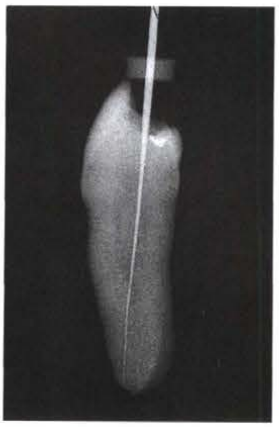

图 10b 牙 A:10# 根管锉在颊侧根管内的近远中向投照 X 线片

(图 8)。为此根管锉需要进行 180°旋转,然而其尖端却只能做一个非常小的预弯 (要比图 7c 中所示的还要短)。为了使根管锉易于插入根管,可以使用一些根管润滑剂,此外也可以事先去除部分牙本质悬突以减小相反弧度的曲率半径。

在近远中向投照所得的 X 线片上,舌侧根管内的根管锉真实地显示了根管走向,相比较于颊侧根管,舌侧根管更偏离于牙长轴(图 9a)。图 9b 为相应牙齿射线球管偏移 40°投照的 X 线片,图中所示的舌侧根管影像略微向牙根表面移位。此处的舌侧根管只能用上述在根管内插入器械的方法得以确定,而仅凭 X 线片上的弯曲影像不足以诊断舌侧隐藏根管。X 线片在某种程度上只能用于根管工作长度的估计和诊断典型的舌侧根管。随后的舌侧根管预备要在根管完全畅通的前提下进行。

牙 A

牙 A 的治疗非常复杂。从开髓孔插入的 10# 根管锉在根尖 1/3 处被卡住了,借助于根管润滑剂 08# 根管锉可以穿过根尖孔。在正位投照的 X 线片中可见根管锉位于伪根管的影像内(图 10a)。然而,扩通一条非常狭窄根管的难度跟 X 线片上看到的根管伪影并不相符,表明可能存在有分支根管。近远中向投照的 X 线片上可以清楚地看到根管在根尖 1/3 处近乎垂直并偏向颊侧(图 10b)。

向舌侧方向插入根管锉,在 X 线片显示可能有根管分叉的地方可以明显感觉到有台阶,在台阶的舌侧可以找到根管的入口。只有借助于更细更短的根管锉(6#C 锉,VDW Antaeos,慕尼黑)和根管润滑剂才可以成功疏通根管。从图 11a 所示的正位投照的 X 线片中可清楚地看到已疏通的根管内 10# 根管锉偏向远中方向(图 11a),而从邻面投照的 X 线片上则可见到呈典型"S"型弯曲的舌侧根管(图 11b)。尽管向牙齿邻面方向弯曲的舌侧根管非常少见,但在该牙上又很明显,这暗示可能还存在有其他根管。正中投照 X 线片上所显示的粗大略呈团块状的根尖 1/3 的外形也表明在这个区域有可能会存在第三根根管 (请参考本文第一部分图 4),然而实际操作中却没有找到。

为了准确检查根管系统,用菌斑染色剂对髓腔加以染色(MIRA-2-TO, Hager & Werken, 杜伊斯堡)。经染色后在牙根表面发现有 8 个不同的根管开口。将牙根近远中的牙本质去除后,可以看到被标记的髓腔。近中面观可明显见到根管牙冠部分成漏斗状汇入颊侧根管。正如所预计的那样,曾被遗漏的非常细小的舌侧根管从根管分叉的舌侧分流而出,向近中舌侧走形。而插有根管锉的那根舌侧根管也是从根管分叉的舌侧分流出去,然而其走形方向却偏向远中舌侧,从牙根的远中面可以看到该根管的出口(图 12b)。

图 11a 牙 A：10# 根管锉在舌侧根管内的正中 X 线片，侧面开口的根尖孔和粗大的根尖形状意味着可能还有其他根管存在

图 11b 牙 A：10# 根管锉在颊侧根管内的近远中向 X 线片，可见舌侧根管典型的“S”形弯曲

图 12a 牙 A：去除根管壁后的近中面观，根管的牙冠部分呈漏斗状汇入颊侧根管。箭头所指的为一根非常细小没被发现的舌侧伴行根管，从根管分叉处的舌侧转向近中舌侧。另一根舌侧根管（插有根管锉）也从相应的根管分叉处发出，但走形方向却是远中舌侧

图 12b 牙 A：去除根管壁后的远中面观，经根管锉疏通后的远中舌侧根管清晰可见，同时也还存在其他被染色的分支根管

尽管通过同一根管部位的 2 张 X 线片成功地找到了隐蔽的根管，但依然可见其根管的复杂性。对于该类牙齿，不充分的根管治疗将会影响其相应的治疗结果，因此在制定治疗计划时应加以考虑。

总结

在下颌前磨牙的根管治疗中，在根管预备刚开始的时候就有意识的对根管分叉进行探查是一种相对可靠的方法。为了查找舌侧根管，首先必须在根管的舌侧部分用预弯强度不同的细不锈钢根管锉进行探查。探到根管分叉时可能会有碰到台阶的感觉，在该台阶的舌侧可能会找到舌侧根管。

以下的一些因素将会增大舌侧根管预备的难度：

1. 根管狭小；
2. 根管分叉冠方连续的牙本质悬突；
3. 根管走形呈明显的“S”形；
4. 开髓孔向颊侧扩展不够；
5. 在确认舌侧根管口之前就进行颊侧根管的预备将会导致根管分叉处的牙本质嵴顶向舌侧移位。

对于查找舌侧根管，偏移投照技术通常起不到太大的作用。具有 3 根管的下颌前磨牙的根尖 1/2 根管系统的解剖结构往往非常复杂，因此在进行正式的根管治疗前要加以仔细考虑。