种植体根尖周病变: 临床、组织学和组织化学表现 —病例报告

Implant Periapical Lesions: Clinical, Histologic, and Histochemical Aspects. A Case Report
Adriano Piattelli, Antonio Scarano, Maurizio Piattelli, Gianluca Podda
原载 Int J Periodont Rest Dent 1998; 18: 181 – 187. (英文)

唐志辉译　曹采方校

摘要　最近有人报告了种植体根尖周病变 (implant periapical lesion) 这一新的疾病, 其病因可能是: 手术使牙槽骨过热, 种植体负载过大, 种植区原来就存在感染或残存牙根碎片; 骨内有异物存留; 种植体在生产过程或植入过程中被污染; 或种植体被植于有感染的上颌窦内等 。本文报道了一个 53 岁的病人, 其下颌骨内植入一个等离子喷涂的钛种植体, 5 个月后出现瘘管, 根尖 X 线片显示种植体的根尖周围有一个大的透影区。取出种植体后, 组织学检查发现在种植体的中空区内有死骨及炎症浸润。这例种植体失败的原因可能与术中种植体内的牙槽骨骨折及血管受损、种植体的外部污染或种植区骨质差有关。

近来有人报导了位于种植体根尖区的感染, Reiser 和 Nevins 将其命名为"种植体根尖病变"。该并发症可能是由于手术时骨温度过高引起损伤, 早期负载过大导致种植体周围微小骨折, 或是骨内原有的感染等因素造成的。其它原因包括: 种植区存在牙根碎片和异物, 种植体在厂商制造过程中或种植手术过程中被污染, 或者种植体被植于感染的上颌窦内。

Meffert 提议将牙种植的并发症作如下分类:

1. 有病的种植体 (ailing implant): 有骨丧失, 牙周袋形成, 但复查时种植体稳固。
2. 濒危的种植体(failing implant): 虽经治疗仍有骨丧失, 探诊出血, 有溢脓。
3. 失败的种植体(failed implant): 松动, 叩诊浊音, 种植体周围有 X 线透影区。

译者 北京医科大学口腔医学院
北京海淀区白石桥路 38 号 100081

前两类牙种植并发症还能治疗, 而失败的种植体则应该拔除。

本文对一个根尖有病变的种植体的临床、组织学和组织化学所见进行了评价。

病例报告

53 岁的男子在右侧下颌后牙区种植了两颗 Bonefit (ITI) 种植体, 一颗植入前磨牙区, 另一颗植入磨牙区。术前曲面断层片和根尖片显示种植区骨内没有病变。种植体一直没有负载。5 个月后发现前磨牙区种植体的前庭粘膜处有一瘘管 (图 1), 有溢脓, 合并红肿、疼痛。另一个种植体未见异常。用牙周探针插入瘘道, 探针尖可触到种植体的金属表面 (图 2)。未发现有垂直探诊深度。根尖 X 线片显示在种植体的根尖部和中部有较广泛的骨溶解区 (图 3)。经口服甲硝唑和局部使用 Actisite(含四环素)纤维, 症状未缓解。遂手术,

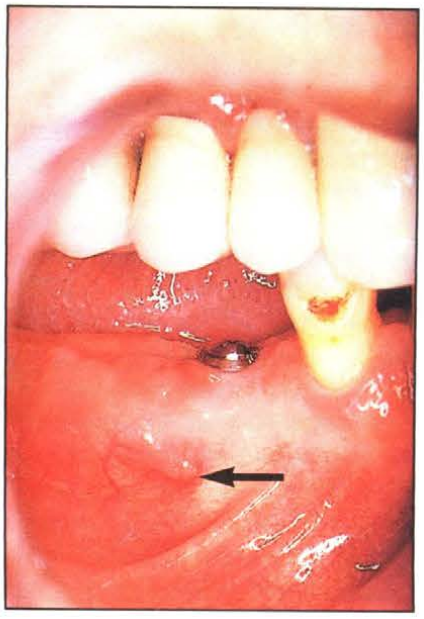

图1 前庭粘膜处的瘘管(箭头所指)

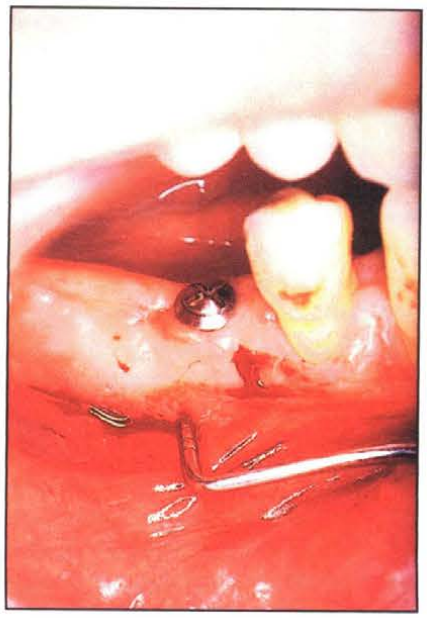

图2 用牙周探针可探到金属面

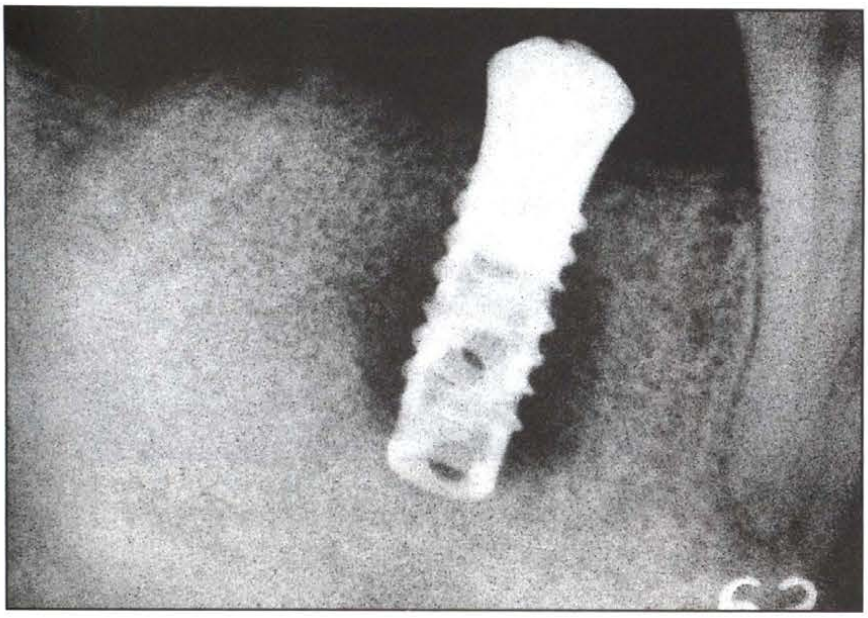

图3 根尖X线片显示透影区累及种植体的大部分根尖

翻开粘骨膜瓣，见到骨窗(fenestration)和种植体的根尖部被肉芽组织包裹（图4）。用中空钻取出种植体(图5)。标本立即用10%缓冲福尔马林固定，并用Precisc 1自动系统切取薄磨片。步骤如下：标本在酒精中梯度脱水，并用乙二醇甲基丙烯酸树脂包埋。待树脂聚合后，用高精度金刚砂盘将标本切成约150μm厚，再磨成30μm厚，抛光后用酸性品红-甲苯胺蓝染色，然后用显微镜在自然光下观察。按作者以前发表的方法行碱性和酸性磷酸酶的组织化学染色。

结果

在低倍镜下可见种植体最冠方的2mm与生活骨接触，而在靠根尖的部位骨缺失(图6)。种植体的中空部分被骨和缺乏血管结构的炎性组织占据。浸润的炎症细胞主要是巨噬细胞和淋巴细胞，浆细胞和粒细胞也很明显但数量少(图7)。在高倍镜下，与种植体直接接触的骨有成熟的骨单位，未见细菌、破骨细胞和炎症细胞。但有一区域有一些不活跃的成骨细胞。在这一区域，种植体和骨之间没有空隙。种植体的中空部分充满骨质，但在高倍下见到骨细胞陷窝是空的。

此处的骨具有死骨的所有特征，附近有许多淋巴细胞，还可见到分离的死骨小碎片向种值体的外部迁移(图8)。这些0.2mm大小的碎片易于引起异物反应。组织化学结果表明完全没有分泌碱性磷酸酶的成骨细胞，但酸性磷酸酶（ACP）染色显示有明显的吞噬细胞或破骨活动。在种植体根尖的外侧面，虽然可见活跃的酸性磷酸酶阳性的破骨细胞，但未见炎症细胞的浸润。在许多区域破骨吸收陷窝明显，并有相应的ACP染色阳性的破骨细胞，显示有活跃的骨吸性(图9)。有一些染色阳性的巨噬细胞直接与种植体表面相接触（图10），但其余的位于炎症组织内。病理诊断是骨无菌性坏死，种植体的中空部分有有死骨形成。

讨论

图 4 翻开粘骨膜瓣后，可见下颌骨颊侧骨板破坏和肉芽组织

图 5 取出种植体见骨与金属紧密相连

图 6 靠冠方有致密的生活骨与种植体直接接触，中空区有坏死骨（放大 30 倍，酸性品红－甲苯胺蓝染色）

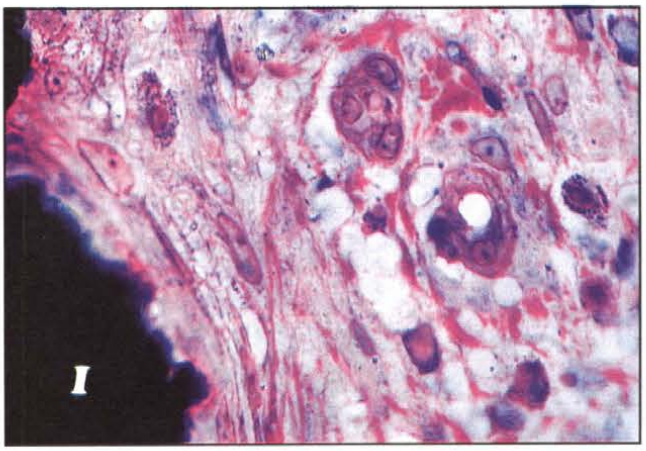

图 7 高倍镜下可见大量的粒细胞（黑箭头）和淋巴细胞（白箭头），未见到细菌，I为种植体（放大 1200 倍，酸性品红－甲苯胺蓝染色）

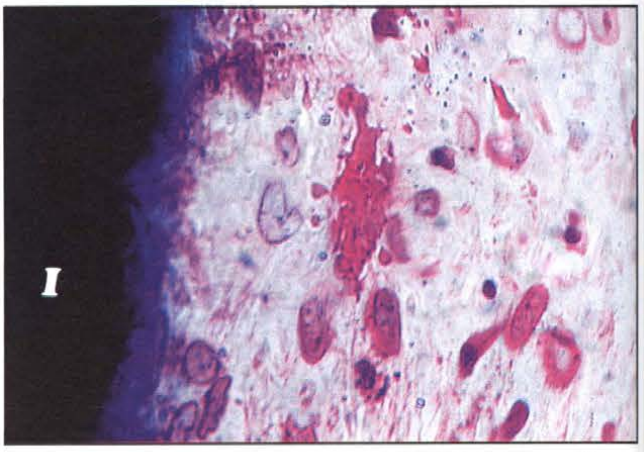

图 8 种植体（I）附近的游离小死骨片（箭头）（放大 1200 倍，酸性品红－甲苯胺蓝染色）

Lekholm 等人报道种植体功能性负载 5 年后累积失败率为 6.7%。文献报告种植体失败原因为：覆盖义齿过早负载，殆力过大，口腔内感染，手术时骨温度过高，种植体被污染，术者的失误，或骨的质和量不理想。本例的失败原因可能是种植体中空部分的无菌性骨坏死。骨坏死可能是手术时种植体中空内发生骨折，随后导致血管受损；或是手术中骨温度过高。此病例发生感染的另一种原因可能是种植体制作或种植过程中表面被污染。但这种可能性与巨噬细胞仅存在于种植体周围的少数区域，而不是整个钛表面这一现象矛盾。还应该考虑到，种植区骨质不良，缺乏成骨前体细胞使骨结合失败。种植前正常的 X 线片可以排除由原有的骨感染灶导致病变的可能性。因为种植体尚未负载，过早负载也可以排除。Mellonig 等把种植体失败分成感染性（peri－implantitis，种植周围炎）及创伤性（retrograde peri－implantitis，逆行性种植体周围炎）。种植体根尖周病变是否是由健康组织，新破坏组织，或原有病变被激活引起还不能确定。种植体失败

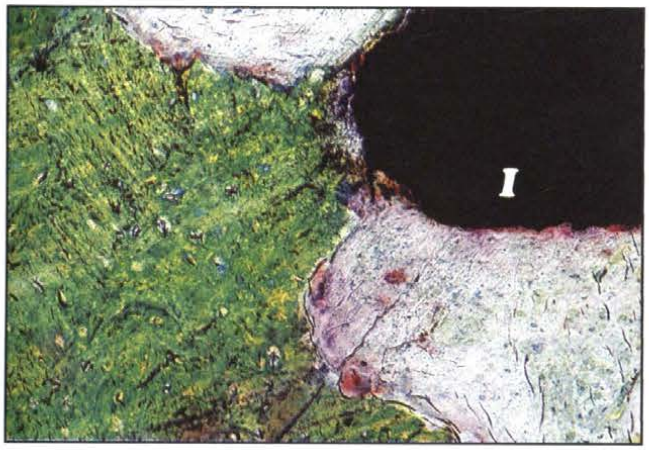

图 9 种植体(I)的根尖部分。在种植体的外侧可见破骨吸收陷窝和相应的破骨细胞(箭头),破骨细胞 ACP 染色阳性,B 为骨(放大 100 倍,ACP 染色,甲苯胺蓝复染)

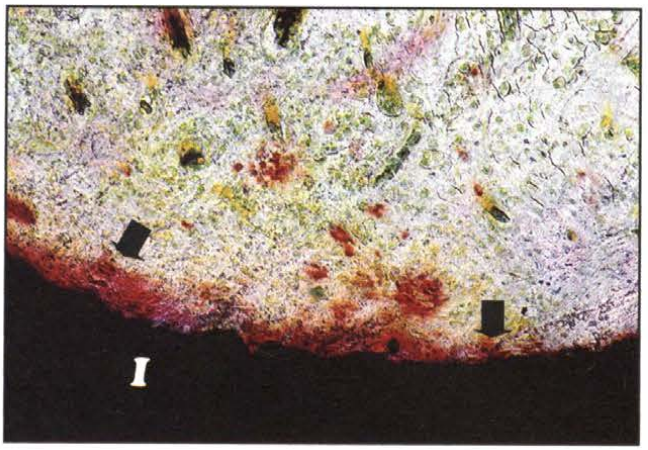

图 10 在高倍镜下看种植体的中空部分,大量的 ACP 染色阳性的巨噬细胞(箭头)与种植体表面(I)接触(放大 100 倍,ACP 染色,甲苯胺蓝复染)

的特点是松动,龈缘红肿,探诊出血和/或溢脓,探诊深度增加,X 线片示种植体周围阴影以及牙槽骨高度下降。

有人提出存留的天然牙的细菌是引起种植体周围组织炎症的细菌来源。在部分缺牙者口中,自然牙和种植牙的龈缘炎症过程和程度是相似的,从失败的种植体中能分离出牙周病的常见致病菌。Rosenberg 等报告因感染而失败的种植体有高比例的螺旋体和能动杆菌。种植体根尖部的感染很难治疗。为了使病变痊愈,必须对感染区实施彻底的清创,去除所有的炎症肉芽组织。为了彻底清除感染的组织,有些病例必须去除部分种植体。Reiser 和 Nevins 将一例根尖部有 X 线透影区的种植体的最根尖部分截除后获得成功。欲更全面理解与种植体根尖周病变有关的病因病理和临床问题,还需要更多的资料。