专家论坛

釉质白垩色斑病损的微创治疗

Minimally invasive treatment of white spot enamel lesions

Stefano Ardu, Nathalie Vivien Castioni, Nacer Benbachir, Ivo Krejci

原载 Quintessence Int 2007; 38: 633～636(英文)

马军利 译　刘洪臣 校

摘 要

本文介绍了一项白垩色斑病损的微创治疗方法。该技术通过微量磨除釉质表面的过矿化层，之后每天使用家庭酪蛋白磷酸肽－无定形磷酸钙复合体(casein phosphopeptide-amorphous calcium phosphate complexes, CCP-ACP)，达到釉质的再活化。这一技术可以不使用修复方法而去除白垩色斑病损。微磨除联合长期的CCP-ACP家庭应用可作为替代修复手段治疗白垩色斑病损的选择。

关键词 CCP-ACP；微磨除；微创治疗；白垩色斑病损

专家点评

刘洪臣教授点评：釉质的病变，如白垩色斑病损或发育不全等，若不发生缺损，对咀嚼、发音、感觉等功能影响不大，但影响美观，患者常要求修复。针对此类病损，常规修复方法主要是采用各类贴面技术或全冠修复，如全瓷冠或烤瓷冠。本文提出的微量磨除釉质表面层，由患者每日早晚各一次应用酪蛋白磷酸肽－无定型磷酸钙复合体于牙体表面，有效后再行牙齿漂白，以达到釉质再活化，可达到修复的效果。但作者仅介绍了应用方法，没有报告临床病例，也未报告远期效果的随诊情况，因此，还需进行广泛研究。当此种方法临床效果不佳时，仍可采用贴面或全瓷冠修复。值得提出的是，微创观念也广泛应用到口腔治疗中，微创牙体治疗已成为牙体治疗的重要研究内容，值得提倡。

美容是当前社会的潮流。这一潮流同样影响了口腔行业，越来越多的病人要求正畸治疗以获得“完美的笑容”，特别是前牙区。由于口腔卫生维护的不足，一些白垩色斑病损可能出现在正畸托槽的周围。即使在托槽摘除后也仍然存在，需要治疗。类似的病损在青少年患者、刷牙不熟练的患者以及存在不适于正常机械性口腔卫生维护牙位的患者均可发现。

传统白垩色斑病损的治疗基于修复的方法，具有一定的损伤（invasive）。一些研究尝试局部应用高浓度的氟化物治疗来保留牙体组织，因为高浓度的氟化物溶液可以使病损区域再矿化，增强对酸的耐受性。但是由于这些溶液不能穿透病损区，所以无法消除白色非透明的结构，故影响美观。

本文的目的在于介绍展示一项能够改善受累牙外观，同时不需要修复的微创技术。

临床步骤

该项微创技术联合了微磨除与釉质再矿化技术。当白垩色斑病损在治疗前确诊（图1a～1c，2a～2c）后，首先应该在治疗开始前对患者进行详细的口腔卫生宣教，确保其可以正确使用牙刷与牙线。

译者　解放军总医院口腔医学研究所
北京复兴路28号　100853

之后进行刮治与抛光（图1d），接着使用化学－机械法使表面釉质基底再活化。这一步骤需要使用橡皮障，之后用磨膏进行微磨除，磨膏为水溶性，含有碳硅微粒与6.6%的盐酸(Opalustre，Ultradent)。在受累牙表面大概涂抹2～3mm的磨膏层（图1e，2d），使用连有特殊橡皮杯的减速反角手机（Oral-cups，Opalustre，Ultradent），轻微加力对牙齿表面进行微磨除，持续60～120s，必要时可以滴加少量的水，重复磨除。可以进行多次操作，但是每次操作后必须在水冲洗后进行光学效果的评价。

之后使用含有酪蛋白磷酸肽－无定形磷酸钙复合体(casein phosphopeptide-amorphous calcium phosphate complexes，CCP-ACP)(GC Tooth Mousse，Recaldent，GC Europe）的糊剂加在治疗后牙釉质表面（图1f，2e），维持15min后吸除，不能用水冲洗。

指导患者刷牙后在白垩色斑区域施加适量的CCP-ACP，早餐后与睡觉前使用，每天2次。随访的次数决定于患者的依从性。治疗可以持续几个月（图1g～1i，2f～2h），最后再结合家庭漂白达到更加和谐的牙齿色泽。

图1a～c　托槽去除后的牙齿白垩色病损正面、侧面观

图1d　抛光步骤
图1e　应用橡皮障与微磨除
图1f　微磨除后椅旁应用CCP—ACP

图1g～1i　微磨除与每日家庭使用CCP—ACP 3个月后的正面、侧面观

图 2a～2c　白垩色斑病损的正面、侧面观与托槽去除后的斑块沉积

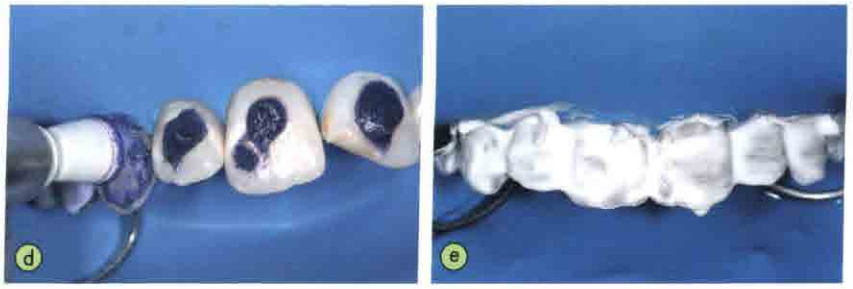

图 2d　橡皮障应用与微磨除步骤

图 2e　微磨除后椅旁应用 CCP—ACP，使用 4 型复合树脂修复左侧中切牙、侧切牙

图 2f～2h　微磨除与每日家庭使用 CCP—ACP 3 个月后的正面、侧面观

·讨　论

研究证明，乳制品有潜在的防龋特质，CPP 能够通过形成胶体状的 CPP-ACP 稳定溶液中的磷酸钙。这一特质很重要，因为可以阻止磷酸钙发展到成核与沉淀所需的体积。实验室、动物、以及人体研究均证明 CPP-ACP具有防龋潜质。

这种作用可用 3 个不同的机制解释：首先，CPP-ACP 防龋特性与 CPP 可以将 ACP 固定于牙齿表面，增加斑块里的磷酸钙水平有关。由此，CPP-ACP 可以用作磷酸钙库，缓冲自由钙离子与磷酸离子的活动，保持一种过饱和的状态，减少釉质的脱矿，增加再矿化。CPP-ACP 的防龋功能呈剂量依赖性，故由于 CPP-ACP 的另一个有价值的特征是其后来形成的矿物质更能抵抗酸侵蚀。

再一项 CPP-ACP 作用机制是可以抑制链球菌在牙面的粘附，诱导非生龋性斑块的形成。Rose 证实 CPP-ACP 与钙离子竞争斑块的钙离子结合位点，减少菌膜与粘附细胞以及细胞间的钙离子桥接。最后，研究还证实，高浓度的细胞外自由钙离子具有杀菌或者抑菌效应，Rose 认为，通过维持高浓度的自由钙离子浓度，CPP-ACP 还具有抑制菌斑形成的作用。

·结　论

使用微创技术可以恢复牙齿的自然外观，促进深部釉质的钙化。这一方法具有可最大限度保留牙体，病人可接受性强的优点。可以替代传统的修复操作。