应用成型条和复合树脂修复前牙间隙过宽

Lückenschluss mit Contour Strip und Komposit
Wolfram Bücking
原载 Quintessenz 2004;55:249~257(德文).

张克豪 译

图 1 微笑时可见前牙间隙

图 2 位于 12 和 11 间的牙间隙

图 3 修复预备—邻面稍向龈下延伸

问题:前牙间隙过宽的影响

患者,女,自述由于中切牙和侧切牙间的令人厌恶的间隙使她难以露出笑容。她的牙科医生在几年前对其中切牙 11 和 21 进行了修复,但对这一间隙却无能为力(图 1,2)。

经过详细的口腔检查,并与患者就美容修复计划和费用问题进行交流。建议对 12 和 22 进行贴面修复,11 和 21 进行全瓷冠修复以消除其中线偏移并改善切牙的美观效果。由于不能承担这种理想的美观修复方法的费用,患者询求切实可行的关闭这一间隙的办法。

尝试方案:成型条和复合树脂修复牙间隙过宽

和正畸治疗后残留的间隙相似,可应用复合树脂通过直接修复技术关闭过宽的牙间隙,达到较长时间满意的美容修复效果。这种方法虽然可直接关闭间隙,但以后还有可能再次出现而影响美观。特别是牙颈缘的修复难以达到理想的效果,造成不全修复或修复体边缘出现缝隙。

在 80 年代中期 Paul Belvedere 研制出一种全新的成型条系统,适用于以下的复合树脂修复技术中:

1. 牙颈部充填治疗;
2. 牙齿加宽修复;
3. 直接贴面修复;
4. 牙颈缘的修饰。

该成形条的两方面的特殊性可以和复合树脂一起来切实关闭该患者的位于 11 和 12 之间的间隙:即
1. 理想的颈缘中部和邻接边缘的封闭作用;
2. 粘结修复区理想的干燥效果。

应用方法步骤

去除 12 近中充填物,用具有锥形尖端的金刚石钻预备

译者 郑州大学口腔医学院
河南省郑州市大学路 40 号 450052

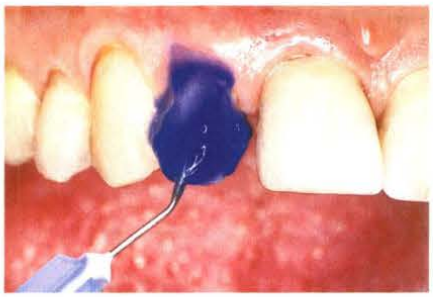

图 4 酸蚀预备牙面

图 5 冲洗干燥后检查酸蚀的牙面



图 6 锯齿状的成形条

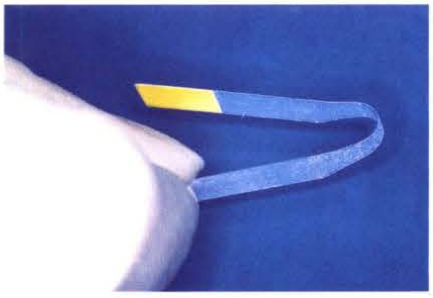

图 7 预备好的成形条

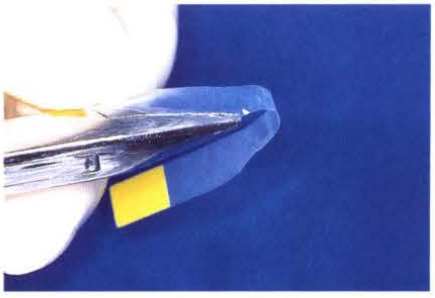

图 8 用尖平钳将颈部近远中的翼状突弯折

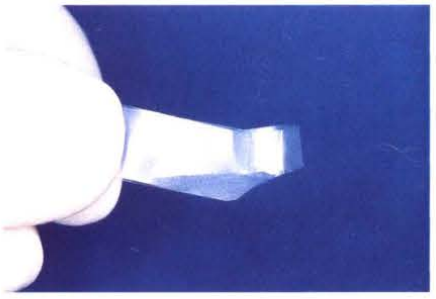

图 9 加工成形的成形条

图 10 成形条就位于 12,颈缘部置于龈下

图 11 用注射器将粘结剂涂于成形条的外表面

图 12 使成形条与邻牙 11 相协调并将成形条粘结于邻牙 11

并稍向邻面龈下延伸,在唇面形成翼状边缘,以便向近中直接进行贴面修复(图 3)。用磷酸凝胶酸蚀预备的牙面 30 秒后彻底冲净、干燥(图 4,5)。

打开待用的成型条结构包括以下几部分(图 6):

1. 上部为直线形;
2. 颈缘部位为弧形;
3. 颈部近远中处为翼状。

将成型条两端相对形成双层并轻压成一筒状,使其与牙面的曲度相协调(图 7),用尖平钳将颈部近远中的翼状突折向内侧(图 8),用探针柄将龈缘部位向内卷曲形成与牙颈部相协调的凹形(图 9)。

用气枪将预备好形状的成形条吹干后就位于牙面上,注意将颈缘部置于龈下(图 10),用注射器将粘结剂涂于成形条的外表面成一薄层,立即光照固化(图 11),以固定并密封成形条的龈缘部位,将成形条近中部分粘结于 11 的远中部位,即可通过加宽近远中径来达到关闭间隙的目的(图 12)。

在预备并酸蚀过的牙面上涂布一薄层粘结剂并光照固化(图 13)。将适量牙本质遮色层树脂(A3,5)从树脂枪射出后用平、细的毛笔修整成形(图 14,15),然后从唇侧和腭侧同时进行光照固化,这样既节约时间又可保证树脂内外的全层固化效果。最后涂布釉质层复合树脂(D3)用毛笔修整外形、光照固化(图 16)。成形条外

图 13 在牙面上涂布薄层粘结剂并光照固化

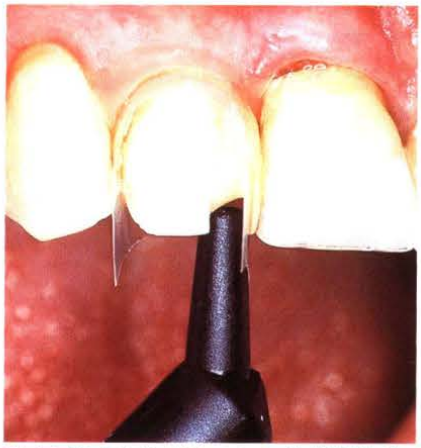

图 14 将牙本质树脂(A3.5)从树脂枪射出

图 15 用毛笔修整成形

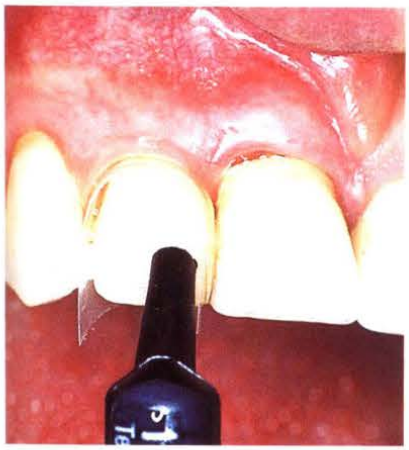

图 16 放置釉质层复合树脂(D3)

图 17 镰形器去除成形条外的粘结剂

图 18 去除成形条

图 19 黑色丙烯酸材料制成的背景模板

图 20 用黑色的背景模板更便于进行美观修整

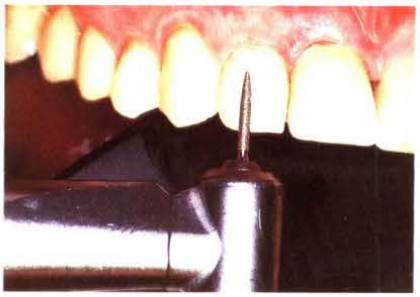

图 21 用精细的锥状金刚石磨头修整外形

的粘结剂可用镰形器去除(图 17),然后用尖平钳将成形条全部取出(图 18)。

最后对完成的修复体部分进行外形修整以达到美学修复效果,建议选用深色、尤其是黑色背景为衬托。为此作者用黑色丙烯酸聚合材料制成一模板并修整、抛光,将其直接置于上颌前牙的腭侧来检查美观效果,并协助口腔内照相(图 19,20)。在深色背景下用精细的金刚石磨头修整并抛光完成修复的 12。在修整过程中建议选用深色的吸引器管(作者选用深绿色的),便于更好地修整牙齿的外形轮廓。抛光时首先用粗糙的再用精细的橡皮抛光头、最后用蘸有抛光膏的抛光刷来完成高度抛光(图 21~24)。

图 22 用粗糙的橡皮抛光头进行预抛光

图 23 用精细的橡皮头抛光

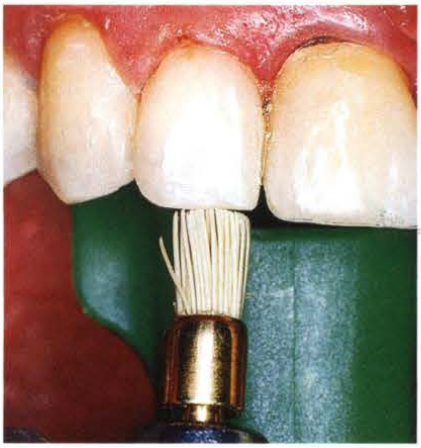

图 24 用抛光刷进行高度抛光

图 25 修复完成

图 26 微笑时牙间隙消失

图 27(右) 修复后自信的微笑

从正面观,完成的修复治疗显示出理想的美观效果(图 25)。手持镜子的幸运患者对治疗效果给以高度的评价,她自信的微笑透出对诊所的治疗是非常满意的(图 26,27)。一旦保险卡足以支付,她非常希望对上颌前牙进行全瓷修复,从而达到更加理想的美容修复效果。