下牙槽神经重新定位前的垂直牙槽嵴增高术：一例报告

Vertical Alveolar Ridge Augmentation Prior to Inferior Alveolar Nerve Repositioning: A Patient Report

Periklis Proussaefs

原载 Int J Oral Maxillofac Implants 2005;20:296~301(英文).

贺玲 译　林野 校

摘要　本文描述了一位接受垂直牙槽嵴增高术治疗的患者，其牙槽嵴增高术在下牙槽神经移位术前施行。术前 CT 检查显示患者左下颌磨牙区的下牙槽神经管上方仅有 2~3mm 厚的骨质。从颏区获得的自体骨移植物与钛网一起应用于该区的垂直牙槽嵴增高术。骨移植后的 CT 检查显示垂直牙槽嵴增高了 5mm。骨移植术后的下牙槽神经上方的骨厚度为 7~8mm。为了便于下牙槽神经移位，要施行骨切除术以得到一个侧窗。该窗位于沿下颌外侧且低于牙槽嵴顶 4mm 的部位。然后将 2 个圆柱状的、有羟磷灰石涂层的种植体植入。形成侧窗时除去的自体骨被制成颗粒状后置于种植体的周围。由于事先已经施行了垂直牙槽嵴增高术，所以在下牙槽神经移位后，种植体的冠部没有暴露。这表明：下牙槽神经管上方仅有最低骨厚度存在的情况下，仍可以考虑在下牙槽神经移位术前施行垂直牙槽嵴增高术。然而，这还需要长期的临床调查来加以证实。

不论是对于完全无牙颌患者还是部分无牙颌患者，种植已经成为一种行之有效的修复方式。残余牙槽嵴的吸收推动了大量骨移植技术的应用，以此来使牙槽嵴恢复到这样一种状态：即使牙槽嵴发生过多吸收时仍然能满足根形种植体植入所需要的条件。由于下颌后部有下牙槽神经的存在，这使临床医师们面临一个很大的难题。有人建议将下牙槽神经移位术作为一种可供选择的处理方式，这样能有利于更长的种植体的植入，获得更好的初期固位以及缩短治疗所需要的时间。

Jensen 与 Nock 是最先描述将下颌后部牙种植与下牙槽神经移位术相结合的人。他们用大球钻在颏孔远中的下颌外侧骨皮质层钻出一道沟，以便于下牙槽神经移位术的顺利进行。Jensen 与 Nock 描述了这种术式后，又有人描述了其他几种术式。

有些作者描述通过制备侧窗来达到触及下牙槽神经的目的。他们认为下牙槽神经管冠方充足骨量的存在能为种植体的植入过程提供固位(图 1)。本例患者报道的目的就是描述一位下牙槽神经冠方骨厚度很低的患者的处理过程，其垂直牙槽嵴增高术在下牙槽神经移位术前施行。

患者报道

患者男性，52 岁，上颌及下颌均有部分牙齿缺失（图 2a），在 Loma Linda 大学的口腔修复种植中心接受修复治疗。右侧下颌预备将短根形种植体植入的部位的

译者 北京大学口腔医学院
北京海淀区中关村南大街 22 号　100081

骨量充足。上颌无牙区先施行上颌窦提升术，再于二期手术时将种植体植入。下颌的 CT 检查显示：左侧下牙槽神经管上方的骨厚度为 2~3mm。计划施行下牙槽神经移位术。然而，据已有文献报道，在下牙槽神经移位的过程中，下牙槽神经管上方的骨量不足以支持种植体的初期固位，而且骨的高度也不能保证令人满意的种植体-冠比例。所以，在下牙槽神经移位术前计划施行垂直牙槽嵴增高术。

据先前报道的技术，从颏区获取自体骨以供移植用。简而言之，就是在膜龈联合外至少 2mm 的口腔前庭处作一个切口，掀起全厚瓣，于手术部位的冠方完好保留 4~5mm 的骨膜。将要获取的骨位于下颌前牙根尖下方 5mm、距颏孔近中 5mm、下颌下缘上方 5mm 处。用裂钻和骨凿将自体骨完整取下，然后在供骨区置入胶原止血因子，再将该区缝合。

植骨区（即左下颌磨牙区）颊舌向掀起粘骨膜瓣，将植骨区做出许多小孔以诱导出血及促进移植物与受区的结合。将移植物用一个钛网固定（图 2b），再将钛网用 2 个固位螺钉固定。松解颊舌侧的骨膜以保证初期关闭，然后将瓣缝合。

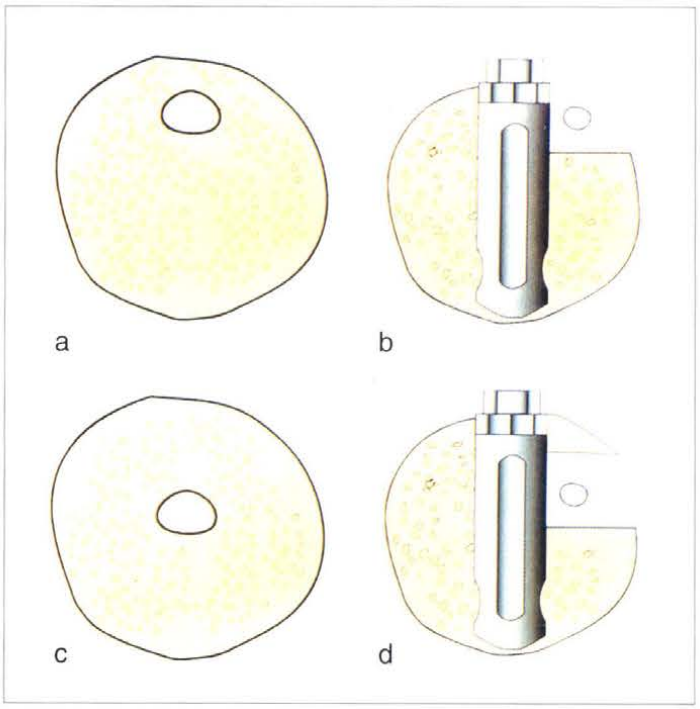

图 1 下牙槽神经上方骨高度不足的情况（a），骨切除及下牙槽神经移位会导致种植体冠部暴露（b），下牙槽神经管上方骨量充足的术后表现（c），制备侧窗以牵出下牙槽神经，能使种植体冠部有充足的骨量包绕（d）

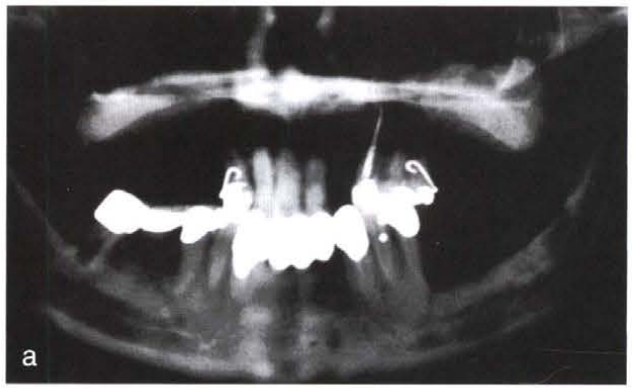

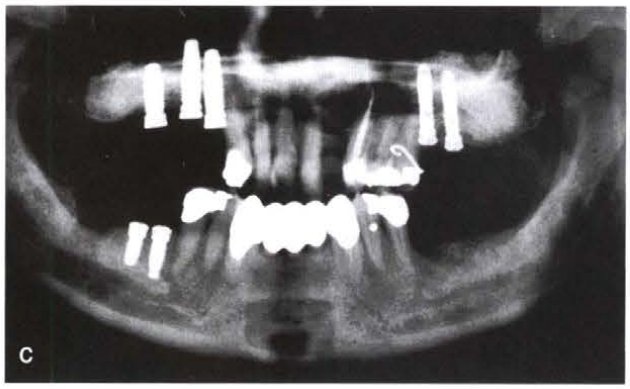

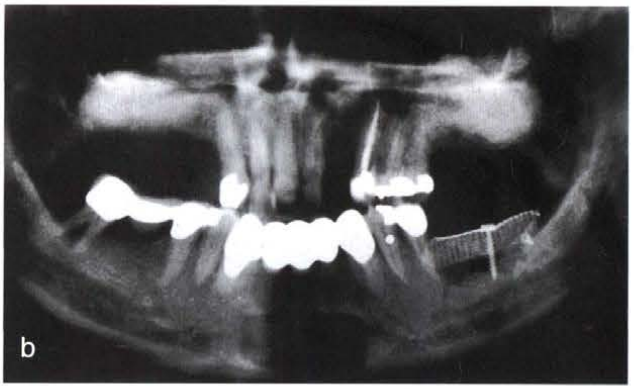

图 2a~c 下牙槽神经管上方最低骨量的术后表现（a），用固位螺钉固定的钛网用于牙槽嵴增高术，自体移植骨从下颌联合部获得（b），牙槽嵴增高术后的表现（c）

骨移植 6 个月后去除钛网（图 2c）。再做 CT 检查显示：下牙槽神经上方有 7~8mm 的骨厚度存在，牙槽嵴增高了大约 5mm。下牙槽神经移位术在骨移植术后 9 个月施行。在施行了冠方切口，将全厚颊舌瓣掀起后，见自体骨移植物已与受体部位相结合，然后侧方开窗，用丙烯酸树脂外科牵引条将下牙槽神经牵出（图 3a），再将

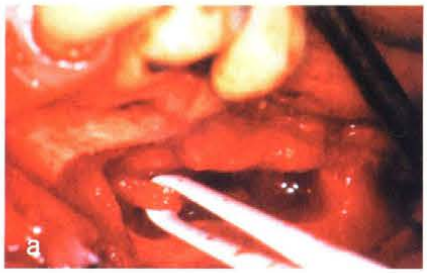

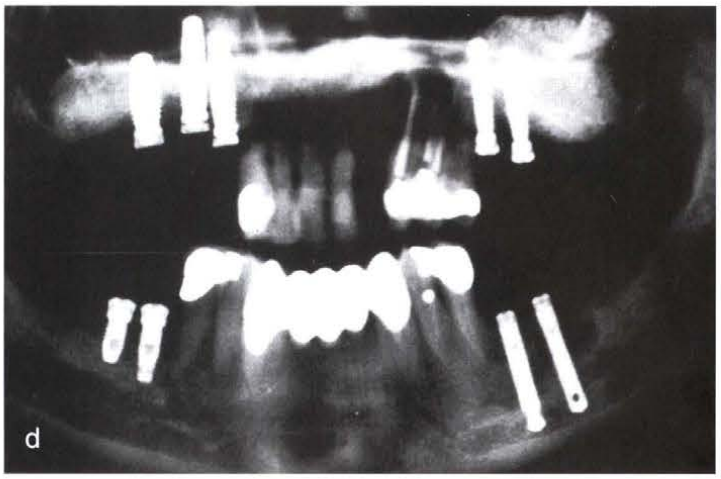

图 3 a:施行侧方骨切除术后得到一个侧窗,将下牙槽神经牵出
b:将圆柱状有羟磷灰石涂层的种植体植入
c:自体骨移植于种植体周围及侧窗周围
d:术后曲面断层片的显示

2 个圆柱状的有羟磷灰石涂层的种植体植入(图 3b)。将由开侧窗获得自体骨制成颗粒状,置于种植体的周围(如图 3c),然后将瓣缝合。种植术后拍摄曲面断层片(图 3d)。

种植体植入术 5 个月后,施行二期手术。种植体在临床上表现为骨结合,并用 Periotest 系统来测量结合情况。将种植体用金属烤瓷冠粘接固位修复。该患者自述左下牙槽神经区有感觉减退,该症状持续了 3 个月,但未发现进一步的感觉神经紊乱症状。种植后 3 年的检查未发现有临床病理表现(如种植体松动、种植周探诊深度<3mm、疼痛、探诊出血)。

讨论

施行下牙槽神经移位术时,下牙槽神经上方所需要的骨量在文献中有一些相关数据。Jensen 与 Nock 认为侧窗上部骨切除应在下颌残余牙槽嵴下方数毫米处进行。与其类似,Rosnguist 认为下牙槽神经管的侧方骨皮质应完全去除,该骨块的冠方应位于牙槽嵴顶数毫米以下。Friberg 与其同事认为侧窗骨切除应该在残余牙槽嵴顶下方数毫米处进行,他们认为操作时应特别注意不要过量去除下牙槽神经上方的骨质,距牙槽嵴近的方法会影响骨的沉积与边缘骨支持。Jensen 与其助手是最早引进与下牙槽神经上方骨量有关的指导方针的人,他们认为要想施行下牙槽神经移位术,下牙槽神经管上方的骨厚度应该有 3~5mm。Kan 与其同事报道了下牙槽神经管上方仅有最低骨厚度 5mm(均值为 6.8mm,范围为 5~10mm)存在的情况下施行的下牙槽神经移位术。

为了施行下牙槽神经移位术,下牙槽神经管上方需要一定的骨量(至少 5mm)。然而,据作者所知,还没有人提供下牙槽神经管上方所需骨量的最低值的病例。在 Loma Linda 大学口腔修复种植中心接受下牙槽神经移位术处理的、下牙槽神经管上方的骨量少于 4mm 的患者,种植后 1~2 年边缘骨明显吸收(>4mm)。据 Roquist 报道,下牙槽神经移位术与种植术相结合应用后,种植体周围的边缘骨过量吸收;在其研究中发现,术后边缘骨吸收,平均为 0.3mm。然而,边缘骨吸收的范围为 0.1~6mm,有 3 例在术后 12 个月时发生边缘骨过量吸收(4~6mm)。

有些作者认为,一期骨移植时有将牙种植体置于高出原骨水平数毫米的可能性。在这些病例中,垂直牙槽嵴增高术与种植体植入同时进行。然而,据这项技术要求,下牙槽神经管上方至少需要 6~8mm 的残余骨高度来提供初期种植体固位。而对于本文的病例这项技术是不适用的,因为其缺乏充足的骨量,不能提供初期的

种植体固位。

在该病例中选择下颌联合部作为自体骨移植的供骨区，下颌升支也可以作为供骨区。但下颌联合部能比下颌升支提供更多的自体骨髓，而自体骨髓能比自体移植的皮质骨提供更多的血供及骨改建活性。

牵引成骨是文献中描述牙槽嵴增高术的一项技术。尽管这项技术在萎缩的上颌前部区域的应用已进行了充分的研究，但一些报道显示，牵引成骨还有用于下颌后部垂直牙槽嵴增高的潜能。应用该技术时，需要进行垂直向的和水平向的截骨以使其松弛，牵引装置沿水平切除的骨的方向放置，下牙槽神经管上方至少应有8mm 的骨厚度以备垂直向的和水平向的截骨，并能留有足够大的部分与牵引装置固定在一起，下牙槽神经管上方骨高度小于 7mm 的情况下，不适合用牵引成骨技术。

有人报道在下牙槽神经移位术后有感觉神经紊乱的现象，Davis 及其同事调查了 22 位曾为患者施行过下牙槽神经移位术的医师，190 位患者中有 9 位经历过不同程度的感觉迟钝。Friberg 及其同事对 10 位患者进行了长达 7 个月的评估，他们发现有 30%的患者颌骨出现了感觉减退和感觉异常的情况。Rosenquist 注意到 100 位患者中有 6 位在术后 18 个月症状消失或无感觉神经紊乱。Jensen 及其同事报道 10%的患者有感觉神经紊乱的表现。Haers 与 Sailer 发现 76.5%的患者在术后 12 个月出现感觉异常。Kan 及其同事注意到术后 41.3 个月感觉神经紊乱的发生率为 52.4%。除了发现有感觉神经紊乱的情况外，Kan 及其同事还报道了下牙槽神经移位术后下颌骨骨折的发生率。所以，在制定治疗计划的过程中，应考虑到发生感觉神经紊乱的风险，并向患者说明。

结论

在临床上下牙槽神经上方有最低骨高度就可以考虑施行下牙槽神经移位术，并在种植体植入前进行骨移植。这项技术是否长期有效还需要进一步的临床研究和长期的跟踪观察。

迎接“中国国际口腔器材展览会暨学术研讨会”十周年

“第九届中国国际口腔器材展览会暨学术研讨会（DenTech China）”已于 2005 年 10 月在上海圆满落下帷幕。

在卫生部、中华口腔医学会，全国牙病防治指导组及几十家口腔医学院、口腔医院等兄弟单位的大力支持下，DenTech China 不断发展壮大，参会人数，参展厂商及专业观众逐年增加。本届展会是历届上海口腔器材展览会中层次最高、规模最大的一届盛会。

DenTech China 走过了近 10 年的光辉历程。2006 年，DenTech China 将迎来它的十周年纪念日。为答谢口腔界全体同仁对 DenTech China 的支持与厚爱，我们计划于 2006 年 11 月 1 日晚在上海光大会展中心举办一场盛大的庆典活动，以此来感谢大家多年的支持，回报口腔界同仁的关怀。

届时我们将邀请全国各合作单位，协作单位，支持单位的领导、嘉宾、全体参会代表和参展商代表出席庆典活动！在庆典上，将对十年来一直支持展会的口腔界人士和参展厂商进行表彰、颁奖，并安排丰富多彩的文艺节目。我们期待着您的光临与参与！

第十届中国国际口腔器材展览会暨学术研讨会
组织委员会
2005 年 11 月