牙周非手术治疗后牙齿病理性移位的自动矫正及骨下袋深度的降低:病例报告

Spontaneous Correction of Pathologic Tooth Migration and Reduced Infrabony Pockets Following Non-surgical Periodontal Therapy: A Case Report

Shuichi Sato, Hisashi Ujiie, Koichi Ito

原载 Int J Periodont Rest Dent 2004;24:456~461(英文).

钟金晟 译　曹采方 校

摘要　本文报告了一例患者经过牙周非手术治疗后,病理性移位的牙自动矫正及骨下袋深度降低。患者上颌中切牙之间 3mm 的间隙完全关闭;已发生病理性移位的下颌牙回复到合适的位置。临床检查发现探诊深度显著降低,伴有临床附着的增加及影像学证实的骨修复。

重度牙周炎可以导致骨下袋和牙齿的病理性移位。根据临床观察,牙齿的病理性移位与几项因素有关,包括附着丧失、咬合因素、口腔习惯、失牙后未进行修复。对这些情况,在牙周治疗后用正畸方法排齐移位的牙齿是一种可靠的治疗手段。但有文献报告在一些患者中,牙周治疗可以使病理性移位的牙得到自动矫正。

Brunsvold 等人报告了 2 例重度牙周炎患者的前牙无接触点,经过牙周非手术治疗后未行正畸治疗就使间隙关闭。Singh 和 Deshpande 描述了一例 17 岁的女性牙周炎患者,其中切牙发生病理性移位,经过常规牙周治疗后得到自动矫正。Gaumet 等人研究了 16 名中度至重度牙周炎患者,共存在 33 处间隙。经过常规牙周治疗后,48.5%的间隙出现一定程度的复位,36.4%的间隙完全关闭。

本文报告了牙周非手术治疗后牙齿病理性移位的自动矫正及骨下袋深度的降低。

病例报告

译者:北京大学口腔医学院
北京海淀区中关村南大街 22 号　100081

一名 59 岁男性患有重度牙周炎。患者全身情况良好,无出血病史,不吸烟,无治疗禁忌症。患者的缺失牙均在此前的 10 年内由于龋或牙周疾病而拔除。患者在一家电脑公司工作,在压力下连续工作 30 年,直到去年退休。

牙周邻面探诊深度普遍超过 6mm。探诊后出血普遍见于邻面区域,初诊时菌斑控制记录(PCR)是 62%(译者注:指有菌斑的牙面占全口总牙面的百分比)。由于双侧下颌后牙缺失,前牙呈现深覆殆,双侧上颌后牙过长。上颌中切牙之间出现 3mm 的间隙,并有 2 度松动,牙周袋深度 5~11mm(图 1),X 线片表现为深的角形骨缺损,牙周膜间隙增宽,无根尖感染征象(图 2)。左下中切牙在大约 10 年前拔除,未进行修复。右下中切牙 2 度松动,牙周袋深度 6~8mm (图 3),X 线片表现为深的角形骨缺损,牙周膜间隙增宽,无根尖感染征象(图 4)。

基础治疗包括口腔卫生指导,洁治和根面平整,拔除治疗无望的牙齿,根管治疗,以及用下颌可摘局部义齿重建咬合。经过基础治疗后,再评价患者的病情。此时发现上颌牙的间隙完全关闭,下颌切牙回复到几乎理想

图 1 初诊时的临床情况，上颌中切牙之间出现间隙；由于后牙的缺失出现深覆殆

图 2(右) 初诊时的根尖片表现出较大的骨缺损

图 3 下颌切牙的舌侧观，左中切牙已经拔除，右中切牙移位

图 4(右) 初诊时的根尖片表现为接近根尖的垂直骨缺损

图 5 间隙完全关闭，上颌前牙区牙周探诊深度在 2~3mm 之间

图 6 右下中切牙回复到几乎理想的位置，并制作了树脂夹板

的位置。治疗后 PCR 为 10%。

患者随后进入每 3 个月复查的维护阶段。在第 5 年复查时，上颌切牙无松动度，牙周探诊深度 2~3mm（图 5，表 1）。下颌切牙探诊深度 1~2mm，并制作了树脂牙周夹板（图 6）。X 线片表现为角形骨缺损变浅并有骨质修复（图 7，8；表 1）检查采用了 Correnteq 等人方法的改良。

讨论

本病例的临床结果显示了牙周非手术治疗后病理性移位的牙可发生自动复位以及骨下袋深度减少。既往的一些临床研究已经报告了牙周治疗后病理性移位的牙自动复位。但是，此种自动复位的生理学机制尚无报告证实。Brunsvold 等根据临床观察将其总结为：(1)细菌感染得到控制，消除了炎症的破坏作用；(2)细菌得到控制后软组织内血管充血和炎症细胞的浸润减少，从而使组织红肿减轻、收缩；(3)随着牙周病损的愈合以及健康的胶原纤维取代了炎症浸润，牙齿回复到原来的位置；(4)在有些患者中，消除不正常的咬合力量促进了牙龈纤维中胶原的重组。在本病例中，细菌感染得到控制；对患者进行了口腔卫生指导；进行了彻底的根面平整。为了消除不正常的咬合力量，用固定义齿和可摘局部义齿重建了咬合关系。

Gaumet 等人提出病理性移位牙的自动复位可能是由于愈合过程中伤口的收缩造成的。他们认为牙周病使越隔纤维产生的生理性牙周力量分布发生改变，这是导致牙齿移位的唯一原因。牙周治疗后，愈合过程中发生的组织的重建可以在牙齿-牙周界面重新形成正常的生物机械环境。这种再建的力的平衡所带来的结果可能是使牙

齿自动回到牙弓中原先的位置。

有些研究和病例报告用正畸治疗病理性移位并伴有骨下袋的牙齿,观察到牙齿在正畸过程中向骨缺损处移动。人们观察到自动移动总是与正畸移动的方向一致。本临床研究结果也显示了牙向骨缺损处移动。

在成人正畸治疗的初始阶段,推荐使用 20~30g 的弱而间歇的加力。之后,可以加大力量。然而,牙齿的自动复位则在开始时较快,然后减慢。因此,在牙周治疗后观察到的自动复位的力量似乎与正畸的加力不同。

Brunsvold 等人在一个与本例相似的临床报告中发现深牙周袋和附着丧失,提出附着于患牙上的邻间结缔组织受到严重的破坏。因此,结缔组织附着的修复对于牙齿的自动复位来说是必须的条件。本病例报告中也见到探诊深度的显著下降,临床附着的增加以及放射学上的骨改变。但是,在这些临床病例中不可能进行组织学切片检查。牙周非手术治疗后的牙齿自动复位以及骨下袋的改善是不可预测的,因此需要进一步的研究来明确这一过程。

表 1 初诊和末次复诊的临床和 X 线片测量数据

测量参数	上颌切牙 初诊	上颌切牙 末次复诊	上颌切牙 差值	下颌切牙 初诊	下颌切牙 末次复诊	下颌切牙 差值
临床检查						
附着水平(mm)	10	5	5	9	5	4
探诊深度(mm)	10	2	8	6	2	4
放射学检查						
CEJ-骨缺损底部(mm)	31	19	11	30	19	11
骨嵴顶-骨缺损顶部(mm)	15	13	2	4	4	0
骨缺损底部-骨缺损顶部(mm)	21	5	16	18	6	12
骨缺损面积(mm^2)	157.5	37.5	125.0	36.0	12.0	24.0

CEJ=釉牙骨质界

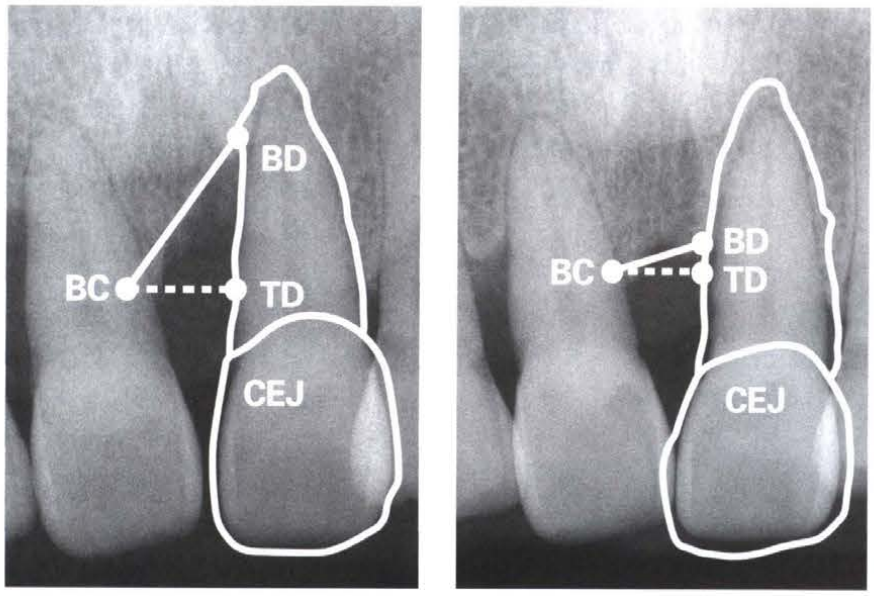

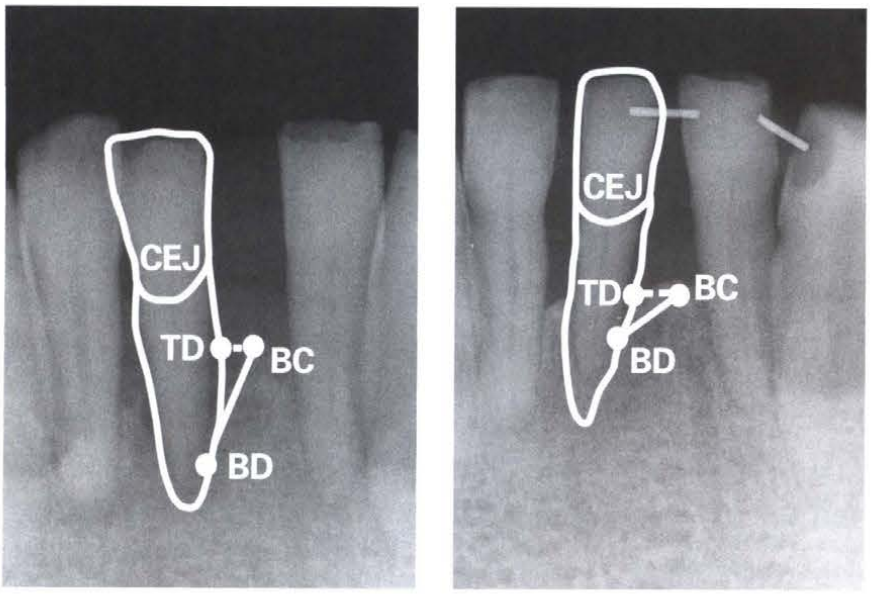

图 7(上) X 线片上上颌缺损的形态学参数:CEJ=釉牙骨质界; BD=骨缺损的底部;TD=骨缺损的顶部;BC=骨嵴顶

图 8(下) X 线片上下颌缺损的形态学参数:CEJ=釉牙骨质界;BD=骨缺损的底部;TD=骨缺损的顶部; BC=骨嵴顶